

Reconstrucción del ligamento cruzado anterior por un abordaje transtendón rotuliano

I. F. ALEJANDRO, J. M. CORTÉS, F. J. BUREO y M. QUILES

Servicio de Traumatología y Cirugía Ortopédica. Hospital Regional Universitario Infanta Cristina. Badajoz.

Resumen.—Describimos la técnica de la plastia del ligamento cruzado anterior (LCA) usando el hueso-tendón-hueso a través de un abordaje transtendón rotuliano. Esto facilita la condiloplastia, la visión de los puntos de inserción del ligamento cruzado anterior y la realización de intervenciones asociadas como menissectomía o suturas meniscales. Los resultados clínicos son semejantes a los de otras técnicas a cielo abierto o por artroscopia.

ACL RECONSTRUCTION BY TRANSPATELLAR TENDON APPROACH

Summary.—The reconstruction of the anterior cruciate ligament by bone-tendon-bone through a transpatellar tendon approach facilitates notchplasty, allows visualization of the insertion points of the ligament, and the performance of other associated surgery like menisectomy and meniscal sutures. The clinical results are similar to other techniques using arthrotomy or arthroscopy.

INTRODUCCIÓN

Se han desarrollado muchos tipos de reconstrucción del LCA. Se sabe que la utilización del tercio central del tendón rotuliano es el sustituto biológico del LCA más fuerte (1). El LCA puede reconstruirse por artroscopia o por artrotomía. Desde 1992 hemos utilizado para la reconstrucción del LCA, una vía a través del defecto creado tras la extracción, cuando se usó el tercio central del tendón rotuliano. Este trabajo es una descripción de nuestra técnica y de sus resultados.

MATERIAL Y MÉTODOS

Se han intervenido desde junio de 1992 a diciembre de 1995, 63 deportistas activos con lesión del LCA,

61 hombres y 2 mujeres. El deporte practicado fue fútbol en 55, fútbol sala en dos, baloncesto en 5 y voleibol en uno. La edad media fue de 21 (rango 15 y 38). 33 rodillas eran derechas y 30 izquierdas. El tiempo transcurrido desde la lesión hasta la reconstrucción fue de 7 meses (rango de 10 días a 6 años). A 15 pacientes se les había practicado una artroscopia previa y en 7 de estos menissectomía. El seguimiento fue de 17 meses a 4 años.

Técnica

Tras la anestesia del paciente se explora la rodilla para confirmar el diagnóstico clínico, Lachmann, cajón anterior, cajón anterior rotatorio externo e interno y pivot-shift.

Una vez preparado el miembro con hemostasia preventiva y manguito neumático se coloca éste a 90° de flexión, se practica una incisión longitudinal desde el polo inferior de la rótula hasta la tuberosidad tibial anterior (Fig. 1). Tras abrir el peritendón se extrae la parte central del tendón patelar con una anchura de 9-10 mm unida a un fragmento óseo patelar y tibial previamente perforados con una aguja de Kirschner. La extracción de los fragmentos óseos se realiza en un primer tiempo con sierra motorizada y se acaba con escoplos. A través de las perforaciones se pasan alam-

Correspondencia:

M. QUILES GALINDO

Servicio de Traumatología y Cirugía Ortopédica
Hospital Regional Universitario Infanta Cristina
Avda. de Portugal, s/n
06080 Badajoz

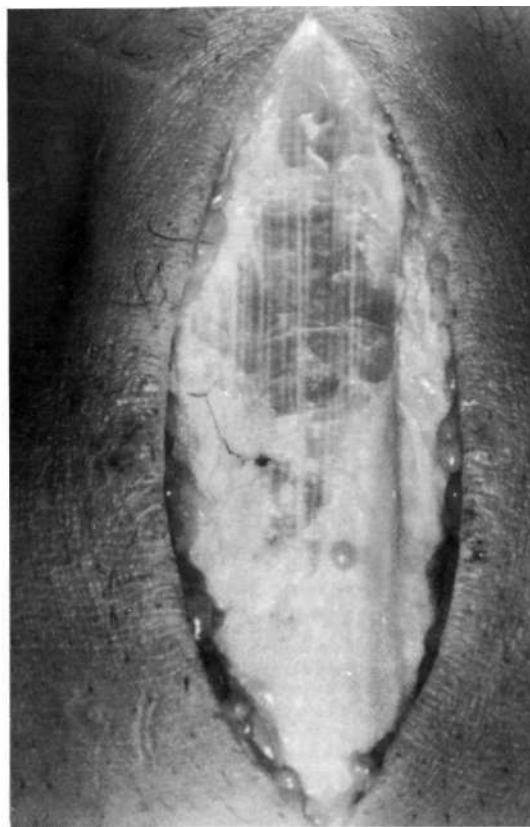
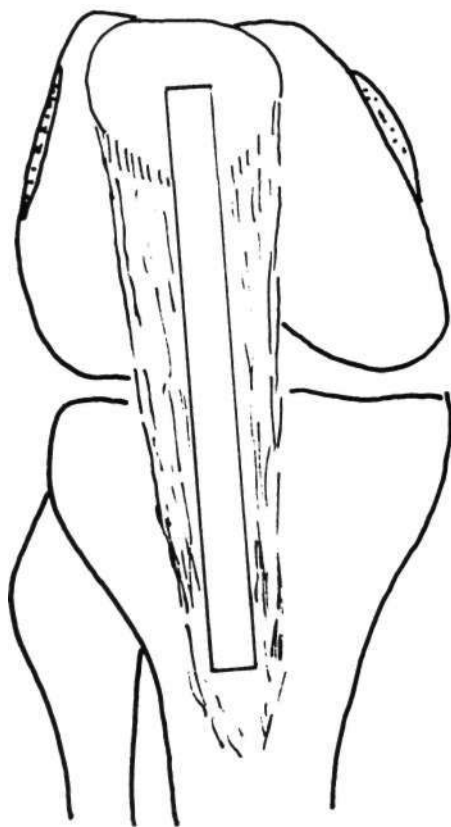


Figura 1. Obtención de la parte central del tendón patelar.

bres de acero que servirán para facilitar la colocación de la plastia y en ocasiones para su fijación (Fig. 2). Se extirpa parcialmente la grasa de Hoffa (Fig. 3).

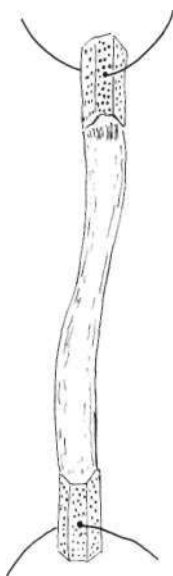

Figura 2. Colocación de los alambres en las pastillas óseas para su manipulación.

Se realiza examen intrarticular para buscar lesiones asociadas. Se practicó a través de este abordaje, meniscectomía externa en 6 e interna en 8, y sutura meniscal una externa y otra interna. Condiloplastia (Fig. 4) ahora de forma sistemática se realizó en los últimos 35 pacientes; ésta se lleva a cabo con escoplo y fresa motorizada.

Se practican los túneles tibial y femoral con broca perforada de 10 mm ayudados de la guía Acufex y posteriormente se legran estos túneles con cucharilla de ese calibre (Figs. 5, 6 y 7).

Se introduce el injerto pasándolo primero por el túnel femoral y a continuación por el tibial, quedando en éste el fragmento óseo rotuliano.

Se comprueba la isometría en flexión y extensión, así como los posibles roces de la plastia que se fija con tornillos interferenciales o con alambres apoyados en tornillos de esponjosa (Fig. 8). En ocho pacientes se suturó el muñón del LCA a la plastia.

Se sutura el peritendón, el tejido celular subcutáneo y la piel dejando un drenaje aspirativo intrarticular. En los primeros 36 pacientes se suturó el tendón lo que provocaba un descenso de la rótula de 4 a 6 mm, aunque el índice de Insall-Salvati no varió en el seguimiento posterior.

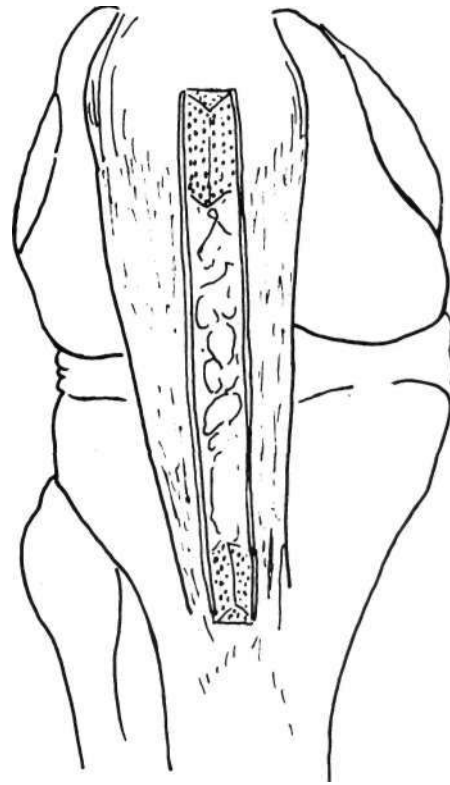
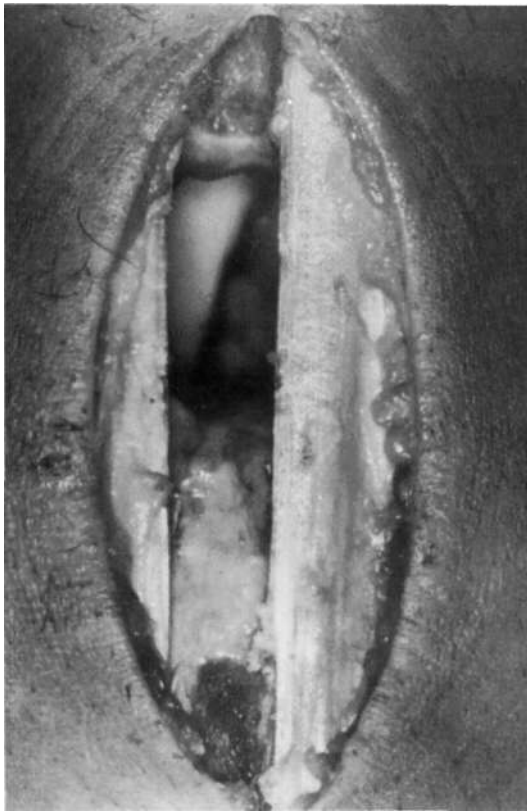


Figura 3. La grasa de Hoffa se hace visible una vez extraído el hueso-tendón-hueso.

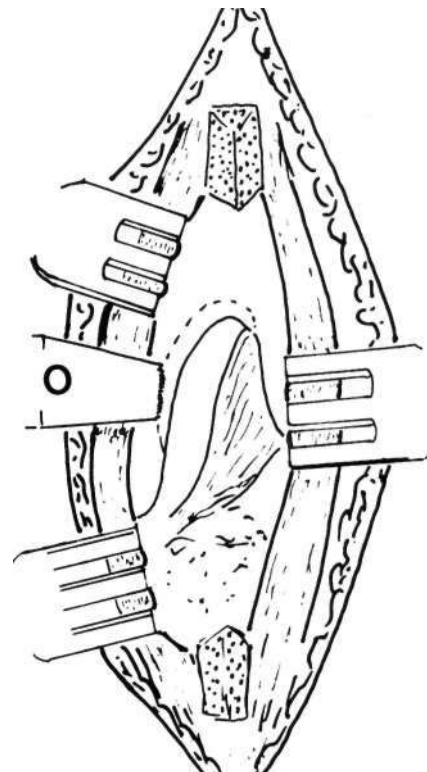
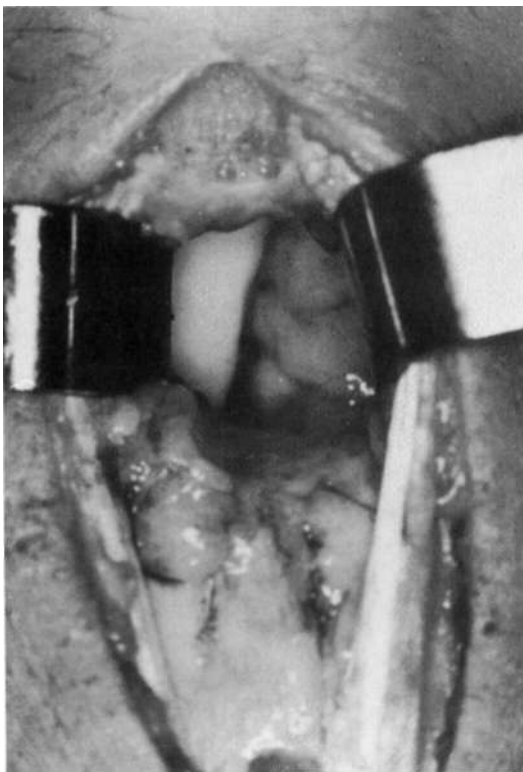


Figura 4. Condiloplastia iniciada con un osteotomo (O). Puede verse el cruzado posterior.

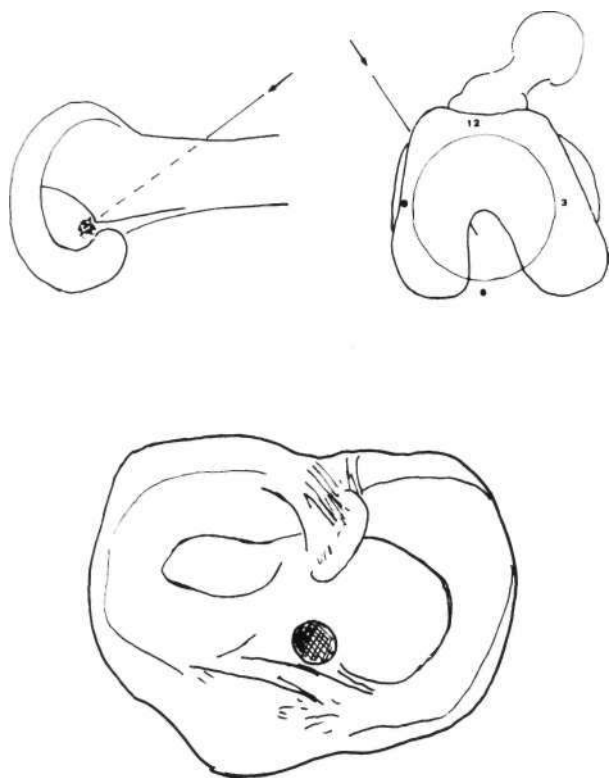


Figura 5. Salida del orificio tibial y femoral.

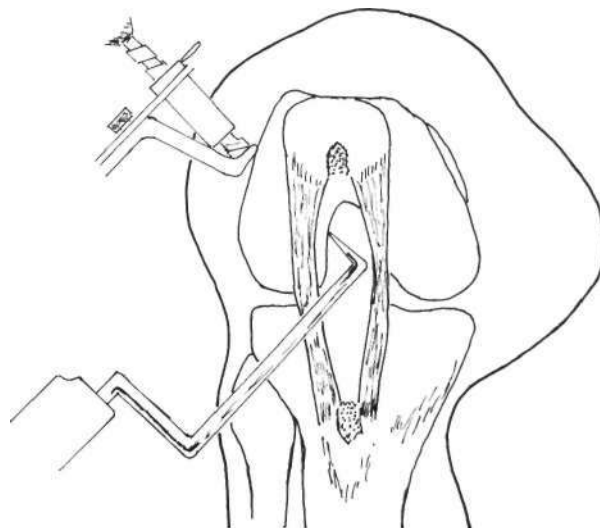


Figura 6. Posición de la guía para el orificio femoral.

Comenzaron el programa de rehabilitación al día siguiente de la intervención según pauta de Queipo de Llano et al (2).

RESULTADOS

En el momento de la revisión 8 (12%) presentaron dolor en la parte anterior de la rodilla. Ha-

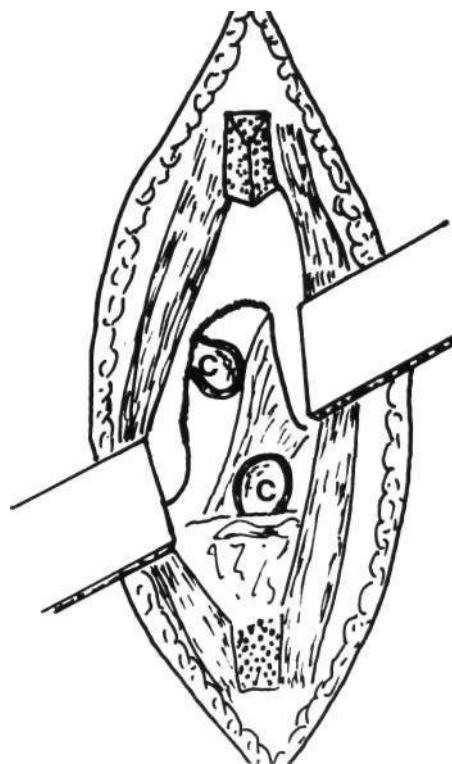
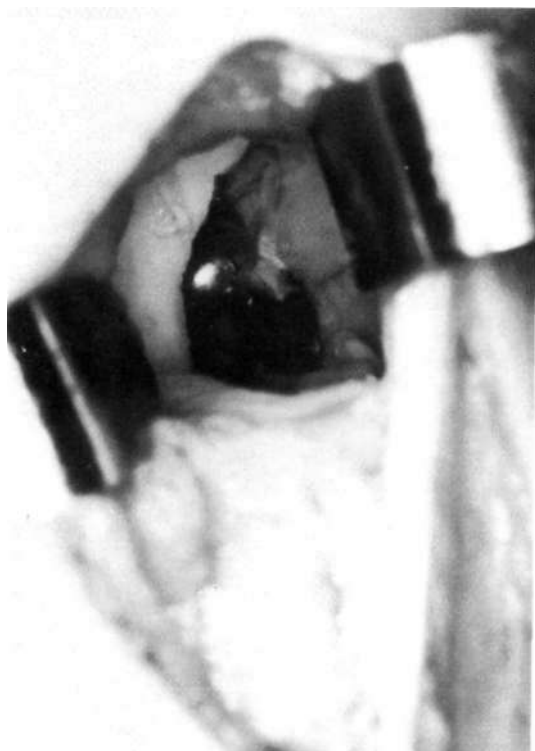


Figura 7. Condiloplastia ya realizada. Se pueden ver las cucharillas en la articulación a través de los túneles realizados (c).

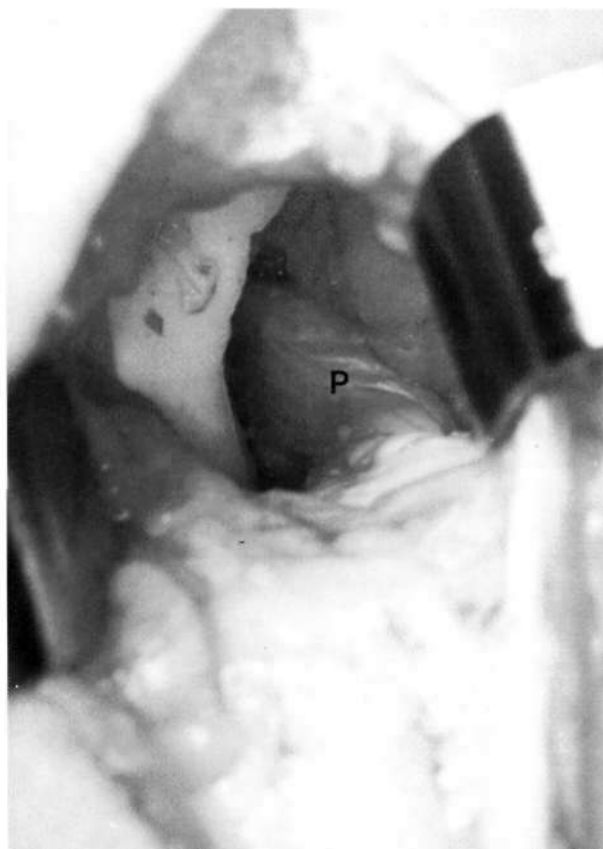


Figura 8. La plastia (P) ya fijada.

bía limitación de la extensión en 12 (19%) casos, 8 de los cuales necesitaron extirpación de la fibrosis en la escotadura intercondílea y condiloplastia por artroscopia.

La prueba de Lachman era positiva en todos los pacientes y se hizo negativa tras la intervención en 39 (62%) casos y menor de 5 mm en el resto. El cajón anterior era positivo en todos los pacientes y se hizo negativo tras la intervención en 43 (68%). La prueba del pivot-shift era positiva en 49 (78%) y se hizo negativa en todos excepto 2 (3%). El salto sobre la pierna intervenida en 3 (5%) disminuyó un 25% respecto al lado contralateral sano.

Se produjo una rotura de la pastilla ósea intrafemoral al fijarla con el tornillo interferencial que tuvo que ser sustituido por un alambre apoyado sobre un tornillo de esponjosa en cóndilo externo.

En el estudio radiográfico se observó aparición de osteofitos en la rótula en 4 (6%), del cóndilo femoral interno en 1, en meseta tibial externa en 1, aplanamiento del cóndilo femoral interno en 1, pinzamiento articular en 1, calcificación de la grasa de Hoffa en 2, calcificación del polo inferior de la rótula en 1.

Continuaron con la misma actividad deportiva 36 (57%) pacientes, 18 (28%) modificaron ésta sin dolor y 8 (12%) la modificaron por dolor moderado en la práctica de su deporte original.

DISCUSIÓN

La técnica puede realizarse sólo cuando se utilice el hueso-tendón-hueso. Permite una excelente visualización y poder actuar sobre lesiones asociadas como roturas de menisco, evita las incisiones accesorias de la misma técnica por artroscopia.

Linton e Indelicato (3) publicaron esta técnica en 1990 que estaban utilizando desde 1980 no encontrando diferencia entre las realizadas por esta técnica o por artroscopia.

Wirth y Kohn (4) usan una técnica de abordaje similar para la fijación tibial y condiloplastia pero para la fijación femoral hacen un abordaje posteromedial.

Pascual et al. (5) utilizan esta técnica desde 1995, al encontrarla más sencilla que el realizarla por artroscopia al permitir una mejor visualización. Actualmente utilizamos la plastia del ligamento cruzado anterior por artroscopia cuando se utilizan los tendones del semimebrano y semitendinoso y por vía transtendón patelar cuando se realiza el HTH.

Bibliografía

1. Noyes FR, Butler DL, Paulos LE, Good ES. Intraarticular cruciate reconstruction. I: Perspectives on graft strength, vascularization, and immediate motion after replacement. *Clin Orthop* 1983;172:71-7.
2. Queipo de Llano Giménez A, Valverde-Grimaldi Galván C, Lorente Moreno R. Lesiones completas aisladas del LCA. En: *Pautas de Rehabilitación de Traumatología*. Madrid: IM&C; 1996. p. 219-22.

3. Linton RC, Indelicate PA. Transpatellar tendon approach for anterior cruciate ligament reconstruction. *Am J Knee Surg* 1990;3:172-80.
4. Wirth CJ, Kohn D. Plastia del ligamento cruzado anterior de la rodilla mediante un injerto libre de tendón rotuliano (nueva técnica). *Tecn Quir Ortop Traum* 1992;1:40-8.
5. Pascual A, Aranda F, Hawawini S, Flament B. Técnica quirúrgica de ligamentoplastia HTH (detalles técnicos). *Cuadernos de Artroscopia* 1997;4:41-3.