

Alargamiento del gastrocnemio según la técnica de Vulpius para corrección del equino en el pie espástico

F. FERNÁNDEZ PALAZZI, J. L. CIBEIRA, O. DIB, R. VISO RUSSIAN y J. R. MEDINA B.

Servicio de Ortopedia «C». Hospital San Juan de Dios. Caracas. Venezuela.

Resumen.—La deformidad en equino del pie espástico es frecuente en niños con parálisis cerebral y afecta su patrón de marcha. En nuestro estudio se valora la experiencia con la técnica descrita por Vulpius, para su corrección. Realizamos un estudio retrospectivo de 40 pacientes, un total de 66 pies operados en el Hospital San Juan de Dios de Caracas, entre los años 1974 y 1992, todos con un seguimiento mayor de 1 año. Los resultados obtenidos fueron agrupados y analizados de acuerdo a la edad de la intervención quirúrgica, tipo de afección neurológica, y tiempo de seguimiento postoperatorio de acuerdo a una escala que toma en cuenta la marcha libre o no, la utilización de algún tipo de ortesis y la recidiva o no de la deformidad. Del total de pacientes estudiados, 32 de ellos (76%) no requirieron una nueva intervención quirúrgica. Se hace hincapié en el uso de la prueba de Silverskiöld para valorar la indicación quirúrgica.

VULPIUS'S TECHNIQUE FOR LENGTHENING OF THE GASTROGNEMIUS IN EQUINUS DEFORMITY OF THE SPASTIC FOOT

Summary.—The spastic equinus deformity of the foot is frequent in the child with cerebral palsy, and it affects the gait. In our study, we evaluated the experience with the technique describe by Vulpius to correct it. We reviewed 40 patients with 66 feet operated in the Hospital San Juan de Dios of Caracas, from 1974 to 1992, with more than 1 year of follow up. The results were grouped and analyzed taking in consideration the surgical age, the type of the neurologic affection, the time of postoperative follow up, and graded according a scale that takes into count the gait with or without orthosis and the recurrence of the deformity. Of the whole series, 32 patients (76%) didn't need a new surgical intervention. We make emphasis in the Silverskiöld test as surgical indication.

INTRODUCCIÓN

La deformidad en equino del pie es común en la parálisis cerebral infantil espástica cualquiera que sea su etiología. Ésta es resultado de un desbalance entre dorsiflexores débiles y un Gastrocnemio fuerte. La elongación de este último puede corregir la deformidad, ya que ésta afecta el equilibrio y la marcha, usualmente comprometida en este tipo de pacientes.

Correspondencia:

F. FERNÁNDEZ PALAZZI
Apartado de Correos 66473
Plaza Las Américas
Caracas 1061 A. Venezuela

Muchos procedimientos quirúrgicos se han descrito y realizado con éxito, sin embargo a pesar de la correcta utilización de la técnica son frecuentes las recidivas, aún con el uso de ortesis y el control por fisioterapia postoperatoria.

El alargamiento del Gastrocnemio o Gemelos fue descrito primero por Vulpius y Stoffel en 1920 (1), más tarde por Baker en 1954 (2) y Strayer en 1958 (3). La base para decidir alguna de estas técnicas como procedimiento indicado según el criterio de la mayoría de los cirujanos (4-11), es la prueba de Silverskiöld, que valora la cuantía de la dorsiflexión del tobillo con la rodilla en extensión y flexión, a pesar de las observaciones de

Perry en sus trabajos sobre laboratorio de marcha en el niño espástico (12, 13).

En nuestro centro, el Hospital San Juan de Dios de Caracas, se realiza el alargamiento del Gastrocnemio según la técnica Vulpius en pacientes con deformidad en equino del pie espástico, como un procedimiento sencillo que permite corregir la deformidad sin perder el potencial de empuje del sóleo en la marcha.

La técnica de Vulpius consiste en la sección en V invertida del tendón aponeurótico del tríceps sural a nivel inferior de la línea media de la pierna dejando intactas las fibras musculares subyacentes. De esta forma al practicar una dorsiflexión forzada del pie se separan los fragmentos del tendón aponeurótico sin alterar la continuidad de las fibras del sóleo, controlando así la longitud del alargamiento.

MATERIALES Y MÉTODOS

Se realizó un estudio retrospectivo en el cual se revisaron las historias de 62 pacientes, todos con diagnóstico de pie equino espástico secuela de parálisis cerebral infantil, que fueron operados en el Hospital San Juan de Dios entre los años 1974 y 1992 según la técnica descrita por Vulpius para alargamiento del gastrocnemio y realizados por tres cirujanos de este centro.

Todos usaron inmovilización postoperatoria con yeso inguino-pédico por un período que osciló entre las 3 y 4 semanas, seguido de entrenamiento y supervisión por el servicio de Medicina Física y Rehabilitación, así como control por la consulta de ortopedia. Para la fecha de la última valoración todos los pacientes deambulaban con o sin ayuda.

Se excluyeron 22 pacientes por tener un seguimiento que consideramos inadecuado. Este estudio se basa en los restantes 40 pacientes, de los cuales 27 eran varones y 13 mujeres, con un rango de edad que oscilaba entre 1 año y 2 meses hasta 16 años y 1 mes en el momento del acto quirúrgico (tabla I). Los pacientes presentaron diferentes grados de afectación neurológica (Fig. 1), 26 tenían afectación bilateral y 14 unilateral lo que se corresponde con un total de 66 pies. Todos los casos tenían un seguimiento mayor de 12 meses, con un rango entre 1 año y 1 mes hasta 10 años y 2 meses.

Los pacientes se dividieron en dos grupos según el tiempo de seguimiento (Fig. 2), de esta manera se consideró un plazo de seguimiento medio entre 1 año y 5 años con un total de 22 pacientes y 35 pies; y de un plazo de seguimiento largo entre 5 años y 10 años con un total de 18 pacientes que corresponden a 31 pies.

En 14 de los casos estudiados fue posible determinar la prueba de Silverskiold como requisito preoperatorio, en los 26 restantes no encontramos registrado este dato en las historias.

En el seguimiento postoperatorio se registró el uso de férula antiequina, usualmente confeccionada en polipropileno, el uso de aparato largo o corto para la marcha, el uso de botas ortopédicas o plantillas correctoras, así como la marcha libre de ortesis.

Tabla I. Características clínicas de los pacientes

Caso	Diagnóstico	Sexo	Edad	Lado operado	Pies	Resultado	Plazo de seguimiento	Total pies
030	Quadriparesia	Masc.	4 años 6 mes	Bilat.	2	Bueno	Largo	2
043	Quadriparesia	Masc.	7 años 4 mes	Bilat.	2	Bueno	Largo	4
056	Paraparesia	Masc.	8 años 8 mes	Bilat.	2	Bueno	Largo	6
008	Paraparesia	Fem.	7 años 2 mes	Bilat.	2	Excelente	Largo	8
039	Quadriparesia	Masc.	9 años 7 mes	Bilat.	2	Excelente	Largo	10
042	Paraparesia	Masc.	5 años 8 mes	Bilat.	2	Excelente	Largo	12
053	Hemiparesia dcha.	Masc.	16 años 1 mes	Dcho.	1	Excelente	Largo	13
054	Hemiparesia dcha.	Fem.	7 años 6 mes	Dcho.	1	Excelente	Largo	14
062	Paraparesia	Fem.	3 años 6 mes	Bilat.	2	Excelente	Largo	16
005	Paraparesia	Masc.	5 años 5 mes	Bilat.	2	Malo	Largo	18
017	Hemiparesia dcha.	Fem.	3 años 2 mes	Dcho.	1	Malo	Largo	19
046	Paraparesia	Masc.	8 años 9 mes	Bilat.	2	Malo	Largo	21
055	Paraparesia	Masc.	3 años 2 mes	Bilat.	2	Malo	Largo	23
002	Monoparesia	Masc.	1 año 2 mes	Dcho.	1	Regular	Largo	24
009	Paraparesia	Masc.	5 años 8 mes	Bilat.	2	Regular	Largo	26
025	Quadriparesia	Masc.	3 años 8 mes	Bilat.	2	Regular	Largo	28
031	Hemiparesia izqd.	Fem.	4 años 7 mes	Izqd.	1	Regular	Largo	29
035	Paraparesia	Masc.	6 años 8 mes	Bilat.	2	Regular	Largo	31

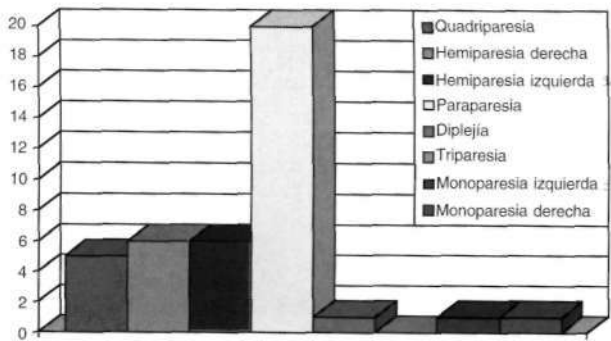


Figura 1. Distribución de los pacientes según afectación neurológica.

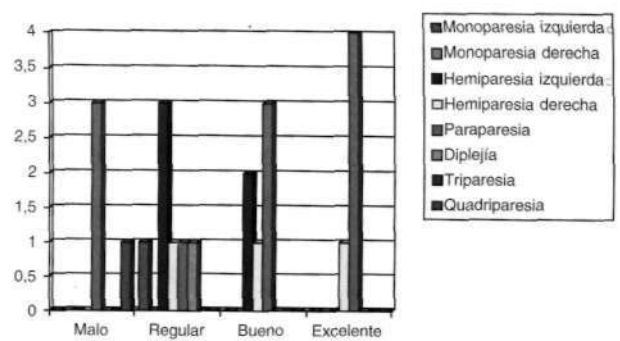


Figura 3. Resultados a mediano plazo según el tipo de afectación neurológica en cada paciente.

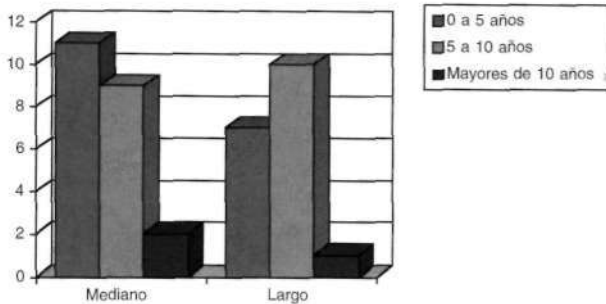


Figura 2. Grupo de pacientes distribuidos por edad según el tiempo de seguimiento.

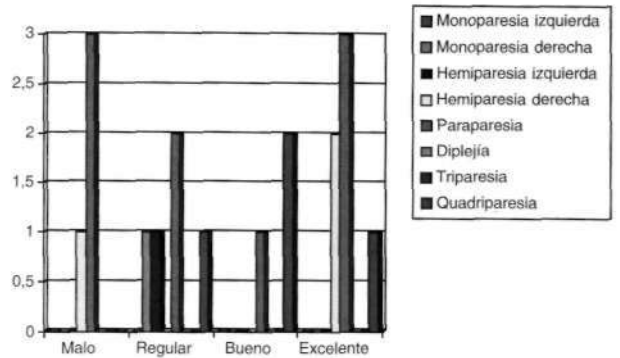


Figura 4. Resultados a largo plazo según el tipo de afectación neurológica en cada paciente.

Los resultados fueron gradados según la escala postoperatoria siguiente:

— Excelente: no hubo recidiva del equino del pie, el paciente no usa ortesis para la marcha.

— Bueno: no hubo recidiva del equino del pie, el paciente usa algún tipo de ortesis para la marcha.

— Regular: recidiva del equino del pie que cedió con medicina física y rehabilitación, o la presencia de pie plano con uso de ortesis tipo botas o plantillas con corrección.

— Malo: recidiva del equino del pie que requirió tratamiento quirúrgico con alargamiento del tendón de Aquiles.

RESULTADOS

De un total 40 pacientes revisados, 32 (76%) no precisaron una nueva intervención quirúrgica para la corrección del equino del pie.

En la distribución de los pacientes por afectación neurológica que no requirieron reintervención encontramos el 70% de los paraparésicos, el 80% de los quadriparésicos, el 83% de los hemiparésicos derechos, el 100% de los hemiparésicos iz-

quierdos, el 100% de los dipléjicos y el 100% de los monoparésicos (Figs. 3 y 4).

En cuanto al resultado por grupo de edad el 72% de 0 a 5 años, el 84% de 5 a 10 años, y el 100% mayor de 10 años no precisaron reintervención.

De los 14 pacientes en los cuales la prueba de Silverskiöld estuvo disponible como registro preoperatorio, en uno solo se reportó como negativa, y en los 13 restantes se reportó positiva.

El paciente con prueba negativa tiene como diagnóstico hemiparésia espástica izquierda, con seguimiento a mediano plazo y resultado regular. Los resultados en los restantes 13 pacientes, un total de 22 pies pueden verse en la figura 5.

De un total de 22 pies con un resultado reportado como positivo al realizar la prueba de Silverskiöld, el 82%, 18 pies no precisaron una segunda intervención quirúrgica.

Se encontraron un total de 17 pies (12 pacientes), con resultados considerados como regulares, de los cuales 11 desarrollaron pie plano y al mo-

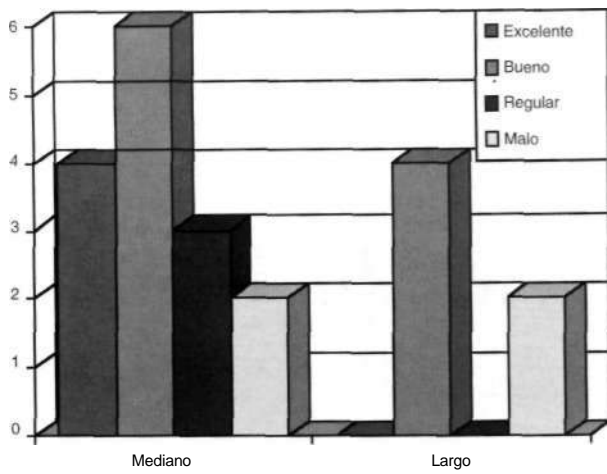


Figura 5. Resultado (número de pies) relacionado con un prueba de Silverskiöld positiva preoperatoria.

mento de su último control usaban algún tipo de plantilla o bota con corrección, los 6 pies restantes desarrollaron deformidad en equino que cedió con ejercicios de estiramiento y rehabilitación.

Considerados como malos resultados los obtenidos en 15 pies (8 pacientes), de los cuales 2 requirieron alargamiento del Tendón de Aquiles por deslizamiento, y/o por Zeta plastia, a los restantes 3 pies se les realizó alargamiento del tendón de Aquiles y corrección del pie plano con artrodesis subastragalina extra articular según el procedimiento de Grice.

DISCUSIÓN

La deformidad en equino del pie espástico es frecuente en pacientes con alguna de las patologías incluidas en este estudio, sin embargo la severidad de la flexión plantar en cada caso debe ser individualizada, así como el procedimiento indicado para su corrección.

El éxito de la Fasciotomía del Gastrocnemio según la técnica de Vulpius depende de la correcta indicación de la misma, la cual es determinada por un resultado positivo de la prueba de Silverskiöld, como requisito preoperatorio. Esta conclusión se ve confirmada por el análisis de nuestros casos, ya que los regulares y malos tuvieron íntima relación con una prueba de Silverskiöld negativa o no reportada en la historia. A pesar de las conclusiones de Perry en sus trabajos (12, 13), una revisión de la bibliografía mé-

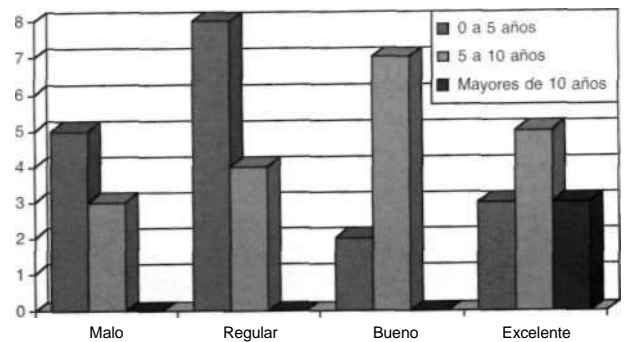


Figura 6. Resultados distribuidos por grupos de edad.

dica posterior a sus publicaciones (4, 5, 8-11, 14) confirma que la mayoría de los autores dan gran importancia a esta prueba de Silverskiöld como indicación de alargamiento aponeurótico al ser positiva y alargamiento del tendón de Aquiles al ser negativa.

El fracaso de la técnica fue la hipercorrección con desarrollo de pie plano y/o la mala indicación por mal interpretación de la prueba de Silverskiöld en aquellos pacientes que precisaban un alargamiento de Aquiles que hubo de ser practicado como operación de rescate por deslizamiento o por Zeta plastia. A este respecto debemos mencionar que el peligro de una hipercorrección por excesivo alargamiento del tendón de Aquiles, difícil de medir y controlar por alargamiento abierto en Z, se evita al practicar este alargamiento por deslizamiento y por vía percutánea que aparte de su rapidez y facilidad permite un correcto control del alargamiento y su indicación a edades tempranas (14).

La cirugía en el paciente afecto de parálisis cerebral debe ser una cirugía precoz, antes de que las deformidades se compliquen o estructuren y a múltiples niveles articulares, de ser esto necesario, para evitar la necesidad de operar varias veces al paciente. De allí que según nuestro protocolo actual de tratamiento del equino sea una intervención precoz tratando el equino antes de que aparezcan otras deformidades en varo o valgo, aún antes de los 2 años y dando gran importancia a la prueba de Silverskiöld, si ésta es positiva practicar un Vulpius y si es negativa practicar un alargamiento percutáneo por deslizamiento del tendón de Aquiles.

Bibliografía

1. Vulpius O, Stoffel A. Orthopaedische Operationslehre, 2nd Ed. Stuttgart, Ferdinand Enke, 1920.
2. Baker LD. Triceps Surae Syndrome in cerebral palsy. *Surgery* 1954;68:216.
3. Strayer LM. Gastrocnemius recession: five year report of cases. *J Bone Joint Surg* 1958;40A:1019.
4. Banks HH. The management of spastic deformities of the foot and ankle, *Clin Orthop* 1977;122:70.
5. Banks HH. Equinus and cerebral palsy. *Foot Ankle* 1983;4:149.
6. Banks HH, Green WT. The correction of equinus deformity in cerebral palsy *J Bone Joint Surg* 1958;40A:1359.
7. Frost HM. Surgical treatment of spastic equinus in cerebral palsy. *Arch Phys Med Rehabil* 1971;52:270.
8. Graig JJ, Vuven J. The importance of Gastrocnemius recession in the correction of equinus deformity in cerebral palsy. *J Bone Joint Surg* 1976;58B:84.
9. Grant AD, Feldman R, Lehman WB. Equinus deformity in cerebral palsy: a retrospective analysis of treatment and function in 39 cases. *J Pediatr Orthop* 1985;5:678.
10. Javors JR, Klaaren H.E. The Vulpius procedure for correction of equinus deformity in cerebral palsy *J Pediatr Orthop* 1987;7:191.
11. Lee CL, Bleck EE. Surgical correction of equinus deformity in cerebral palsy. *Dev Med Child Neurol* 1980-22:287.
12. Perry J, Hoffer M, Giovan P. Gait analysis of the Triceps Surae in cerebral palsy. *Orthop Clin* 1974;5:31.
13. Perry J. Gait analysis of the Triceps Surae in cerebral palsy a preoperative clinical and electromyography study. *J Bone Joint Surg* 1974;56A:511.
14. Fernández Palazzi F, Salazar JR, López J, Yáñez S. Alargamiento del tendón de Aquiles con triples tenotomías percutáneas. Un reporte preliminar. En Epeldegui T. *Pie neurológico Infantil*. Ed. A Madrid Vicente 1997:132.