

Tratamiento de fracturas diafisarias inestables de fémur con clavo intramedular encerrojado tipo FMRP

H. J. ALVACHIAN FERNANDES, E BALDY DOS REIS, R. W. CHRISTIAN, G. KÖBERLE y J. LAREDO FILHO

Departamento de Ortopedia y Traumatología, Escuela Paulista de Medicina y Departamento de Ortopedia y Traumatología. Facultad de Ciencias. Campinas (Brasil).

Resumen.—Un grupo de 26 fracturas conminutas de fémur, rotacionalmente inestables, fueron tratadas con clavo intramedular encerrojado tipo FMRP. En 22 casos la conminución afectaba a más del 50% de la cortical. Del total de enclavados, 22 fueron estáticos y 4 dinámicos. La consolidación desde el punto de vista clínico y radiológico ocurrió en el 92% de los casos. En 2 casos se desarrolló un pseudoartrosis. Sólo un paciente mostró un acortamiento mayor de 1 cm. Una angulación mayor de 10° en cualquiera de los planos del espacio fue apreciada en 5 pacientes. No se produjo en ningún caso deformidad rotacional. El clavo intramedular encerrojado ha aumentado las indicaciones del enclavado intramedular en el tratamiento de las fracturas inestables de fémur. La incidencia de infección y pseudoartrosis es baja. La estabilidad del montaje permite una movilización inmediata del paciente, rehabilitación temprana y menor estancia intrahospitalaria. El clavo FMRP disminuye el tiempo de fluoroscopia, un fresado con instrumentos flexibles y es más barato que otros sistemas similares.

INSTABLE DIAPHYSEAL FRACTURES OF THE FEMUR TREATED BY FMRP INTERLOCKING NAIL

Summary:—Twenty six comminuted and rotationally unstable fractures of the femur were treated with the FMRP intramedullary locked nail. Twenty two of the fractures had comminution involving more than 50% of the cortex. Of the nailings, 22 were static and 4 dynamic. Clinical and radiographic union occurred in 92% of cases. There were 2 nonunions. There was one case of deep wound infection. Only one patient had a shortening greater than 1 cm. Angulation in any plane greater than 10° was noted in 5 patients. There were no instances of rotatory deformities. The interlocking nail has expanded the indications for the use of closed intramedullary nailing in the treatment of unstable femoral fractures. The incidence of infection and nonunion is low. Stability of the fractures allows immediate mobilization of the patients, early rehabilitation of the limb and shorter hospital stay. The FMRP nail eliminated fluoroscopy, flexible reamers and is cheaper as compared to other systems.

INTRODUCCIÓN

Una indicación clásica del clavo intramedular desarrollado por Küntscher (1) son las fracturas femorales transversas y oblicuas cortas de tercio medio, a nivel del istmo. El tratamiento de las fracturas diafisarias localizadas por encima y por debajo del istmo supone un problema más difícil de resol-

ver ya que el canal medular se ensancha y el clavo no confiere una adecuada estabilidad.

Actualmente las fracturas femorales son más complejas, ya que se producen por traumatismos de alto grado de energía cinética, lo que conlleva fracturas más conminutas, más inestables y asociadas generalmente a traumatismos de otras localizaciones. Por otro lado, las partes blandas que envuelven a la fractura se deben abordar de manera menos agresiva. La mínima manipulación de los fragmentos óseos tiene gran importancia para el mantenimiento de su irrigación y del establecimiento del hematoma, clave para el proceso de consolidación.

Correspondencia:

Dr. H. A. ALVACHIAN FERNANDES
Departamento de Ortopedia y Traumatología
Escuela Paulista de Medicina
Facultad de Ciencias
Campinas (Brasil)

La utilización del clavo intramedular encerrojado para el tratamiento de las fracturas diafisarias conminutas del fémur pretende una mejor restauración de la función del miembro, propiciar a pacientes politraumatizados una movilización precoz, disminuir los riesgos de complicaciones cardiopulmonares y permitir una pequeña movilidad local en el foco de fractura que estimule la formación del callo óseo. La utilización de técnicas a cielo cerrado donde se preserva el hematoma fracturario y se lesiona mínimamente la circulación perióstica favorecen una consolidación más rápida con bajo riesgo de infección, acortamiento o retardos de la consolidación.

La mayoría de las fracturas conminutas de la diáfisis femoral, los clavos endomedulares no encerrojados pueden ser introducidos a foco cerrado, pero no consiguen controlar la rotación y el telescopaje de los fragmentos. Los clavos encerrojados combinan ambas posibilidades: un clavo endomedular a foco cerrado y la inserción de unos tornillos que amarran el hueso al clavo. Este método permite un bloqueo estático que controla la rotación y el telescopaje, pudiéndose convertir en dinámico cuando sea necesario.

El clavo FMRP utilizado en el estudio que presentamos aporta ventajas adicionales cuando se compara con otros clavos endomedulares encerrojados disponibles en el mercado. El clavo FMRP elimina el uso de intensificadores de imágenes, flersos flexibles, mesa ortopédica, etc., además de ser de bajo coste. El anclaje del clavo al hueso se realiza insertando 2 tornillos en la región trocantérica y otros 2 en la región distal del fémur.

En este trabajo sólo se incluyen fracturas diafisarias inestables. Nuestro objetivo es avalar la utilización del clavo endomedular encerrojado tipo FMRP en 22 pacientes con 26 fracturas diafisarias y demostrar su eficacia como método de tratamiento, además de justificar las ventajas ya mencionadas.

MATERIAL Y MÉTODOS

En el período comprendido entre marzo de 1990 y junio de 1995 se trataron un total de 26 fracturas diafisarias inestables de fémur en 22 pacientes con fijación mediante clavo encerrojado endomedular FMRP. La edad de los pacientes estaba comprendida entre los 19 y los 60 años, siendo la media 30 años. La distribución por sexo fue de 18 hombres y 4 mujeres. Cuatro pacientes presentaban fracturas bilaterales.

De acuerdo con Taylor (2) se consideraron fracturas diafisarias en sentido amplio todas aquellas localizadas por debajo del trocánter menor hasta el tubérculo de los ad-

Tabla I: Distribución de las fracturas según los tipos de Winquist-Hansen (3)

Tipo	Número de casos	Porcentaje de casos
I	3	12 %
II	1	4 %
III	11	42 %
IV	10	38 %
Segmentaria	1	4 %

ductores o la prominencia de los cóndilos, e inestables aquellas localizadas por encima y por debajo del istmo, tanto conminutas como segmentarias.

Las fracturas fueron clasificadas según los criterios de Winquist-Hansen (3) (tabla I). De los 26 fémures intervenidos, 13 eran del lado derecho y 13 del izquierdo. Hubo 2 fracturas expuestas, se lavaron y desbridaron inicialmente, pero no fueron estabilizadas con el clavo endomedular de inmediato. En cuanto a la localización, 3 eran de tercio proximal, 3 de tercio proximal medio, 15 de tercio medio, 5 de tercio medio distal y 1 caso se localizó en el tercio distal. Una fractura consilar asociada se observó en 1 caso (paciente 15) y fue fijada percutáneamente con un tornillo de esponjosa antes de colocar el clavo endomedular.

Se confeccionó un protocolo para evaluar a los pacientes desde un punto de vista clínico y radiológico. Todos los pacientes fueron intervenidos y examinados en el pre y postoperatorio por los autores del trabajo. Los datos clínicos de los pacientes se recogen en la tabla II. Las lesiones asociadas fueron traumatismos craneoencefálicos leves. En 2 casos los pacientes eran politraumatizados graves.

El tiempo medio transcurrido entre el accidente y la operación fue de 11 días. Sólo 5 pacientes fueron operados después de la segunda semana. Ningún caso fue sometido a colocación del clavo endomedular de urgencia.

En el período preoperatorio el paciente fue mantenido con tracción esquelética desde la región proximal de la tibia con aproximadamente 12 kg de media. En todos los casos se utilizó el clavo encerrojado tipo FMRP desarrollado en la Facultad de Medicina Ribeirão Preto (FMRP) de la Universidad de Sao Paulo y la Escuela de Ingenieros de San Carlos (4).

Clavo endomedular FMRP

El clavo FMRP es una modificación del tradicional clavo recto de Küntscher (Fig. 1). El espesor de las paredes del clavo está aumentado hasta 2 mm y su porción distal está ligeramente afilada. El clavo tiene 12 perforaciones, 2 oblicuas en la parte proximal y 10 paralelas en la porción distal, que permiten la inserción de los tornillos bloqueantes. El clavo varía de longitud, pero su diámetro es siempre constante de 12 mm. Los tornillos que encerrojan el clavo son autoperforantes tipo maleolar AO/ASIF. La colocación de los tornillos proximales se hace en sentido oblicuo, de proximal a distal, es decir, de trocánter mayor a trocánter menor, a través de una abertura longitudinal que está localizada lateralmente en el clavo. Lo mismo ocurre con los tornillos dis-

Tabla II: Características clínicas de los pacientes

Número de orden	Edad	Sexo	Lado	Causa	Lesiones asociadas	Exposición	Clasificación W-H	Localización	Tiempo entre el accidente y la operación (días)
1	25	Masc.	Der.	Atrop.	Sí	No	III	P/M	19
2	25	Masc.	Izq.	Atrop.	Sí	No	IV	P/M	19
3	35	Fem.	Der.	Atrop.	Sí	No	II	M/D	11
4	35	Fem.	Izq.	Atrop.	Sí	No	I	D	11
5	32	Masc.	Izq.	A. aut.	No	No	IV	M	2
6	27	Masc.	Der.	A. aut.	No	No	IV	M	9
7	32	Masc.	Izq.	A. aut.	Sí	Sí	III	D	28
8	27	Masc.	Der.	A. aut.	Sí	No	I	M	30
9	40	Fem.	Der.	A. aut.	Sí	No	IV	D	2
10	19	Masc.	Izq.	Atrop.	Sí	No	I	M	2
11	22	Masc.	Izq.	Atrop.	Sí	No	III	M	5
12	22	Masc.	Der.	A. aut.	Sí	No	IV	P	10
13	33	Masc.	Izq.	A. aut.	Sí	No	Segm.	P/M	5
14	29	Masc.	Der.	A. aut.	No	No	IV	M/D	10
15	28	Fem.	Der.	A. aut.	Sí	No	IV	M/D	11
16	28	Fem.	Izq.	A. aut.	Sí	No	IV	M	11
17	28	Masc.	Izq.	Atrop.	Sí	No	III	P	11
18	36	Masc.	Izq.	Queda	Sí	No	IV	M	11
19	27	Masc.	Der.	A. aut.	Sí	No	III	P	10
20	60	Masc.	Der.	Queda	No	No	III	D	8
21	28	Masc.	Der.	PAF	Sí	Sí	III	D	12
22	28	Masc.	Der.	Queda	No	No	III	M	3
23	28	Masc.	Izq.	Atrop.	Sí	No	IV	M	9
24	31	Masc.	Izq.	A. aut.	Sí	No	III	P	14
25	31	Masc.	Der.	A. aut.	Sí	No	III	D	14
26	35	Fem.	Izq.	Atrop.	Sí	No	III	P	7

A. aut.: accidente de tráfico. Atrop.: atropello. CIE: clínica infantil de Ipiranga. D: distal. Der.: derecho. Izq.: izquierdo. M: media. Masc: masculino. M/D: media y distal. P: proximal. PAF: proyectil de arma de fuego. P/M: proximal y media. Segm.: segmentaria. W-H: Winquist-Hansen.

tales, siendo posible colocarlos de lateral a medial a través de los orificios, e incluso sin ser paralelos (Fig. 1).

Técnica quirúrgica

El paciente se coloca en decúbito lateral en la mesa quirúrgica ordinaria. Se realiza una incisión proximal longitudinal lateral de 10-12 cm centrada en el ápice del trocánter mayor. En el punto medio de la zona de transición trocánter-cuello se efectúa una perforación con el punzón hasta labrar un canal intramedular en la porción proximal del fémur que se fresa manualmente hasta obtener un diámetro de 12 mm. A continuación se pasa una guía-fijador al fragmento distal, a la vez que se realizan maniobras para la reducción de la fractura mediante tracción y contracción.



Figura 1. Clavo FRMP

A nivel del foco de fractura se realiza un miniajaco en la región lateral del muslo de aproximadamente 2-3 cm, suficiente para pasar el dedo índice del cirujano, que orientará el paso de la guía-fijador al fragmento distal y constatará la deformidad rotacional entre los fragmentos principales. Una vez pasada la guía y después de las maniobras de tracción se procede a medir la longitud de la guía dentro del canal medular con el fin de saber el tamaño más apropiado del clavo a implantar. Se coloca posteriormente el clavo enbrado con la guía y se inserta endomedularmente manteniendo la tracción. El clavo se introduce con la abertura proximal para enbrar los tornillos en posición lateral. Con ayuda de la guía se perforan 2 orificios en región trocánterica, por donde se insertarán los tornillos que fijan el fragmento proximal.

En la región distal se efectúa una incisión lateral longitudinal de unos 10 cm, correspondiendo al área de los 10 orificios distales del clavo, gracias a una segunda guía.

Una radiografía de perfil es aconsejable para valorar la posición de los tornillos distales. El injerto retirarlo durante el fresado es colocado en el foco de fractura a través de la miniincisión central.

En el postoperatorio el paciente se mantiene con flexión de la rodilla de 90°. Después del tercer día se comienzan los ejercicios isométricos de cuádriceps. Una vez superada la sintomatología dolorosa de la intervención el paciente inicia la marcha con ayuda de 2 muletas con car-

ga parcial del miembro afecto, equivalente al 30% de su peso corporal. La carga se aumenta progresivamente de acuerdo con la presencia de signos de consolidación del callo de fractura valorados en radiografías seriadas.

Todos los pacientes han sido valorados clínicamente hasta al menos 1 año tras la intervención. A excepción del caso 3, que abandonó el tratamiento, y el caso 20, que consolidó con otro método de tratamiento, los pacientes se valoraron clínicamente de acuerdo a los criterios de Thörensén (5).

RESULTADOS

Un total de 24 fracturas (92%) consolidaron en un período medio de 24 semanas. EL caso 3 no consolidó debido a la presencia de una infección profunda y el caso 20 requirió el uso de un fijador externo para conseguir la consolidación final.

La presencia de callo óseo observó a partir de una media de 8 semanas. Hubo necesidad de dinamizar 4 fracturas (casos 6, 14, 17 y 25) y⁷ en 3 de estos casos se procedió a colocar injerto óseo de cresta ilíaca en una segunda intervención. En uno de los casos (caso 25) el foco de fractura no presentaba una buena compresión, por lo que se optó por la dinamización del montaje. No se observó ningún caso de malrotación.

La figura 2 muestra los resultados obtenidos según la valoración propuesta por Thörensén (5). En el 92% de los casos se obtuvieron excelentes y buenos resultados.

Corno complicaciones se observó acortamiento femoral en 2 casos entre 0,6 y 2 cm. Deformidad en varo se objetivó en otros 2 casos. Un caso (número 3) presentaba deformidad en valgo y recurvátum y otro caso (número 15) valgismo aislado.

En cuanto a la movilidad de la rodilla, 21 casos no presentaban limitación de la flexoextensión y en 3 existía limitación, que oscilaba entre 40, 60 y 110° de flexión máxima. Sólo un caso con fractura bilateral presentó infección postoperatoria en el lado derecho. El lado izquierdo consolidó sin complicaciones.

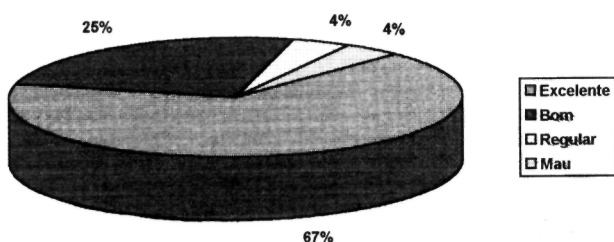


Figura 2. Resultados valorados con el método de Thörensén.

DISCUSIÓN

Las indicaciones de los clavos intramedulares en el tratamiento de las fracturas femorales se vieron ampliadas con el desarrollo de los clavos encerrojados (3, 5-8). La estabilización de las fracturas femorales con estos clavos posibilita el control rotacional y de compresión o colapso de los fragmentos, además de permitir una mínima manipulación del foco de fractura. En consecuencia, se preserva mejor la irrigación de los fragmentos facilitando el proceso biológico de consolidación de la fractura (8).

El análisis de los 26 fémures intervenidos en nuestra serie mostró que en el 85% de los casos se trataba de fracturas tipo III y IV de Winquist y Hansen (3), indicando que en la mayoría de los casos el mecanismo de fractura se debía a traumatismos de alta energía cinética, presentando, por tanto, lesiones asociadas a partes blandas y de otras áreas corporales. No obstante, estas lesiones no pasaron de ser leves, siendo muy escasos los pacientes con politraumatismo.

La edad media de los pacientes en nuestra serie (30 años) reflejaba un grupo de población joven, activa laboralmente, que tiene posibilidades de someterse a tratamiento quirúrgico con el clavo encerrojado para retornar así más rápidamente y con menos complicaciones a su trabajo.

La preparación preoperatoria fue considerada importante, sobre todo en lo que se refiere al empleo de una fuerte tracción transesquelética en tanto a los 12 kg y que fue aumentada o disminuida de acuerdo a los controles radiográficos realizados en ese período. Observamos una mayor facilidad de reducción intraoperatoria de las fracturas de lo referido por otros autores (3, 8). En algunos casos precisamos de 15 kg para efectuar la distracción de los fragmentos. Durante los 11 días de promedio de tracción no asistimos a ninguna complicación pulmonar. Winquist et al. (3) tampoco refieren ese tipo de complicaciones en su serie y abogan por la tracción inicial como tratamiento en casos de pacientes no politraumatizados con fracturas aisladas de fémur. También se ha recomendado la tracción inicial en fracturas expuestas en pacientes no politraumatizados (9).

El miniabordaje del foco de fractura que reconocimos facilita el control de la rotación de los fragmentos, detectar acortamientos o poder orientar el paso de la guía hacia el fragmento distal. Además, el uso de amplificadores de imagen no descarta la existencia de alteraciones rotacionales

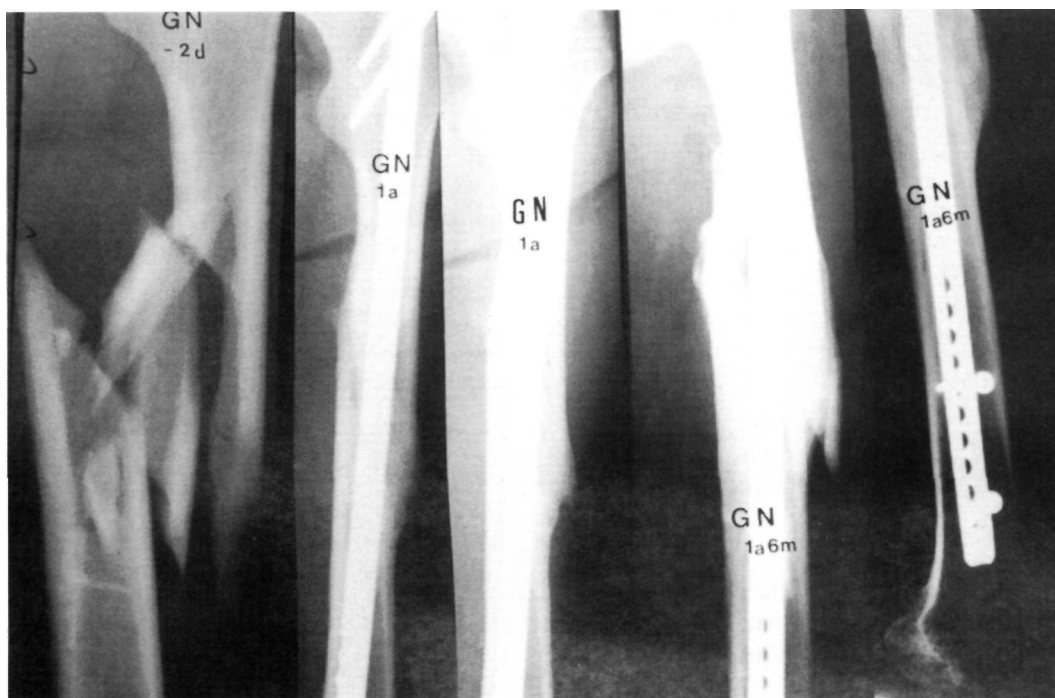


Figura 3. Evolución de un caso tratado hasta la consolidación.

va que se pueden producir falsas interpretaciones de las imágenes. El miniabordaje del foco tampoco interfiere el resultado final de la intervención, sobre todo en lo que se refiere a la infección (10-14).

Los clavos endomedulares no encerrojados no permiten un buen control de la rotación de los fragmentos, especialmente en las fracturas infraístmicas. Con los clavos encerrojados se ha descrito una incidencia de malrotaciones del 7% (8). En nuestra serie no observamos ningún caso de malrotación. Atribuimos este resultado a la manipulación efectuada a través del miniabordaje del foco durante el acto operatorio. La posición del paciente en decúbito lateral facilitan también el control de la rotación al apoyar una extremidad sobre la otra.

En todos nuestros casos la fijación interna inicial fue estática. Nuestra experiencia es similar a la de Brumback et al. (15), que opinan que la dinamización preconizada por Winquist (3) no es un factor importante en la evolución del proceso de consolidación y que, por el contrario, puede acarrear riesgo de inestabilidad a nivel del foco fracturario (5). Sólo precisaron de dinamización 4 pacientes de nuestra serie, y en 3 de ellos colocamos injerto óseo. Esos casos presentaban características atróficas del callo con retraso de la consolidación. En nuestra opinión la dinamización no debe ser utilizada antes de la sexta semana como preconiza Winquist (3).

Otra característica del uso de los clavos endomedulares bloqueados a cielo cerrado es la alta tasa de consolidaciones encontradas en fracturas conminutas v segmentarias. Los fragmentos óseos que forman parte de la conminución se engloban en el callo óseo cuando no son manipulados (Fig. 3). El alto porcentaje de consolidaciones obtenido en nuestra serie es similar al de otros autores (5, 7, 8, 16-18). En 2 casos encontramos acortamiento del fémur de 0,6 a 2 cm. Casos de acortamiento por encima de 1 cm han sido descritos en la literatura (8, 16).

El desarrollo del clavo FMRP (4) ha supuesto un importante avance en la traumatología de nuestro país. La mayoría de nuestros hospitales no disponen de aparatos de intensificación de imágenes, por lo que hasta ahora no se utilizaban los clavos encerrojados en nuestro medio. En este sentido merece la pena algunas consideraciones sobre la utilización de intensificadores de imágenes. Kwong et al. (19) estudiaron los niveles de exposición gonadal a radiación en pacientes con fractura de fémur intervenidos con clavos encerrojados. Estos autores constataron que tras 5 minutos de exposición media los niveles de radiación eran estadísticamente significativos, justificando el uso de protectores gonadales para los pacientes durante el acto operatorio. Los niveles de radiación aumentaban cuando más complejas y difíciles de reducir eran las fracturas. El uso de intensificadores puede llevar a subestimar la exposición tanto del paciente

como del equipo quirúrgico que muchas veces actúa desprotegido por comodidad. En nuestro medio otro factor importante es el alto coste que requiere la inversión en este tipo de aparatos.

El fresado del canal medular fue realizado en nuestro estudio con fresas manuales y rectas. El clavo FMRP no precisa de fresas flexibles que tienen un mayor coste, mayor riesgo de quebrarse dentro del canal medular y que están concebidas para adaptarse a la anatomía del canal medular y poder colocar clavos intramedulares premoldeados. Nosotros tendemos a no fresar demasiado la cavidad medular ya que la mayoría de los pacientes son adultos jóvenes con canales medulares estrechos (20) en los que el diámetro del clavo se adapta sin dificultades. Además, fresar el canal aumenta las pérdidas hemáticas y puede añadir necrosis térmica (2). La disminución de la vascularización del hueso a medida que aumenta el fresado implica una disminución de la resistencia torsional (21).

El clavo FMRP de diámetro fijo de 12 mm es más resistente mecánicamente que los clavos femorales bloqueados tipo AO-ASIF, incluso a nivel del primer orificio del cerrajo proximal (20). Nuestro implante se introduce de principio a fin simplemente con la fuerza que puede ser aplicada manualmente. El bloqueo proximal y distal confieren al montaje estabilidad pero no rigidez. La poca manipulación de los fragmentos a través del miniabordaje del foco preserva la vascularización de los fragmentos. Con este método se suman, por tanto, 2 factores, uno mecánico y otro biológico, necesario para la buena consolidación de las fracturas.

El análisis de nuestros resultados demuestra la eficacia del tratamiento de las fracturas diafisarias femorales inestables con clavos encerrojados; en concreto el clavo FMRP refuerza la tendencia a no fresar el canal medular, enfatiza la importancia de un miniabordaje del foco y permite obviar el uso de intensificadores de imágenes.

Bibliografía

1. Küntscher G. The intramedullary nailing fracture fixation. *Orthop* 1968;60:5-12.
2. Taylor WH. En: Jupiter JB, Levine AM, eds. *Skeletal trauma*. Philadelphia: WB Saunders, 1992.
3. Winquist KA, Hansen ST, Clawson DK. Closed intramedullary nailing of femoral fractures. *J Bone Joint Surg* 1984;66A:529-539.
4. Paschoal FM. Haste bloqueante antitelescopável. Tese de mestrado apresentada na Faculdade de Medicina de Ribeirão Preto. USP, 1991.
5. Thörensén BO, Alho A, Ekland A, Strömsöe K, Folloras G, Haukebo A. Interlocking intramedullary in femoral shaft fractures. A report of forty-eight cases. *J Bone Joint Surg* 1986;67A:1313-1320.
6. Kempf I, Crosse A, Beck G. Close locked intramedullary nailing. *J Bone Joint Surg* 1985;67A:709-720.
7. Johnson KK, Johnston DWG, Parker B. Comminuted femoral shaft fractures: treatment by roller traction, cerclage wires and intramedullary nail and interlocking intramedullary nail. *J Bone Joint Surg* 1984;66A:1222-1235.
8. Wiss DA, Fleming CH, Matta JM, Clark D. Comminuted and rotationally unstable fractures of the femur treated with interlocking nail. *Clin Orthop* 1986;212:35-47.
9. Brumback RJ, Uwagie-Ero S, Eakatos RP, et al. intramedullary nailing of femoral shaft fractures. Part II: fracture-healing with static interlocking fixation. *J Bone Joint Surg* 1988;70A:1453-1462.
10. Rokkanen P, Slatis P, Vankka F. Closed or open intramedullary nailing of femoral shaft fractures. A comparison with conservatively treated cases. *J Bone Joint Surg* 1969;51B:313-323.
11. Leighton RK, Waddell JP, Kellam JF, Orrell KG. Open versus closed intramedullary nailing of femoral shaft fractures. *J Trauma* 1986;26:923-926.
12. Rodrigues ACM, Ortiz J. Osteossintese intramedular no femur a foco fechado sem intensificador. *R Bras Ortop* 1988;23:
13. Johnson KD. Femoral shaft fractures. En: Browner BD, Jupiter JB, Levine AM, eds. *Skeletal trauma*. Philadelphia: WB Saunders, 1992;2:1525-1598.
14. Morelli RSS, Castro ACB, Assis MG, Fernandes MS. Considerações sobre o tratamento das fraturas de fémur com haste intramedular de Küntscher. *R Bras Ortop* 1993;23:
15. Brumback RJ, Reilly JP, Poka A, et al. Intramedullary nailing of femoral shaft fractures. Part I: decisions-making errors with interlocking fixation. *J Bone Joint Surg* 1988;70A:1441-1452.
16. Veith RG, Winquist RA, Hansen ST Jr. Ipsilateral fractures of the femur and tibia: a report of fifty-seven consecutive cases. *J Bone Joint Surg* 1984;66A:991-996.
17. Hindley DJ, Evans RA, Holt EM, Metcalfe JW. Locked intramedullary nailing for recent lower limb fractures. *Injury* 1990;21:239-244.
18. Cameron CD, Meek RN, Blaehut PA, O'Brien PJ, Pate GG. Intramedullary nailing of femoral shaft: a prospective randomized study. *J Orthop Trauma* 1992;6:448-451.
19. Kwong EM, Johanson PH, Zinar DM, Lenihan MR, Hernan MW. Shielding of the patients gonads during intramedullary interlocking femoral nailing. *J Bone Joint Surg Am* 1990;72:1523-1526.
20. Paccola CAJ, Krettek P, Schandeneier JM. Comparação das propriedades mecánicas das hastes femorais bloqueadas AO-ASIF E FMRP. *Rev Bras Ortop* 1995;30:765-771.
21. Pratt DJ, Papagiannopoulos G, Rees Ph, Quinnell R. The effects of intramedullary reaming on the torsional strength of the femur. *Injury* 1987;18:177-179.