

# Fracturas de cadera y diáfisis femoral ipsilaterales

D. GARCÍA DE QUEVEDO PUERTA, P. J. SESMA SOLIS, L. FERNÁNDEZ GARCÍA y G. FERNÁNDEZ DE CORDOVA

*Servicio de Cirugía Ortopédica y Traumatología. Hospital Regional «Carlos Haya». Málaga.*

**Resumen.**—Se aportan 10 casos de fracturas de cadera y diáfisis femoral ipsilaterales tratados quirúrgicamente de forma diferida con un tiempo medio de demora de 12 días (rango: 3 a 22 días). Nueve fracturas diafisarias fueron tratadas con placa AO de fémur, y una, donde la fractura de cadera asociada pasó inicialmente inadvertida, mediante un clavo de Küntscher. Las fracturas de cadera se fijaron con tornillos de esponjosa (8 casos) o clavo-placa de Richards (2 casos). En todos los pacientes se inició un programa de rehabilitación precoz. El seguimiento medio ha sido de 31 meses (rango: 12 a 84 meses). Todas las fracturas consolidaron. Las complicaciones fueron un caso de acortamiento femoral y otro de artrosis coxofemoral post-traumática. En nuestra experiencia, la fijación de la fractura diafisaria con placa AO, combinada con tornillos de esponjosa o clavo-placa de Richards para la síntesis de la fractura de cadera, proporciona resultados satisfactorios.

## IPSILATERAL HIP AND FEMORAL SHAFT FRACTURES

**Summary.**—We review 10 cases of ipsilateral hip and femoral shaft fractures. Operative treatment was performed in all cases, with an average delay of 12 days (range: 3 to 22 days). Nine femoral shaft fractures were stabilized with an AO plate, and one, where the associated hip fracture was initially missed, with a Küntscher rod. Hip fractures were fixed with cancellous screws (8 cases) or Richards compression screw (2 cases). An early rehabilitation program was carried out in all patients. The average follow-up was 31 months (range: 12 to 84 months). All fractures healed. Complications were a case of femoral shortening and a case of post-traumatic hip osteoarthritis. In our study, the combination of AO plate for the shaft fracture with cancellous screws or Richards compression screw for the hip fracture provides good results.

## INTRODUCCIÓN

Las fracturas ipsilaterales de cadera y diáfisis femoral son lesiones poco frecuentes, habiéndose encontrado en la literatura 434 casos. La serie más larga publicada ha sido la de Bennett y cols (1) con 42 casos. Se producen por traumatismos de alta energía (2-4), generalmente accidentes de tráfico (1, 3, 5, 6). Predominan en adultos jóvenes politraumatizados (1, 3, 5, 6) y se asocian particularmente a fracturas ipsilaterales de rótula (7-13). La fractura de cadera pasa inadvertida en el 19% de los casos (5) y asienta frecuentemente en cuello femoral (14), con un trazo vertical y mínimo desplazamiento (13, 15). La fractura diafisaria predo-

mina en el tercio medio (1, 5, 6). Se han descrito más de 60 métodos distintos para el tratamiento de estas fracturas (5). Las complicaciones más frecuentes son la pseudoartrosis, tanto de diáfisis como de cuello femoral, la necrosis cefálica y el acortamiento (1, 3, 6, 16).

El objeto de este estudio es aportar 10 nuevos casos tratados en nuestro hospital entre los años 1983 y 1992.

## MATERIAL Y MÉTODOS

Desde Enero de 1983 hasta Diciembre de 1992 fueron tratadas en nuestro hospital 820 fracturas diafisarias de fémur. De ellas, 10 (1,2%) se asociaron a fracturas en la cadera ipsilateral. Todos los pacientes fueron varones, con una edad media de 32 años (rango: 16 a 69 años), víctimas de accidentes de tráfico. Dos fracturas de cadera fueron subcapitales, una de ellas desplazada, 2 transcervicales desplazadas y 6 basicervicales, 3 de ellas desplazadas (Tabla I). Un caso de fractura basicervical no

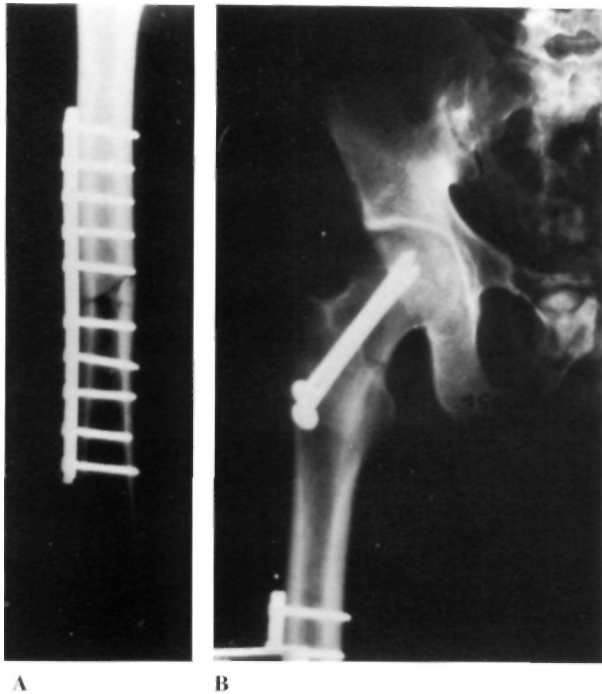### Correspondencia:

Dr. D. GARCÍA DE QUEVEDO PUERTA  
Reding, 11 -5.º M  
29016 Málaga

**Tabla I:** Datos de pacientes, tratamiento y resultados.

Caso	Fractura cadera	Fractura fémur	Lesión visceral asociada	Lesión esquelética asociada	Lesión rodilla ipsilateral	Demora cadera/fémur (días)	Tratamiento cadera	Tratamiento fémur	Consolidación cadera/fémur (meses)	Seguimiento (meses)	Complicaciones (meses)
1	BC-d	M	sí	sí	fractura rótula ipsilateral	7/7	clavo-placa de Richard	placa AO de fémur	3/7	36	no
2	SC-nd	P	no	no	no	9/9	tornillos de esponjosa a través de la placa	placa AO de fémur	3/7	36	no
3	TC-d	M	no	sí	no	7/7	clavo-placa de Richard	placa AO de fémur	3/5	84	no
4	BC-nd	M	no	sí	no	30/8	tornillos de esponjosa	clavo de Küntscher	3/7	24	acortamiento femoral 3 centímetros
5	BC-d	M	sí	sí	no	16/16	tornillos de esponjosa a través de la placa	placa AO de fémur	3/9	12	no
6	BC-nd	M	sí	sí	no	17/17	tornillos de esponjosa	placa AO de fémur	3/7	24	no
7	BC-d	M	sí	sí	no	16/16	tornillos de esponjosa	placa AO de fémur	2/6	36	no
8	SC-d	P	no	sí	no	22/22	tornillos de esponjosa a través de la placa	placa AO de fémur	2/7	24	artrosis coxofemoral post-traumática
9	BC-nd	M	no	sí	fractura cóndilo femoral ipsilateral	18/18	tornillos de esponjosa	placa AO de fémur	2/6	24	no
10	TC=d	M	sí	no	no	3/3	tornillos de esponjosa	placa AO de fémur	3/7	12	no

SC: subcapital TC: transcervical BC: basicervical d: desplazada nd: no desplazada P: tercio proximal M: tercio medio



**Figura 1**

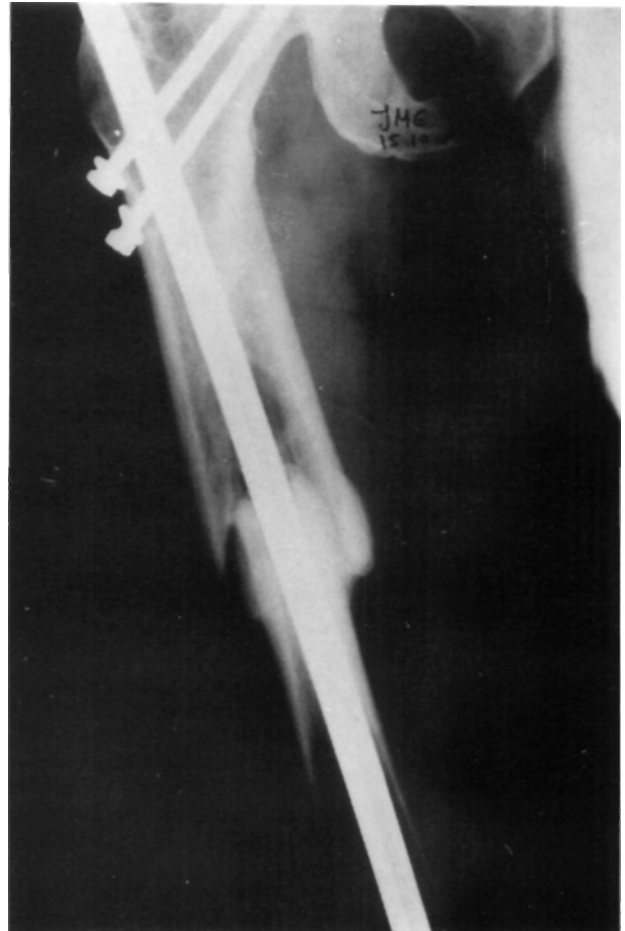desplazada pasó inadvertido 11 días. Ocho fracturas diafisarias asentaron en tercio medio, siendo una de ellas abierta grado I de Gustilo (17), y 2 en tercio proximal.

En 8 casos presentaron otras lesiones musculoesqueléticas asociadas, 2 de ellas en la rodilla ipsilateral consistentes en una fractura conminuta de rótula y una fractura marginal no desplazada de cóndilo femoral. En 5 casos hubo lesiones viscerales asociadas.

Todos los pacientes recibieron tratamiento quirúrgico diferido, con un tiempo medio de demora de 12 días (rango: 3 a 22 días). La fractura de cadera inadvertida se sintetizó a los 30 días. En 9 casos la fractura diafisaria se sintetizó con placa AO de fémur (Fig. 1A), que se combinó en la fractura de cadera con tornillos de esponjosa introducidos a través de la placa (3 casos), tornillos de esponjosa independientes de la placa (4 casos) (Erg. 1B), o clavo-placa de Richard (2 casos). En el paciente restante la fractura diafisaria se trató con clavo de Küntscher, produciéndose una fractura subtrocantérica intraoperatoria, sobre la que no se realizó ningún gesto quirúrgico adicional. En este caso, la fractura basicervical de cadera ipsilateral que presentaba el paciente a su ingreso, se descubrió con posterioridad al tratamiento quirúrgico inicial, y se realizó una segunda intervención donde se sintetizó ésta con tornillos de esponjosa.

No se aplicó inmovilización adicional salvo en aquellos pacientes donde otras lesiones esqueléticas asociadas así lo requirieran, y se siguió un programa de rehabilitación precoz en todos los casos.

Se realizó un seguimiento clínico, valorando la presencia de rigidez articular de cadera y rodilla. Se entendió que existía rigidez articular cuando el arco de movilidad



**Figura 2**

se hallaba limitado en una cantidad igual o superior al 20% respecto a la articulación contralateral. Asimismo se valoró la presencia de claudicación en la marcha. En el seguimiento radiográfico se valoró la formación de callo óseo.

Se autorizó a los pacientes carga parcial cuando existió evidencia radiológica de formación de callo óseo en ambas fracturas. Se autorizó carga completa cuando se comprobó la existencia de consolidación en ambas fracturas, entendiendo ésta como la presencia radiológica de callo óseo, y la ausencia de sensibilidad local y dolor en la carga.

## RESULTADOS

El seguimiento medio de los pacientes fue de 31 meses (rango: 12 a 84 meses).

Todas las fracturas consolidaron. El tiempo medio de consolidación de las fracturas de cadera fue de 2,7 meses (rango: 2 a 3 meses). El tiempo medio de consolidación de las fracturas diafisarias fue de 6,8 meses (rango: 5 a 9 meses).

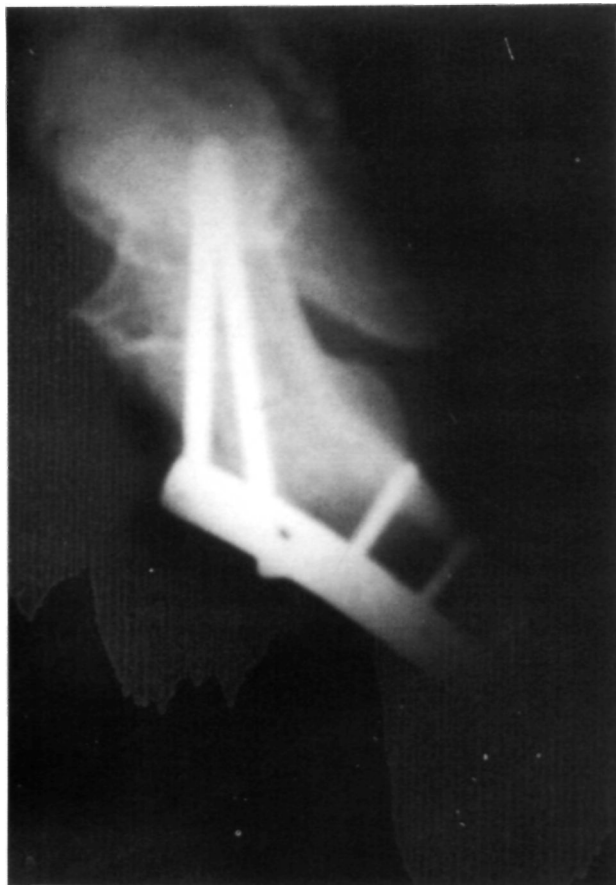


Figura 3

En 8 casos se obtuvo la consolidación sin complicaciones (Tabla I). Las complicaciones fueron un caso de acortamiento femoral de 3 centímetros, y otro de coxartrosis. En el paciente tratado con clavo de Küntscher se produjo una fractura subtrocantérica intraoperatoria que se trató mediante descarga, y consolidó con un acortamiento femoral de 3 centímetros acompañado de claudicación en la marcha (Fig. 2). La complicación restante se produjo en un paciente con fractura asociada de cotilo, que evolucionó a coxartrosis (Fig. 3), siendo ésta un hallazgo radiológico y hallándose el paciente clínicamente asintomático. No se produjo ningún caso de infección, necrosis cefálica, ni pseudoartrosis. Ningún paciente presentó rigidez de rodilla o cadera.

## DISCUSIÓN

Las fracturas ipsilaterales de cadera y diáfisis femoral son lesiones poco frecuentes que plantean

problemas de diagnóstico y tratamiento. El hecho de producirse en pacientes politraumatizados (1, 3, 5, 6) y el escaso o nulo desplazamiento de la fractura de cadera (13, 15) condiciona el elevado porcentaje de casos en que esta asociación pasa desapercibida en la valoración radiológica inicial (19%) (5). En nuestra serie el porcentaje es menor (10%), probablemente debido al estudio radiológico sistemático de pelvis y caderas que se realiza en todo politraumatizado a su ingreso. A fin de evitar que esta asociación pase inadvertida, se ha recomendado el uso de tomografía axial computerizada de cadera en todo politraumatizado con fractura diafisaria de fémur característica de traumatismos de alta energía (18).

Dentro de las múltiples lesiones musculoesqueléticas que suelen asociarse, destaca la alta incidencia de lesiones en la rodilla ipsilateral (7-13), lo que apoya la teoría de un mecanismo lesional único en forma de fuerza axial longitudinal que actuaría sobre el fémur flexionado y abducido con la rodilla flexionada (12, 13, 15). En nuestra serie sólo 2 pacientes presentaron tal patología.

No se ha presentado ningún caso de necrosis cefálica ni pseudoartrosis de cadera, lo que parece estar de acuerdo con los autores que piensan que la incidencia de estas complicaciones es atribuible más al desplazamiento (poco frecuente en estas fracturas de cadera) o a una deficiente reducción quirúrgica, que a la demora en el tratamiento (1, 4, 5).

Aunque se han descrito multitud de métodos para el tratamiento de estas lesiones (5), en la actualidad se recomienda el uso de sistemas de fijación endomedular de la diáfisis combinados con tornillos de esponjosa o agujas de Knowles para la síntesis de la fractura de cadera (3, 5, 19). La aplicación de clavos encerrojados permite la fijación de ambas fracturas con una estabilidad superior a los métodos tradicionales, pero es técnicamente compleja (20). En nuestro servicio hemos sintetizado en nueve de los diez casos la fractura diafisaria con placa AO de fémur sin ninguna complicación atribuible a ella, y pensamos de acuerdo con otros autores (21) que proporciona resultados satisfactorios si se aplica con una técnica correcta se sigue un programa de rehabilitación precoz y se respeta un periodo de descarga suficiente.

### Bibliografía

1. **Bennett FS, Zinar DM, Kilgus DJ.** Ipsilateral hip and femoral shaft fractures. *Clin Orthop* 1993; 296: 168-77.
2. **Bucholz RW, Rathjen K.** Concomitant ipsilateral fractures of the hip and femur treated with interlocking nails. *Orthopedics* 1985; 1402-6.
3. **Casey MJ, Chapman MW.** Ipsilateral concomitant fractures of the hip and femoral shaft. *J Bone Joint Surg* 1979; 61A: 503-9.
4. **Friedman RJ, Wyman ET Jr.** Ipsilateral hip and femoral shaft fractures. *Clin Orthop* 1986; 208: 188-94.
5. **Swiontkowski MF.** Ipsilateral femoral shaft and hip fractures. *Clin Orthop* 1987; 18: 73-84.
6. **Wu CC, Shi CH.** Ipsilateral femoral neck and shaft fractures. Retrospective study of 33 cases. *Acta Orthop Scand* 1991; 62: 346-51.
7. **Ashby ME, Anderson JC.** Treatment of fractures of the hip and ipsilateral femur with the Zickel device. A report of three cases. *Clin Orthop* 1977; 127: 150-60.
8. **Bernstein SM.** Fractures of the femoral shaft and associated ipsilateral fractures of the hip. *Orthop Clin North America* 1974; 5: 799-818.
9. **Delaney WM, Street DM.** Fracture of the femoral shaft with fracture of neck of same femur. *J Int Coll Surg* 1953; 19: 303-4.
10. **Denker H.** Femoral shaft fracture and fracture of the neck of the same femur. *Acta Chir Scand* 1965; 129:597-9.
11. **Mackenzie DB.** Simultaneous ipsilateral fracture of the femoral neck and shaft. *South African Med J* 1971; 45: 459-67.
12. **Ritchev SJ, Schonholz GJ, Thompson MS.** The dashboard femoral fracture pathomechanics. Treatment and prevention. *J Bone Joint Surg* 1958; 40A: 1347-58.
13. **Shatzker J, Barrington TW.** Fractures of the femoral neck associated with fractures of the same femoral shaft. *Canadian J Surg* 1968; 11: 297-305.
14. **Daffner RH, Riemer BL, Butterfield SL.** Ipsilateral femoral neck and shaft fractures: an overlooked association. *Skeletal Radiol* 1991; 20: 251-54.
15. **Zettas JP, Zettas P.** Ipsilateral fractures of the femoral neck and shaft. *Clin Orthop* 1981; 160: 63-73.
16. **Wiss DA, Sima W, Brien WW.** Ipsilateral fractures of the femoral neck and shaft. *J Orthop Trauma* 1992; 6: 159-66.
17. **Gustilo RB, Anderson JT.** Prevention of infection in the treatment of one-thousand and twenty-five open fractures of long bones. Retrospective and prospective analyses. *J Bone joint Surg* 1976; 58A: 453-8.
18. **Hughes SS, Voit G, Kates SL.** The role of computerized tomography in the diagnosis of an occult femoral neck fracture associated with an ipsilateral femoral shaft fracture: case report. *J Trauma* 1991; 31: 296-8.
19. **Kach K.** Combined fractures of the femoral neck with femoral shaft fractures. *Helv Chir Acta* 1993; 59: 985-92.
20. **Bose WJ, Corces A, Anderson LD.** A preliminary experience with the Russell-Taylor reconstruction nail for complex femoral fractures. *J Trauma* 1992; 32: 71-6.
21. **Thompson F, O'Beirne J, Gallagher J, Sheehan J, Quinian W.** Fractures of the femoral shaft treated by plating. *Injury* 1985; 16: 535-8.