

# Cirugía abierta frente a cirugía artroscópica en el tratamiento de la inestabilidad anterior de hombro

F. MARCO, G. GARCÍA-HERRERA, J. C. SÁNCHEZ-BARBERO, R. OTERO y L. LÓPEZ-DURAN

*Servicio de Cirugía Ortopédica y Traumatología. Hospital Universitario «San Carlos». Universidad Complutense. Madrid.*

**Resumen.**—Se analizan los resultados de una técnica convencional, técnica de Bankart, para el tratamiento de la luxación recidivante anterior de hombro frente a una intervención artroscópica descrita por Rose. Se seleccionan quince pacientes para cada grupo de estudio con un seguimiento postoperatorio medio en torno a los dos años. Los pacientes de cirugía artroscópica se han seleccionado en base a criterios de exclusión preoperatorios e intraoperatorios que requieren la exploración de la estabilidad bajo anestesia y el examen artroscópico inicial. En el grupo de cirugía abierta no existe ningún caso de recidiva de la lesión, sólo un paciente no recuperó su nivel de actividad prelesional pero el 73% de los pacientes presentan restricciones leves de la rotación externa a 90° de abducción. En el caso de la cirugía artroscópica un paciente sufrió un nuevo episodio de luxación, dos pacientes no recuperaron su nivel previo de actividad y el 86% presentaban una movilidad completa. Los resultados animan a los autores a continuar desarrollando las técnicas de estabilización artroscópica.

## OPEN SURGERY VERSUS ARTHROSCOPIC SURGERY FOR ANTERIOR SHOULDER INSTABILITY

**Summary.**—We review the results of a conventional technique, Bankart repair, for the treatment of recurrent anterior shoulder instability versus an arthroscopic technique developed by Rose. Fifteen patients have been selected for each study group with an average postoperative follow-up around two years. Candidates for arthroscopic surgery have been selected based on preoperative and intraoperative exclusion criteria. Intraoperative criteria required evaluation of stability under anesthesia and diagnostic arthroscopy. In the open surgery group no redislocations happened. Only one patient did not recover his previous activity level but 73% had slight restriction to external rotation at 90° abduction. In the arthroscopic surgery patients, one of them suffered a redislocation, two cases did not recover their previous activity level but 86% kept full shoulder motion. The results encourage the authors to continue the developing trend of arthroscopic stabilization techniques.

## INTRODUCCIÓN

El avance de la instrumentación y técnica artroscópica ha ido extendiendo las posibles indicaciones de este tipo de cirugía. La artroscopia de hombro permite nuevas perspectivas anatómicas y distintas soluciones para los cuadros de inestabilidad glenohumeral.

Sin embargo, existen técnicas de reconstrucción abierta para el hombro inestable que llevan produciendo excelentes resultados durante más de cincuenta años (1-5). Sus inconvenientes radican en la necesidad de realizar una amplia disección de los tejidos periarticulares, con cierto grado de complejidad técnica, lo que conlleva una morbilidad a corto y largo plazo. El proceso de rehabilitación posterior es largo y la pérdida de función final puede llegar a ser significativa.

Las técnicas artroscópicas ofrecen ciertas ventajas frente a la cirugía convencional: mejor valoración de la lesión anatómica; mejor valoración y

*Correspondencia:*  
Dr. FERNANDO MARCO  
Manuela Malasaña, 33 - 2.º F  
28004 Madrid

tratamiento de la patología intraarticular asociada; menor morbilidad y tiempo de hospitalización; una posible mejoría del arco de movilidad postoperatorio y finalmente un beneficio estético en función de la reducción de las incisiones a pequeñas punciones. Pero para que este tipo de cirugía pueda ser aplicable la tasa de recidiva postoperatoria de la luxación debe ser comparable a las técnicas clásicas.

Dentro de las posibilidades de la artroscopia en la cirugía de la inestabilidad escapulohumeral, aquellas técnicas que utilizan implantes metálicos implican un riesgo considerable de: aflojamiento, migración y rotura de los mismos (6); desgarro e irritación de las partes blandas (7); erosión de la cabeza humeral (8); y necesidad de reintervención para extracción de material (9).

Otro grupo de intervenciones permiten la reparación de las lesiones presentes en el complejo labrum-ligamentos glenohumerales (LLGH) mediante suturas transglenoideas (10, 11). La técnica que utilizaremos para el presente estudio pertenece a este último grupo y ha sido descrita por Rose (12). La técnica de Rose repara selectivamente la lesión de Bankart, cuando está presente, y asocia un retensaje de la cápsula anteroinferior corrigiendo su excesiva laxitud.

Nuestro objetivo al realizar este estudio retrospectivo es comparar los resultados de una técnica artroscópica frente a una reparación abierta, convencional y acreditada como es la de Bankart que hemos realizado según los criterios de Rowe et al (13).

## MATERIAL Y MÉTODOS

Hemos seleccionado dos grupos de quince pacientes diagnosticados de luxación recidivante anterior de hombro e intervenidos en nuestro servicio en el período comprendido

**Tabla I:** Características epidemiológicas de ambos grupos de estudio

	Grupo Bankart	Grupo Rose
Hombre/mujer	15/0	12/3
Luxadores/sublux.	15/0	14/1
Derecho/izquierdo	9/6	12/3
Dominante/no dom.	9/6	12/3
Edad a la cirugía	22,8 (19-32)	22,9 (14-30)
N.º Episodios	9,2 (4-13)	8,1 (3-16)
Edad al 1.º episod.	18,8 (17-31)	17,8 (8-28)
Intervalo 1.º episod. a cirugía (años)	5,3 (1-13)	3,6 (0,5-6)

entre junio de 1992 hasta enero de 1994. El primer grupo de pacientes fue intervenido mediante una técnica de Bankart abierta (grupo B) mientras que el segundo lo fue por cirugía artroscópica según la técnica de Rose (grupo R).

El tiempo medio de seguimiento para los dos grupos se sitúa en torno a los 24 meses con una media de 26,5 (rango 15 a 32) para el grupo B y 22,8 (rango 13 a 29) para el grupo R. Las características epidemiológicas de ambos grupos son similares y quedan resumidas en la tabla 1. Respecto a la ocupación destacan los estudiantes en ambos grupos, aunque en el grupo B existe una mayor proporción de trabajadores manuales (Fig. 1). El traumatismo desencadenante fue de predominio casual en el grupo B (8 casos) mientras que en el grupo R fue predominantemente deportivo (8 casos).

La adjudicación de cada paciente a uno u otro grupo de tratamiento no se hizo de forma aleatoria sino siguiendo criterios de selección en dos etapas: preoperatoria e intraoperatoria para ir excluyendo aquellos casos que no se consideraban ideales para cirugía artroscópica (Tabla II). La selección intraoperatoria se realizó mediante la exploración de la estabilidad glenohumeral bajo anestesia y la artroscopia como paso previo para todos los pacientes no descartados en consulta.

## Técnica Quirúrgica

A) Bankart. Se realizó de forma convencional con sección completa del tendón del subescapular y apertura vertical de la cápsula. Como novedad, el anclaje capsuloligamentoso se llevó a cabo mediante tacos de fijación tipo TAG (Acufex Microsurgical, Norwood) (Fig. 2).

B) Rose. Comienza con el posicionamiento del paciente en decúbito lateral con el brazo afecto suspendido a unos 40° de abducción y 20° de flexión mediante tracción de 5 kgs.

Se aborda la articulación por la vía posterior de rutina para el examen artroscópico del hombro y se analizan la presencia y severidad de las lesiones a nivel de los elementos óseos, complejo labrum-ligamentos glenohumerales, manguito rotador y superficies articulares.

Una vez decidida la cirugía artroscópica, se establece la vía anterior de instrumentación que intraarticular-

**Tabla II:** Criterios de exclusión preoperatorios e intraoperatorios para la técnica artroscópica

Pre-operatorio	Intra-operatorio
• Luxaciones atraumáticas y voluntarias	• Inestabilidad multidireccionales no identificadas previamente
• Inestabilidades multidireccionales	• Afectación ósea extensa (gran lesión Hill-Sachs o del reborde glenoideo).
• Fallo cirugías previas	• Ligamentos glenohumerales deficientes
• Deportistas de alto nivel, lanzadores o de colisión	• Lesión de Bankart extensa
• Trabajo manual pesado	

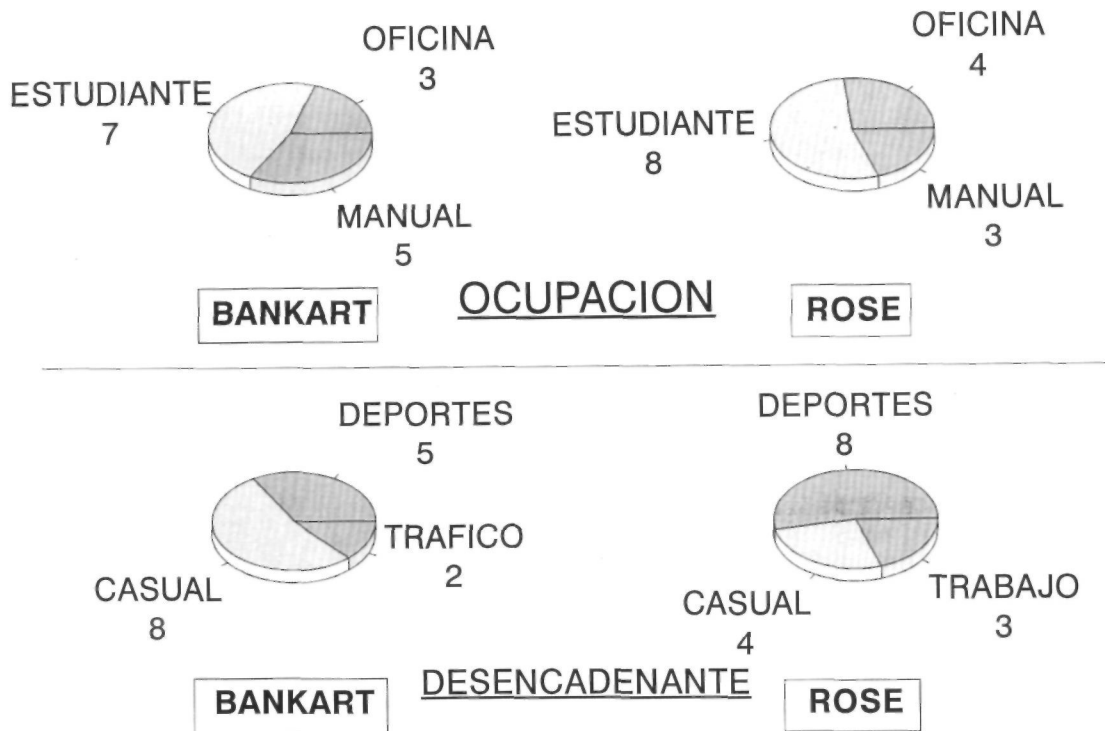


Figura 1. Ocupación y agente etiológico en ambos grupos de pacientes.

mente se sitúa en el espacio triangular limitado por el reborde glenoideo anterior, el borde superior del tendón del subescapular y el tendón del bíceps. Esta vía se mantiene con una cánula de instrumentación de 7 mm.

Inicialmente se trata toda la patología intraarticular asociada como: lesiones condrales, desgarros del labrum, cuerpos libres y sinovitis hipertrófica.

La técnica en concreto comienza con el avivamiento del cuello glenoideo en la región de la lesión de Bankart hasta conseguir una superficie sangrante. Esto se consigue mediante la utilización de una raspa manual o de una fresa motorizada (Fig. 3).

A continuación se colocan múltiples (3 ó 4) puntos de sutura en el ligamento glenohumeral inferior para poder

efectuar el retensaje capsular (Fig. 4). Se lleva a cabo mediante un punzón de sutura artroscópica y un recuperador de suturas provistos en la caja de instrumentación de la técnica (Acufex Microsurgical, Norwood) (Fig. 5). Los puntos, de sutura irreabsorbible del número 1, se sitúan a través de la banda superior del ligamento.

Mediante la guía específica para la perforación del cuello de la glenoides, introducimos por vía anterior una aguja con ojal que atraviesa el complejo labrum-ligamentos a nivel de la lesión de Bankart (Fig. 6). La salida de la aguja se dirige a un punto aproximadamente 4 a 5 cm inferior a la espina de la escápula y menos de 5° medial a la superficie articular de la glenoides. Esta zona de salida evita la posible lesión del nervio supraescapular. Una vez perforado el cuello de la escápula y con la

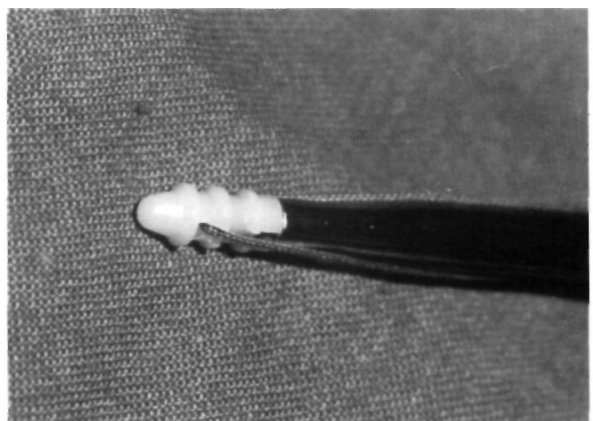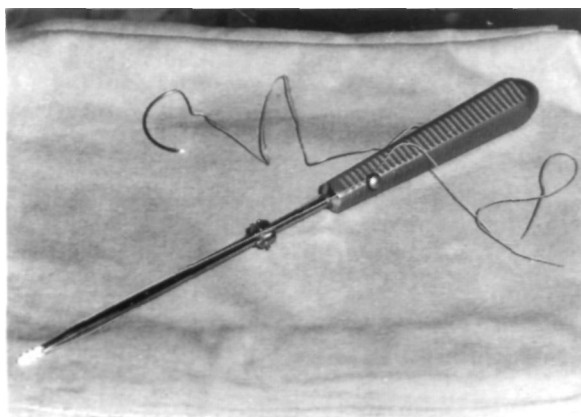
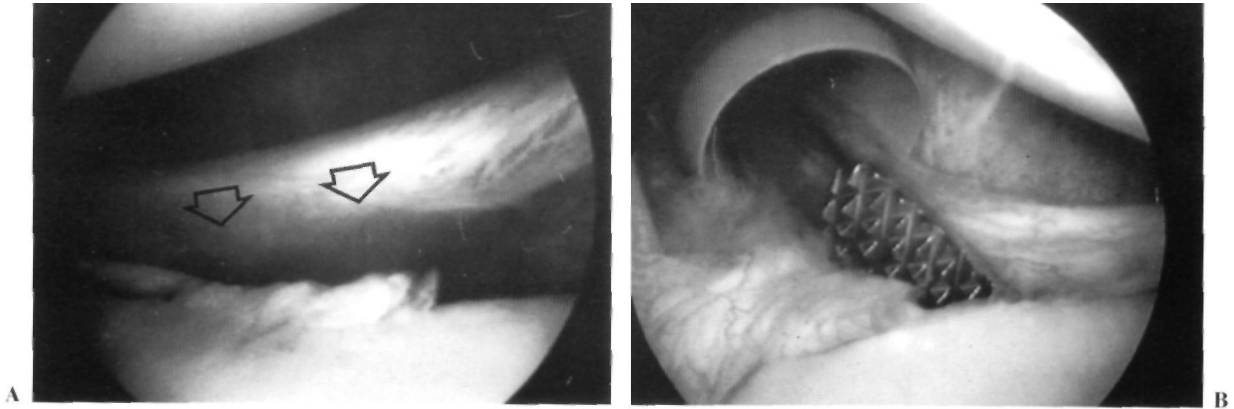


Figura 2. Taco de anclaje TAG (Acufex Microsurgical, Norwood). A) Implante montado en el impactor junto ra; B) Detalle a mayor aumento.



**Figura 3.** Imagen artroscópica de la lesión de Bankart (flechas) (A); y de la raspa introducida por la cánula de instrumentación para avivar el cuello glenoideo (B).

aguja aún en esa posición, se desmonta la guía y se introduce por el ojal de la aguja el extremo de una sutura reabsorbible del número 2 y uno de los extremos de cada sutura de retensaje del ligamento glenohumeral inferior. La aguja se termina de pasar a través de una pequeña incisión cutánea de 2 a 3 cms, fraccionando con pinzas.

Utilizando la guía de nuevo, colocamos una segunda aguja en paralelo a la anterior, que igualmente atraviesa la lesión de Bankart y perfora el cuello de la glenoides para salir por la misma incisión cutánea. Por su ojal pasamos el otro extremo de la sutura reabsorbible del número 2 y los extremos restantes de los puntos de sutura del ligamento.

Una vez recuperados todos los puntos por la incisión posterior, se retira la tracción del brazo y se lleva a la posición de rotación interna. Finalmente se tensan y anudan las suturas comprobándose la calidad de la reparación artroscópicamente (Fig. 7).

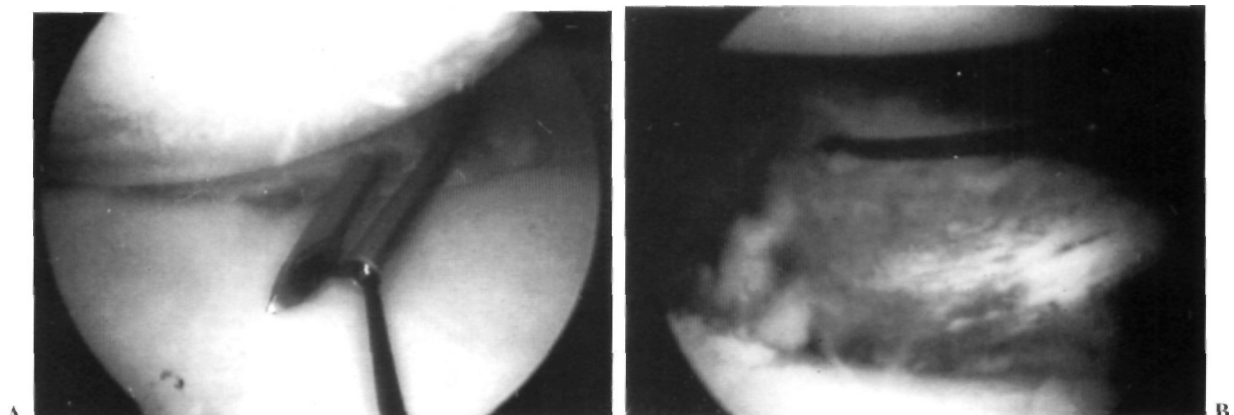
El tratamiento postoperatorio ha sido el mismo para los dos grupos de pacientes. Tras una inmovilización de 4 semanas han comenzado la fisioterapia y a los cuatro meses se permiten deportes que no implican en especial las extremidades superiores esperando un plazo de seis meses desde la cirugía para comenzar deportes de contacto y lanzamiento.

Los resultados se han evaluado mediante criterios objetivos de exploración y opinión subjetiva del paciente. Objetivamente se ha evaluado la presencia de dolor, el arco de movilidad, la fuerza y la aprensión en las maniobras provocativas de abducción y rotación externa. Para estudiar el estado subjetivo del hombro pre-quirúrgico y post-quirúrgico utilizamos una escala de 0 a 10 puntos a la que el paciente debe referirse para puntuar su situación de: dolor, estabilidad, fuerza y movilidad. Se adjudican 10 puntos a la normalidad y 0 al paciente incapacitado. El hombro completamente normal alcanzará una puntuación de 40 puntos.

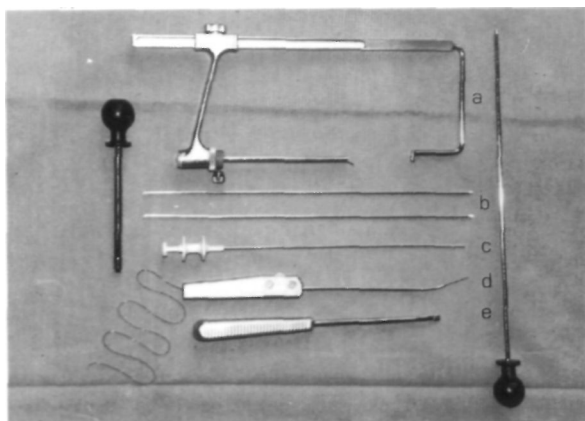
Respecto a la actividad física la hemos dividido en cinco categorías:

— Alto rendimiento (deportes de competición que implican lanzar, nadar, tirar u otra actividad importante con las extremidades superiores).

— Intermedio (deportes no competitivos pero organizados y practicados regularmente que implican lanzar, nadar, tirar u otra actividad importante con las extremidades superiores; deportes de competición que no implican en especial las extremidades superiores).



**Figura 4.** Imagen artroscópica de la colocación de las suturas en el ligamento glenohumeral inferior (LGHI). A) punzón de sutura perforando el ligamento y recuperación de la sutura; B) sutura colocada en la banda superior del LGHI.



**Figura 5.** Instrumental para la técnica artroscópica. a) Guía de perforación; b) agujas con ojal; c) recuperador de suturas; d) punzón de sutura; e) raspa manual.

— Recreativo (deportes practicados intermitentemente y de manera moderada que implican lanzar, nadar, tirar u otra actividad importante con las extremidades superiores; deportes no competitivos pero organizados y practicados regularmente que no implican en especial las extremidades superiores).

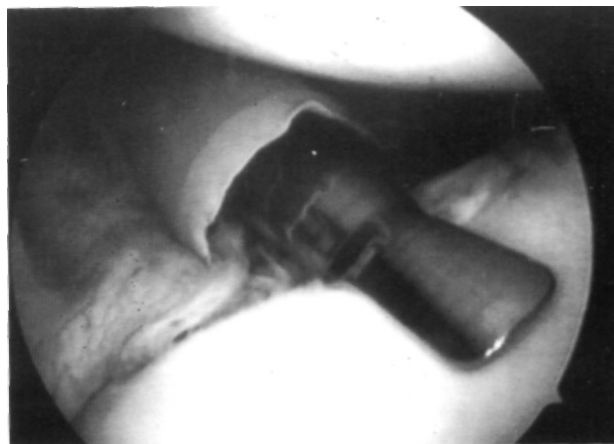— Actividad diaria (sin participación significativa en deportes pero capaz de lanzar, empujar, tirar o elevar objetos).

— Incapacitado (no puede llevar a cabo las actividades normales de la vida diaria).

## RESULTADOS

No ha existido ningún caso de recidiva de la luxación en el grupo de cirugía abierta y únicamente un caso en el grupo de técnica artroscópica. Se trata de un varón que fue intervenido a la edad de 21 años tras cuatro episodios de luxación, habiendo ocurrido el primero a los 16 años y siendo el hombro afecto el de la extremidad dominante. El paciente recuperó su nivel de actividad pre-lesional, tratándose de un estudiante y deportista recreativo. A los 21 meses de seguimiento postoperatorio sufrió la recidiva de su lesión con un traumatismo mínimo en actividades de la vida diaria y se encuentra en la actualidad pendiente de reintervención por técnica abierta.

En el grupo de la técnica artroscópica se excluye en el caso de recidiva por lo que estudiamos 14 pacientes. Los resultados en gráficos comparativos de porcentajes respecto de una y otra técnica pueden observarse en las figuras 8 y 9. Las diferencias más notorias se centran en la restricción del arco de movilidad en el grupo de la cirugía abierta que se apreciaban en 11 de los 15 pacientes. Estas restricciones afectan a la rotación externa a 90° de abducción, aunque deben considerarse leves pues todos los pa-

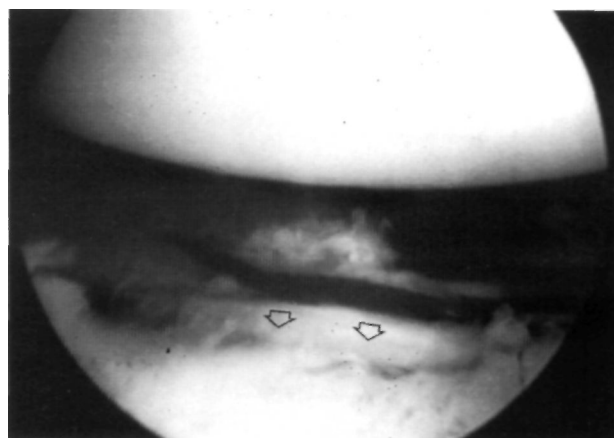


**Figura 6.** Imagen artroscópica de la colocación de la cánula de perforación en el cuello glenoideo a nivel de la lesión de Bankart.

cientes alcanzaban al menos el 90% de la contralateral. El resto de los parámetros presentan diferencias no significativas con predominio discreto del dolor y aprensión en el grupo de la técnica artroscópica.

Subjetivamente se partía de una puntuación media de 30,6 (rango 16-36) puntos en el período preoperatorio para terminar en el examen final posquirúrgico con 37,1 (31-40) en el grupo de cirugía abierta. El artroscópico con una media preoperatoria de 25,4 (16-33) alcanzó tras la intervención los 37,8 (32-40).

La recuperación del nivel de actividad prelesional queda expuesta en los histogramas de las Figuras 10 y 11. Los pacientes que no volvieron a su actividad previa se sitúan en ambos grupos en el nivel de actividad deportiva intermedia. Los deportistas recreativos y los encuadrados en actividad diaria en todos los casos recuperaron su nivel prelesional tras la intervención en ambos grupos. En el grupo de cirugía artroscópica los dos pacientes que no re-



**Figura 7.** Imagen artroscópica del retensaje capsular y reparación de la lesión de Bankart (flechas) de la figura 3.

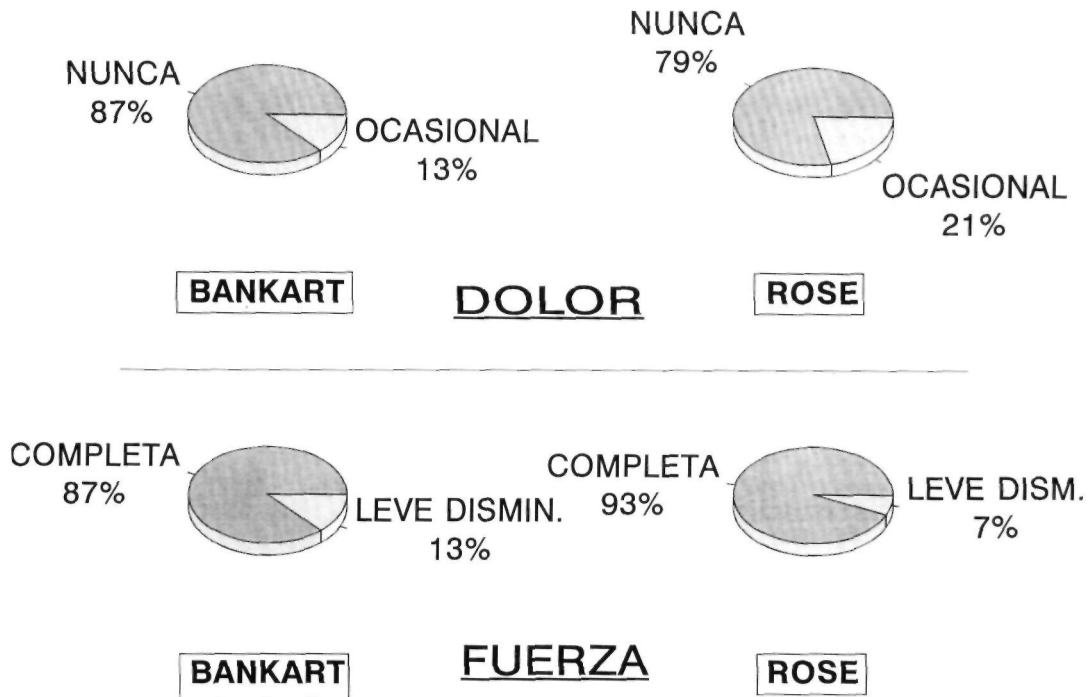


Figura 8. Resultados respecto al dolor y fuerza en ambos grupos de pacientes.

cuperaron su nivel de actividad previa contestaron que ello no se debía a la función final del hombro, sino en un caso a una lesión concomitante y en otro a decisión propia por temor a la recidiva.

Las complicaciones de ambas técnicas quirúrgicas han sido escasas y poco significativas en ambos grupos. No se han producido infecciones superficiales o profundas. En el grupo de cirugía abierta intra operatoriamente se lesionó en una ocasión la

vena cefálica lo que obligó a su ligadura y en otro paciente se produjo la rotura de un taco de anclaje que hubo que extraer de su lecho y recambiar. En el grupo de cirugía artroscópica no han existido complicaciones neurovasculares. Se produjo la rotura de una de las agujas de perforación del cuello de la escápula quedando un fragmento asomando a nivel intraarticular que se extrajo. En dos ocasiones, las suturas se rompieron al realizar el segundo túnel

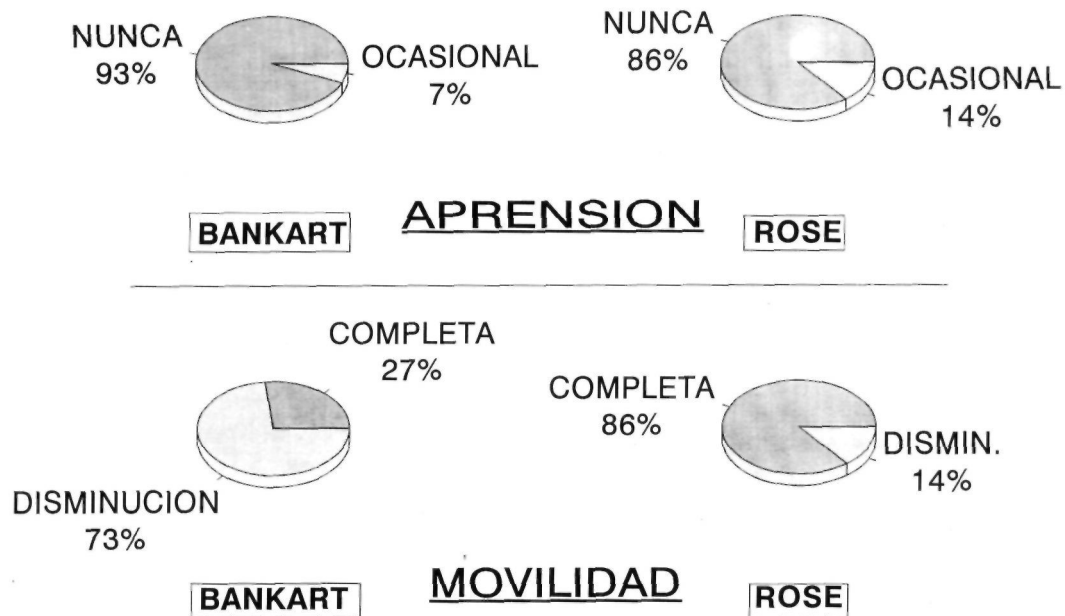
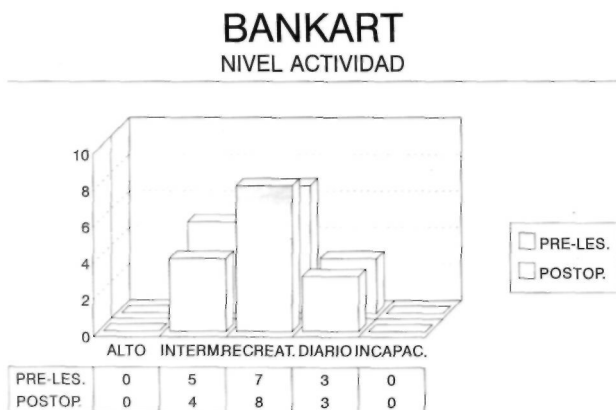

Figura 9. Resultados respecto a la aprensión y movilidad en ambos grupos de pacientes.



**Figura 10.** Nivel de actividad pre-lesional y postoperatorio en el grupo Bankart.


transglenoideo, requiriendo comenzar de nuevo la fase de sutura completándose normalmente las intervenciones aunque se prolongaran.

## DISCUSIÓN

Desde los comienzos de la artroscopia de hombro, los cirujanos se han sentido atraídos por la posibilidad de utilizar técnicas que simplificaran la reparación del hombro inestable evitando las incisiones y el daño a las estructuras no alteradas (deltoides, subescapular, coracoides, glenoides). Los últimos años han visto sucederse una variedad de procedimientos para reparar y reanclar el complejo capsuloligamentoso anterior.

Los primeros trabajos en fijación artroscópica se basaban en la utilización de implantes metálicos como la grapa de Johnson (9), el remache de Wiley (14) o el tornillo canulado de Snyder (15). Desafortunadamente, los resultados de estas técnicas fueron discretos con recidivas en el orden del 20 al 25%. Además se publicaron numerosos informes de complicaciones derivadas del uso de los implantes como: aflojamiento, irritación de los tendones, erosión ósea y dolor (15). Las modificaciones de los implantes y mejoras técnicas han conseguido disminuir las complicaciones y mejorar la tasa de recidivas, publicándose un 11% con la grapa de Johnson (16).

Las técnicas pioneras en sutura artroscópica utilizaron en todos los casos las perforaciones transglenoideas. Fue Caspari (10) el primero, desarrollando una pinza de sutura artroscópica que permitía pasar suturas múltiples a través de los ligamentos desinsertados. Esta suturas se pasan a través de un túnel único y se anudan sobre la fascia del infraespinoso. Morgan y Bodenstab (17) utilizan dos agujas que taladran el complejo labrum-ligamentos y lo reposicionan en el reborde glenoideo llevando en el ojal dos



**Figura 11.** Nivel de actividad pre-lesional y postoperatorio en el grupo Rose.

suturas que se anudan delante y detrás. Maki (18) tracciona y sujeta el complejo mediante una pinza específica que permite también pasar una aguja a su través en dos ocasiones y anudar las suturas igualmente delante y detrás. Todas estas técnicas parecen haber dado mejores resultados iniciales que aquéllas que utilizan implantes. Caspari (10) refiere únicamente un 4% de recurrencia de la inestabilidad.

La técnica de sutura artroscópica de Rose (12) significa una evolución frente a las anteriores en varios sentidos. Respecto a la instrumentación, desarrolla una guía que permite situar con precisión la salida posterior de los túneles transglenoideos evitando la lesión del nervio supraescapular. La guía permite también con su cánula intraarticular con pestaña la colocación correcta de la aguja en el reborde glenoideo para evitar la medialización de la reparación, hecho éste que significaría la pérdida del efecto de contención de la misma. Por otra parte, la técnica pretende dos objetivos distintos y complementarios. El primero es un retensado capsular que disminuye la excesiva laxitud anteroinferior mediante los puntos de sutura situados en la banda superior del ligamento glenohumeral inferior. El segundo es la reparación de la lesión de Bankart al perforar el complejo labrum-ligamentos con las dos agujas y pasar a su través una nueva sutura.

Respecto a la técnica quirúrgica en sí misma, podemos decir que en nuestra experiencia parece una técnica segura por la ausencia de complicaciones intraoperatorias significativas, tanto en los pacientes incluidos en la serie como en el resto de intervenciones llevadas a cabo posteriormente. En ello no coincidimos con Snyder (15) que opina que estas técnicas de sutura plantean riesgos neurovasculares por la salida posterior, nervio supraescapular, y el requerimiento de un portal de instrumentación anterior bajo que amenaza el nervio musculocutáneo y la vena cefálica.

La tasa de recurrencia en esta reducida serie artroscópica, de un 6,6%, permite continuar traba-

jando en esta línea aunque en nuestra opinión, los criterios de selección de los pacientes deban ser tan estrictos como los expresados anteriormente. A pesar de los excelentes resultados en relación a la tasa de recurrencia obtenidos con técnica abierta tanto en esta serie como en otras más amplias, la morbilidad sobre las estructuras anteriores no es desdeñable y se refleja en la función final del hombro. Así, el 73,3% de nuestros pacientes intervenidos con la técnica de Bankart presentaban restricción discreta del arco de movilidad, en concreto de la rotación externa a 90° de abducción. En la revisión de Rowe et al. (13) sobre los resultados a largo plazo de la técnica de Bankart, la tasa de recurrencia es del 3,5% pero sólo el 33% de los que realizaban deporte de lanzamiento volvieron a su nivel inicial de actividad. Welsh et al (19) en su revisión de 120 casos de intervenciones abiertas (Putti-Platt, Bankart, duToit y osteotomía glenoidea) obtienen un 8% de recidivas, pero también una pérdida de movilidad significativa en el 30% y debilidad que interfiere con actividades de lanzamiento en el 16%.

La recuperación del nivel de actividad previo ha sido satisfactorio en ambos grupos de estudio, si bien es verdad que ninguno incluía deportistas de alta competición. Hay que resaltar el hecho de que los dos pacientes intervenidos artroscópicamente que no recuperaron su actividad previa, no lo atri-

buyen al estado del hombro. Subjetivamente, los pacientes de las dos series expresan una ganancia significativa en la función final, más elevada en el caso de la artroscopia por partir de una puntuación media inicial del paciente más baja, probablemente en relación a los criterios de selección inicial.

En la actualidad ambos tipos de cirugía evolucionan para solventar sus deficiencias. Las reconstrucciones abiertas se hacen más fisiológicas para permitir una mejor función postoperatoria como es el caso de las técnicas de reconstrucción labrum-capsular de Jobe (20) o de reparación capsular reforzada y cruzada de Neer (21). En el caso de la artroscopia se estudian nuevos mini-anclajes óseos anteriores junto a suturas más resistentes que permiten aumentar la seguridad de las reparaciones (15).

Tras analizar los resultados de esta serie artroscópica inicial creemos, como hemos dicho anteriormente, que merece la pena seguir trabajando en esta línea por las ventajas indudables que ofrece. La reparación artroscópica «ideal» está todavía por conseguir y la evolución técnica debe basarse en: seguridad de las vías de acceso, y atrogenia mínima a los tejidos normales, reparación directa y precisa de las estructuras lesionadas, resistencia de la fijación y finalmente simplicidad con una curva de aprendizaje corta.

## Bibliografía

1. **Bankart ASB.** The pathology and treatment of recurrent dislocation of the shoulder joint. *Br J Surg* 1938; 26: 23-9.
2. **Gallie WE, Le Mesurier AG.** Recurring dislocation of the shoulder. *J Bone Joint Surg* 1948; 30B: 9-18.
3. **Helflet AJ.** Coracoid transplantation for recurring dislocation of the shoulder. *J Bone Joint Surg* 1958; 40B: 198-204.
4. **Magnuson PB, Stack KJ.** Recurrent dislocation of the shoulder. *JAMA* 1943; 123: 889-95.
5. **Osmond-Clarke.** Habitual dislocation of the shoulder. The Putti-Platt operation. *J Bone Joint Surg* 1948; 30B: 19-25.
6. **Small NC.** Complications in arthroscopy: the knee and other joints. *Arthroscopy* 1986; 2: 253-8.
7. **Mathews LS, Vetter WL, Oneida SJ.** Arthroscopic staple capsulorrhaphy for recurrent anterior shoulder instability. *Arthroscopy* 1988; 4: 106-11.
8. **Small NC.** Complications in arthroscopic surgery performed by experienced arthroscopists. *Arthroscopy* 1988; 4: 215-21.
9. **Johnson LL.** *Arthroscopic Surgery: Principles and Practice.* 3rd ed. St. Louis, Mo: CV Mosby Co, 1986.
10. **Caspari BB.** Arthroscopic reconstruction for anterior shoulder instability. En: Paulos LE, Tibone JE, editors. *Operative Techniques in Shoulder Surgery.* Gaithersburg, Ma: Aspen Publishers Inc, 1991; 57-63.
11. **Morgan CD.** Arthroscopic transglenoid Bankart suture repair. En: Paulos LE, Tibone JE, editors. *Operative Techniques in Shoulder Surgery.* Gaithersburg, Ma; Aspen Publishers Inc, 1991; 71-7.
12. **Rose DJ.** Arthroscopic suture capsulorrhaphy for anterior shoulder instability. En: Parisien JS, editor. *Techniques in Therapeutic Arthroscopy.* New York: Raven Press, 1993; 12.1-12.9.
13. **Rowe CR, Patel D, Southmayd WW.** The Bankart procedure. *J Bone Joint Surg* 1978; 60A: 1-16.
14. **Wiley AM.** Arthroscopy for shoulder instability and a technique for arthroscopic repair. *Arthroscopy* 1988; 4: 25-30.
15. **Snyder SJ.** Shoulder instability. En: *Shoulder Arthroscopy.* New York: McGraw-Hill, 1994; 179-213.
16. **Detrisac DA.** Arthroscopic shoulder staple capsulorrhaphy for traumatic anterior instability. En: McGinty JB editor. *Operative Arthroscopy.* New York: Raven Press, 1991; 517-28.
17. **Morgan CD, Bodenstab AB.** Arthroscopic Bankart suture repair. Techniques and early results. *Arthroscopy* 1987; 3: 111-22.
18. **Maki NJ.** Arthroscopic stabilization. Suture technique. *Operative Tech Orthop* 1991; 1: 180-7.
19. **Welsh RP, de'Demeter D.** Recurrent dislocation of the shoulder. Problems encountered in the surgically treated. *Ortho Trans* 1984; 8: 91-6.
20. **Jobe FW, Glousman RE.** Anterior capsulolabral reconstruction. En: Paulos LE, Tibone JE, editors. *Operative Techniques in Shoulder Surgery.* Gaithersburg, MA: Aspen Publishers Ins, 1991; 127-33.
21. **Neer Ch S.** *Shoulder reconstruction.* Philadelphia: W B Saunders, 1990.