

Osteoma osteoide de radio proximal.

Osteoid osteoma involving the proximal radius.

F.J. MODREGO ARANDA, J. ALBAREDA ALBAREDA, B. SERAL GARCIA, F. SERAL IÑIGO.

SERVICIO DE TRAUMATOLOGÍA Y CIRUGÍA ORTOPÉDICA. HOSPITAL CLÍNICO UNIVERSITARIO ZARAGOZA

Resumen. La localización del osteoma osteoide a nivel de a nivel proximal del radio es excepcional. Su diagnóstico constituye un problema, precediendo el dolor a la aparición de signos radiográficos. Debe de incluirse en el diagnóstico diferencial de todo paciente con dolor en codo o antebrazo.

Summary. Osteoid osteoma involving the proximal radius is uncommon and presents a diagnostic problem. Pain precedes the radiographic appearance. It should be included in the differential diagnosis when a patient has a radial forearm or elbow pain.

Correspondencia:

Fco. Javier Modrego Aranda
C/ Santander N° 32 7° C ESC. 2ª
50010 Zaragoza
E-mail: javmod@teleline.es

Introducción. El osteoma osteoide es una lesión osteoblástica, que habitualmente se localiza en huesos largos de la extremidad inferior, especialmente tibia y fémur. Clínicamente se caracteriza por la presencia de dolor, que frecuentemente es más intenso por la noche. Radiológicamente aparece como una lesión lítica central (nidus) y una zona de esclerosis periférica. La resección de la lesión proporciona excelentes resultados (1). La localización a nivel de codo, especialmente en radio proximal, es excepcional (2-5) presentando unas características clínicas peculiares. Presentamos un caso clínico

Caso clínico. Paciente de 37 años de edad, que es remitida a nuestras consultas por dolor en codo derecho de dos años de evolución.

Con anterioridad había sido diagnosticada de epicondilitis y tratada mediante antiinflamatorios no esteroideos sin mejoría del cuadro clínico doloroso, presentando

un estudio radiológico del codo completamente normal.

El dolor de la paciente es referido en zona epicondilea y dorso de antebrazo sin variación a lo largo del día, y no cediendo con antiinflamatorios, ni analgésicos habituales. No presentaba atrofia muscular, ni disminución de la fuerza con movilidad articular activa y pasiva normal. Se realiza radiografía donde se aprecia imagen de rarefacción y reacción perióstica en cuello del radio, en la tomografía simple se aprecia imagen osteolítica de 4 mm. de diámetro, con importante reacción esclerosa alrededor de la lesión (Fig. 1). La gammagrafía con Tecnecio-99 mostró hipercaptación. Se realizó T.A.C. donde se delimitó dicha imagen osteolítica, siendo el diagnóstico de presunción de Osteoma osteoide de cuello del radio (Fig. 2).

Se intervino quirúrgicamente realizando resección en bloque del cuello del radio e injerto autólogo de peroné estabilizado con placa de osteosíntesis (Fig. 3).

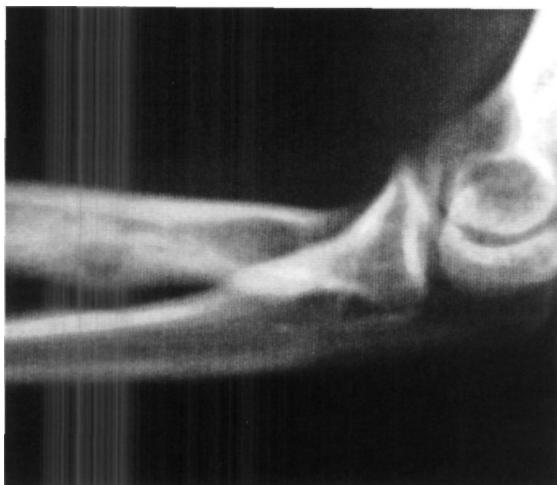

Figura 1. Radiografía simple. Imagen osteolítica con reacción periostica

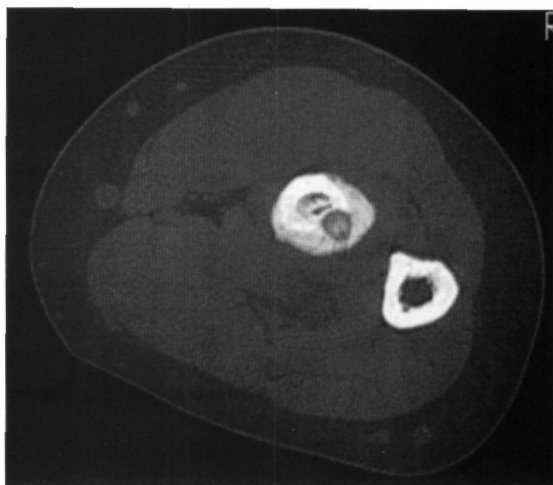


Figura 2. T.A.C Delimita la lesión y confirma diagnóstico

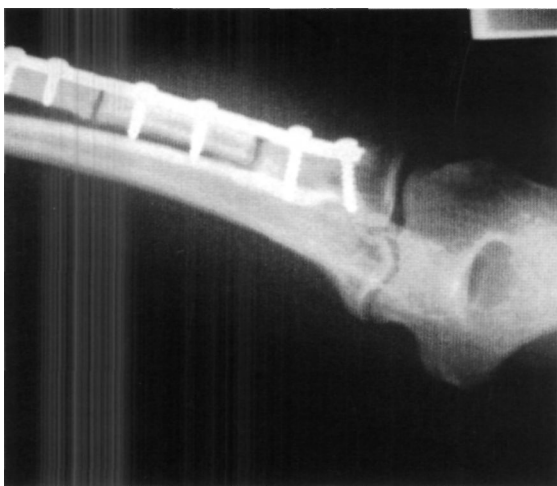

Figura 3. Radiografía postoperatorio inmediato

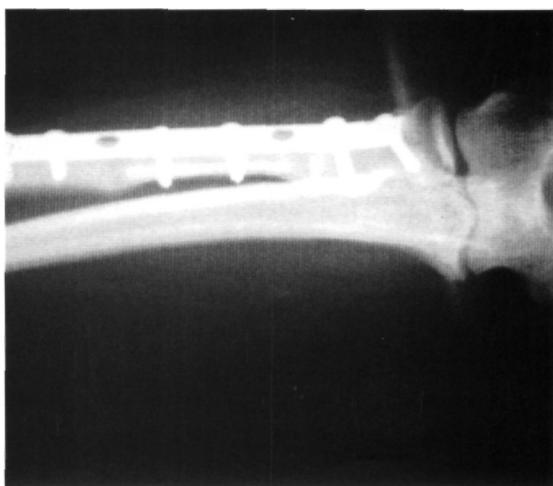

Figura 4. Radiografía a los 4 meses con consolidación del injerto óseo

El dolor cedió tras la intervención, confirmando el estudio anatómico-patológico el diagnóstico de sospecha. Se instauró tratamiento rehabilitador evolucionando satisfactoriamente, y consolidando el injerto a los cuatro meses de la intervención (Fig. 4).

A los cinco años de evolución, el estado del codo de la paciente es normal, con movilidad articular normal en flexo-extensión y pronosupinación tanto activa como pasiva, no presentando secuela alguna.

Discusión. El diagnóstico de Osteoma osteoide a nivel del codo constituye un problema. La rareza de su localización a este nivel donde han sido publicados unos 15 casos (2-5), la poca especificidad de los síntomas clínicos, pues el dolor que es el sín-

toma principal es común con procesos inflamatorios crónicos y síndromes de compresión nerviosa, y el hecho de que el dolor precede a la aparición de signos radiológicos(2,6), le confieren esta dificultad. Los excepcionales casos referidos localizados en el codo, (2,6), presentan todos ellos retraso de años en el diagnóstico tras la aparición del dolor, habiendo sido diagnosticados en el comienzo de los síntomas de múltiples procesos, desde epicondilitis, hasta atrapamiento de nervios cubital o radial. En nuestro caso el diagnóstico se demoró dos años iniciándose tratamiento antiinflamatorio, que no mejoró los síntomas. El diagnóstico de sospecha se estableció por la aparición de rarefacción en el cuello del radio en la radiología convencional y el definitivo me-

dante tomografía simple y tomografía computarizada.

La resección en bloque constituye la única garantía de curación, optándose en nuestro caso dado el tamaño del nidus, la importante reacción perióstica y el pequeño tamaño del cuello del radio, por una resección en bloque con reconstrucción mediante autoinjerto de peroné, que ha consolidado con rapidez, permitiendo una excelente movilidad del codo, prácticamente sin secuelas. Actualmente hay otros trata-

mientos del Osteoma osteoide, como la resección bajo control de T.A.C., electrocoagulación..., pero cuando se nos planteó el caso, aunque ya existían estas técnicas no estaban introducidas en nuestro medio hospitalario.

El diagnóstico diferencial de Osteoma osteoide debe de ser incluido en todo paciente adulto joven con dolor a nivel de codo sin causa aparente, debiéndose incluir la tomografía computarizada entre las pruebas diagnósticas(2,3,6). ■■■■■

Bibliografía

1. **Schajowickz F.** Lesiones formadoras de tejido óseo. En: Tumores y lesiones seudotumorales de huesos y articulaciones. Buenos Aires: Ed. Panamerican; 1990. p.36-72.
2. **Otsuka NY, Hastings DE, Fornasier VL.** Osteoid osteoma of the elbow: A report of six cases. J Hand Surg 1992; 17A:458-61.
3. **Weber KL, Morrey BF.** Osteoid Osteoma of the Elbow: A diagnostic challenge. J Bone Joint Surg 1999; 81 A:1111-9.
4. **Bernard MS, McCormark RP, Glasser D, Weiland AJ.** Osteoma osteoid of the upper extremity. J Hand Surg 1993; 18A 1019-25.
5. **Brugera JA, Newman RJ.** Primary tumors of the elbow, a review of the Leeds regional Bone Tumour Registry. Orthopedics 1998; 21:551-3
6. **Nakamichi K, Tachibana S.** Osteoid osteoma of the radial diphyis. J Hand Surg 1996; 21B:688-9.