

Nuevo método para acelerar la curación de la enfermedad de Perthes.

A new method for acceleration of Perthes Disease healing

PEREZ CHAVEZ MJ, LAVÍN RODRIGUEZ S, MORALES GONZALEZ RA, LAHABA LIQUI N

DEPARTAMENTO DE ORTOPEDIA Y TRAUMATOLOGÍA. HOSPITAL UNIVERSITARIO "CELIA SÁNCHEZ MANDULEY". MANZANILLO. CUBA.

Resumen. Se presenta el caso de un paciente de 13 años de edad, con el diagnóstico de enfermedad de Perthes avanzada, atendido en el servicio de Ortopedia y Traumatología del Hospital Universitario Celia Sánchez Manduley, en el que se empleó por primera vez el tratamiento quirúrgico convencional asociado al empleo de la oxigenación hiperbárica. La evolución del paciente fue satisfactoria, la nueva combinación de tratamientos, logró reducir el período de evolución de la enfermedad en seis meses.

Summary. A case of 13 year old patient with advanced Perthes disease is presented. The child was admitted to the orthopedics and traumathology service of the University Hospital Celia Sánchez Manduley. Surgical treatment was associated to hiperbaric oxynation therapy. The patient's outcome was satisfactory. The new treatment combination was able to reduce the evolution's period of disease in six months.

Correspondencia:

Dr. Manuel José Pérez Chávez
Quintín Banderas 141 entre Luz
Caballero y M de Viet-Nam
Manzanillo, Gramma
Tel. 53-2354 317

Introducción. Una de las enfermedades más frecuente en la cadera del niño, es la enfermedad de Legg-Calve-Perthes. El empleo de la Oxigenación Hiperbárica (OHB) unida a la cirugía, para tratar esta enfermedad, no ha sido hallado en la literatura revisada.

El objetivo de esta comunicación, es presentar el caso de un paciente de 13 años de edad, portador de una enfermedad de Perthes que se diagnosticó tardíamente, en el que para acelerar la curación de la misma, se decidió asociar al tratamiento quirúrgico conocido (1,2) el uso de la Oxigenación Hiperbárica, que fue atendido en el Servicio de Ortopedia y Traumatología del Hospital Universitario " Celia Sánchez Manduley" de Manzanillo, Cuba.

Caso Clínico. Paciente varón, de 13 años de edad, de procedencia rural, que acude a consulta refiriendo que desde hacía varios meses, presentaba dificultad a la marcha a expensas del miembro inferior izquierdo, acompañado de dolor en la cadera de este lado. No se aportaron otros datos de interés por parte del paciente ni sus familiares.

Datos positivos al examen físico:

- Claudicación durante la marcha a expensas del miembro inferior izquierdo, dolor a la palpación de la cadera izquierda, limitación marcada a los movimientos de rotación interna y abducción, así como acortamiento de 2 cm del miembro inferior izquierdo.

Exámenes complementarios positivos:

- Radiografía de pelvis: Ensanchamiento

del cuello femoral izquierdo, deformidad de la cabeza del fémur, desaparición de la línea de crecimiento epifisario, lesiones escleróticas en la cabeza femoral que correspondían con signos de osteonecrosis (Fig. 1).

Ante un paciente de 13 años de edad, con el cuadro clínico descrito y el resultado del estudio radiológico, es fácil plantear el diagnóstico de una enfermedad de Perthes avanzada, razón por la cual se decide aplicar tratamiento quirúrgico, al que por primera vez en nuestro medio se le asocia la OHB, como modo de acortar los períodos finales de la enfermedad.

El uso de la OHB junto a la inmovilización como método conservador para tratar esta enfermedad, ya había sido utilizado desde hace varios años con muy buenos resultados en nuestro servicio, pero nunca asociado a la cirugía.

Previo tratamiento profiláctico con antibiótico, se procede a la operación, en la que se realizaron perforaciones desde la base del trocánter mayor en sentido proximal, hasta la epífisis femoral con el auxilio de un intensificador de imágenes.

En el postoperatorio se proscriben la bipedestación y la marcha y se inicia tratamiento con OHB a partir del primer día de operado, a dos atmósferas durante 1:20 horas por 15 días consecutivos, después de los cuales se comienza con la rehabilitación y se decide el alta hospitalaria.

El paciente es evaluado en consulta dos meses después, refiere ausencia de dolor y en la radiografía se aprecia que las lesiones de osteonecrosis casi han desaparecido.

Tres meses más tarde el paciente está asintomático y en los estudios radiográficos, se comprueba la desaparición total de los signos de muerte ósea de la cabeza femoral (Fig. 2).

A partir de este momento se prescribe el apoyo gradual del miembro con suplemento adecuado de calzado ortopédico, para compensar la asimetría en la longitud de los miembros inferiores.

Discusión. En la actualidad el diagnóstico tardío de la enfermedad de Perthes se hace

cada vez más raro, las sospechas clínicas pueden corroborarse precozmente por sofisticados estudios como la Centellografía Ósea, la Resonancia Magnética Nuclear y la Tomografía Tridimensional Computarizada (3-5). No obstante, existen casos que por distintas causas llegan al médico en etapas avanzadas de la enfermedad, como ocurrió con este paciente proveniente de un área rural que acudió tardíamente a consulta.

El tratamiento de esta enfermedad tiene como finalidad, contener la cabeza femoral dentro del acetábulo, así como suprimir la carga de peso para evitar la deformidad (6). En ocasiones el tratamiento conservador debe ser sustituido por una con-

ducta quirúrgica, para acelerar la revascularización ósea y acortar los períodos finales de la enfermedad (1), como sucedió en este caso, en el que además de la cirugía empleamos la OHB, proceder de probada eficacia en el proceso de cicatrización (7-9), y que ya habíamos utilizado junto a la inmovilización, pero nunca como complemento del tratamiento quirúrgico.

Se conoce que ésta enfermedad evoluciona por tres períodos con una duración aproximada entre 9 y 12 meses cada uno (6), el hecho de haber podido reducir la duración de la enfermedad en 6 meses, aún tratándose de un paciente de 13 años de edad, habla por sí solo de las ventajas del método de tratamiento utilizado, sobre el cual sin dudas, debe realizarse un estudio más amplio que seguramente brindará resultados similares. ■■■■■

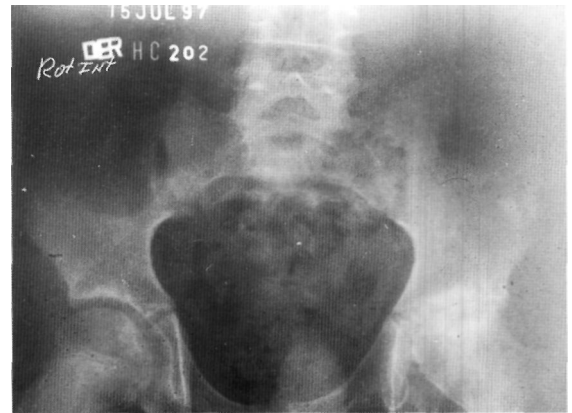

Figura 1. Radiografía de pelvis ósea al ingreso. Obsérvese el ensanchamiento del cuello femoral izquierdo, deformidad de la cabeza femoral, desaparición de la línea de crecimiento epifisaria y lesiones de necrosis de la cabeza femoral.

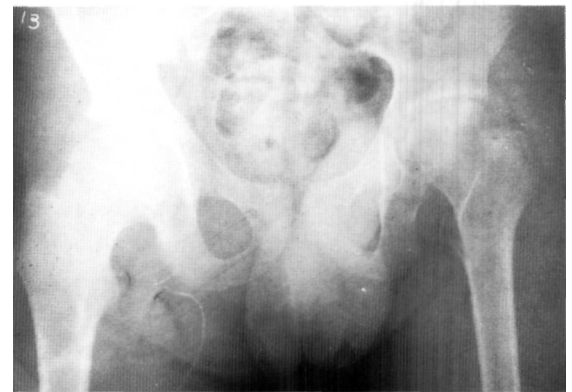


Figura 2. Radiografía de pelvis ósea cinco meses después del tratamiento. Obsérvese la desaparición de los signos.

Bibliografía

1. **Sandstrom C.** Calcification of the vertebral disc and the relationship between various types of calcifications in the soft tissues of the body. *Acta Radiol* 1951; 36:217-33.
2. **Baron A.** Über einer neue erkraukung der wirbelsaule. *Jahrb Kinderh* 1924; 104:357-60.
3. **Marcos A, Suarez J, Quintana J, Bustos J.** Calcificación del disco intervertebral en el niño. *Avances Traum* 1997; 27:32-5.
4. **Avellaneda J.** Calcificación del disco intervertebral en el niño. *A Esp Pediatría* 1988; 29:153-6.
5. **Sonnabend DM, Taylor TRF, Chapman GK.** Intervertebral disc calcification syndromes in children. *J Bone Joint Surg* 1982;64B:25-31.
6. **Alcaraz M.** Calcificación discal en niños. *Radiología* 1995;37:413-7.
7. **Ventura N, Huguet R, Cabrem M.** Intervertebral disc calcification in childhood. A report of twelve cases. *J Bone Joint Surg* 1995; 77B (suppl):1-16.
8. **Dias M.** Juvenil intervertebral disc calcification: recognition, management and pathogenesis. *Neurosurgery* 1991; 22:59-61.
9. **Maroudas A, Stockwell RA, Nachenson A, Urban J.** Factors involved in the nutrition of the human lumbar intervertebral disc: cellularity and diffusion of glucosa in vitro. *J An* at 1975; 120:113-20.
10. **Crosset AD Jr.** Calcification of the intervertebral discs in a child. *J Paediatr* 1955; 47:481-4.
11. **Wilansk E, Radzikowska-ortowska H.** Intervertebral disc calcification in a 4-year-old child. *Pol Przegl Radgol* 1978;42:243-5.
12. **Nakamura M, Shiokawa S, Miyazaki Y, Kita H, Setoguchi K, Kawahata K y cols.** Diffuse intervertebral disk calcification in a patient with rheumatoid arthritis. *J Med Invest* 2000; 47:152-4.
13. **Coventry MB.** Calcification in a cervical disc with anterior protusion and dysphagia. *J Bone Joint Surg* 1970; 52A: 1463-6.
14. **Wong C.** Cervical disc calcification in children a long-term review. *Spine* 1992; 17:139-44.
15. **Knupfer M, Rieseke K, Pulzer F, Trantakis C, Dietrich J, Handrick W.** Incipient spinal cord compression syndrome due to a herniation of calcified intervertebral disk in a young girl. *Klin Padiatr* 2000; 212:117-20.
16. **Ginalsk JM, Laudry M, Gudinchet F, Schnyder P.** Is tomography of intervertebral disc calcification useful in children?. *Pediatr-Radiol* 1992; 22:59-61.
17. **Causey AL, Evans OB, Lewis-Abney K.** Intervertebral disk calcification, an unusual cause of acquired torticollis in childhood. *Pediatr Emerg Care* 1992; 12:356-9.