

Fracturas de columna toraco-lumbar. Complicaciones de la vía anterior

Thoracolumbar fractures. Complications with anterior approach

FE. NAVARRETE FAUBEL, I. ESCRIBÁ ROCA, LA. PÉREZ MILLÁN.

SERVICIO DE CIRUGÍA ORTOPÉDICA Y TRAUMATOLOGÍA. HOSPITAL UNIVERSITARIO "LA FE" DE VALENCIA

Resumen. Objetivo: Analizar las complicaciones de las fracturas toraco-lumbares tratadas mediante abordaje anterior, derivadas de la misma vía de abordaje, de la técnica de descompresión o de la estabilización propiamente dicha.

Pacientes: Durante un periodo de 10 años (1983 - 1993), se realizaron 39 abordajes anteriores para el tratamiento de las fracturas del tránsito toraco-lumbar. Los pacientes presentaban clínica neurológica parcial. Todos los casos tuvieron un seguimiento mínimo de 5 años.

Resultados: Siete de los 39 pacientes intervenidos mostraron algún tipo de complicación, siendo 9 las complicaciones totales encontradas, lo que supone una tasa del 23%. A corto plazo encontramos 3 complicaciones derivadas de la vía de abordaje y 1 infección profunda de partes blandas. A largo plazo apareció 1 infección profunda, 2 roturas de material y 2 pseudoartrosis. Las complicaciones de la vía de abordaje se resolvieron con medidas conservadoras, mientras que los pacientes con infección profunda precisaron reintervención y retirada de la osteosíntesis. Los casos de pseudoartrosis se resolvieron con fijación posterior de apoyo, y las roturas de material no originaron ningún gesto quirúrgico añadido para su resolución.

Conclusiones: El porcentaje de complicaciones que muestra nuestra serie es similar a los publicados en la literatura. La osteosíntesis y artrodesis anterior con empleo de injertos estructurales permite reconstruir la altura perdida, recurriendo a la artrodesis posterior de apoyo sólo en aquellos casos con marcada osteoporosis o defecto técnico constatado en la cirugía.

Summary. Objective: Analyse the complications of the thoracolumbar fractures treated with anterior approach, due to the approach, decompression technique, or the stabilisation by itself.

Patients: Between 1983 -1993, we review 39 anterior approaches for treatment of the thoraco-lumbar fractures. Patients had incomplete neurological clinic. All of them were followed for a minim of 5 years.

Results: Seven of the 39 patients had any kind of complication. There were 9 complications in overall (23%). In a short time there were 3 complications due to the approach and 1 deep infection. In a long period we found 1 deep infection, 2 failures of material and 2 pseudoarthrosis. Complications of the approach were resolved without surgery, but patients with deep infection had a new surgery for treatment. The pseudoarthrosis were treated by posterior approach, and failures of material did not need another surgery.

Conclusions: We have a percentage of complications similar to other authors. The anterior instrumentation and fusion with use of structural graft allows to reconstruct the lost height, using the posterior arthrodesis only in cases with severe osteoporosis or defect technical observed during the surgery.

Correspondencia:

F.E. Navarrete Faubel
 Joaquín Ballester, 8 pta. 5
 46009 Valencia
 Telf. 96 348 3 09
 E-mail: fc.navarrete@comv.es

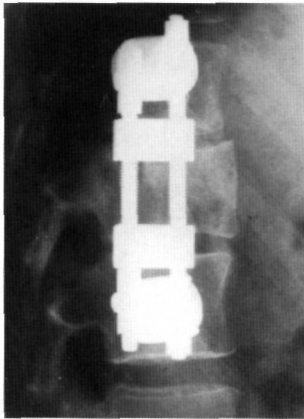
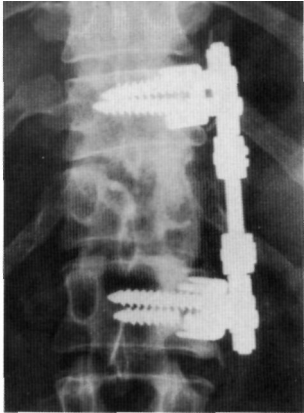


Figura 1 A y B. Radiografía antero-posterior y lateral del paciente con rotura de material y pseudoartrosis en T12 - L1.

Introducción. La descompresión directa anterior, es evidente que proporciona los mejores resultados en el tratamiento de las fracturas del tránsito toraco-lumbar con lesión neurológica parcial (1-3). La ventaja esencial de este método es la total visualización del área a descomprimir, permitiendo además la reducción y estabilización de la zona fracturada (4).

Sin duda el aspecto más preocupante del abordaje anterior son las posibles complicaciones con las estructuras vasculares y viscerales anatómicamente relacionadas. En este sentido, el desarrollo y mejora de todos los aspectos técnicos de la cirugía de columna vertebral por vía anterior, creemos que han permitido minimizar el número e importancia de las complicaciones (5).

Nuestro objetivo con el presente estudio retrospectivo es analizar el número y naturaleza de las complicaciones asociadas al abordaje anterior de columna, a la técnica de descompresión o al mecanismo de estabilización utilizado, ya fuera de forma inmediata, a corto o a largo plazo.

Material y Métodos. Durante un periodo de 10 años, entre 1983 y 1993, se revisaron todas las fracturas del segmento toraco-lumbar atendidas en la unidad de columna del servicio de Ortopedia y Traumatología del Hospital Universitario "La Fe" de Valencia, encontrando un total de 39 abordajes anteriores para el tratamiento de las mismas. En todos los casos en los que se llevó a cabo este tipo de abordaje, los pacientes sufrieron fractura por estallido y presentaban una lesión neurológica incompleta con invasión del canal medular ocasionada por los fragmentos del cuerpo vertebral. La edad media de estos 39 pacientes era de 37 años (rango: 24-53), y en la distribución por sexos encontramos que se trataba de 23 varones y 16 mujeres.

Para la valoración del grado de lesión neurológica empleamos la escala de Frankel (Tabla 1), la cual aplicamos antes y después de la intervención, pudiendo así estimar el grado de recuperación neurológico conseguido. La cirugía se realizó en todos los

casos dentro de las primeras 72 horas tras la fractura, según el protocolo seguido por nuestra unidad. Mediante el abordaje anterior de la columna se procedía a la descompresión del canal con extracción de los fragmentos que protruían en el interior del mismo y se llevaba a cabo una recuperación de la altura vertebral y de la lordosis fisiológica segmentaria con la colocación de un implante estructural intersomático, apoyado en las corticales indemnes de los platillos vertebrales adyacentes. Dicho implante era rellenado con injerto óseo autólogo tomado de cresta ilíaca, con la finalidad de conseguir la artrodesis. El implante era estabilizado mediante la colocación de una placa de bajo perfil atornillada a los cuerpos de las vértebras contiguas y colocada en situación lateral.

Los pacientes fueron seguidos durante un periodo mínimo de 5 años realizando un análisis de las complicaciones desarrolladas. Se recogieron todas aquellas complicaciones que resultaron tanto de la vía de abordaje como de la cirugía en sí misma, incluyendo infecciones, fracasos en la osteosíntesis o en la artrodesis y la posible lesión neurológica desarrollada de forma iatrógena.

Resultados. En 7 de los 39 casos intervenidos se apareció algún tipo de complicación, siendo 9 el número de complicaciones totales encontradas en dichos pacientes, lo cual supone un índice del 23%. Ello supone que en 2 de los pacientes intervenidos se dieron de modo simultáneo 2 tipos de complicaciones.

A efectos prácticos, se establecieron dos subgrupos, uno en el que se incluyeron aquellas complicaciones derivadas de la vía de abordaje, entre las que cabe citar 1 quilotórax, 1 empiema y 1 caso de hemotórax, y aquellas que resultaron de la cirugía propiamente dicha y entre las que encontramos: 2 roturas de material, 2 pseudoartrosis y 2 infecciones de partes blandas (Tabla 2). No hubo ningún caso de lesión neurológica producida por la cirugía.

El grupo de complicaciones derivadas

de la vía de abordaje fueron resueltas en el caso del quilotórax y el hemotórax mediante colocación de un tubo de drenaje en la cavidad torácica, y el caso de empiema se resolvió con drenaje y tratamiento antibiótico sin dejar ningún tipo de secuela funcional.

Respecto a las complicaciones que se derivaron de la cirugía, las 2 infecciones de partes blandas no pudieron resolverse con tratamiento antibiótico, precisando de limpieza quirúrgica y retirada del material de osteosíntesis. Dentro de este grupo quedaron incluidos los dos casos de rotura de material, uno de los cuales fue un hallazgo radiológico casual que no asociaba clínica neurológica y en el que no hubo que realizar ninguna actitud terapéutica. El otro caso de rotura del material de osteosíntesis fue en un paciente de 33 años de edad que tras accidente de tráfico sufrió una fractura aplastamiento de T12 con clínica de Síndrome medular transverso incompleto (grado C en la escala de Frankel); el paciente fue intervenido a las 48 horas practicando descompresión y osteosíntesis con dispositivo de Kaneda, aportando un cilindro intersomático relleno de injerto de cresta ilíaca para realizar la artrodesis. A los 14 meses de evolución, se apreció en el control radiológico la rotura de los tornillos distales y la pseudoartrosis en T12 - L1 (Fig. 1 A y B), por lo que se decidió reintervenir al paciente practicando una artrodesis postero-lateral y osteosíntesis con TSRH desde T9 a L2 (Fig. 2 A y B). A los 5 años fue revisado clínica y radiológicamente, viendo que se había conseguido una artrodesis estable y que el paciente mostraba una recuperación neurológica parcial, siendo valorado como grado D en la escala de Frankel.

El caso restante en el que se dio la otra pseudoartrosis apareció asociada a una infección de partes blandas. La infección no se resolvió con tratamiento antibiótico, como ya hemos comentado, siendo necesaria la extracción del material de osteosíntesis; y para tratar la pseudoartrosis hubo que practicar un abordaje posterior con instru-

Tabla 1.

Escala de valoración de lesión neurológica de Frankel

- A Parálisis motora completa y pérdida de sensibilidad
- B Parálisis motora completa y pérdida de sensibilidad incompleta
- C Déficit motor debajo del segmento afecto y pérdida de sensibilidad incompleta
- D No/leve déficit motor debajo del segmento afecto y pérdida de sensibilidad incompleta
- E Función motora y sensitiva normal

Tabla 2.

Listado de complicaciones encontradas

1	Rotura de material
2	Rotura de material + Pseudoartrosis
3	Infección + Pseudoartrosis
4	Infección partes blandas
5	Empiema
6	Quilotórax
7	Hemotórax

Tabla 3.

Comparación de nuestra serie con otras revisadas en la literatura

SERIE	PERIODO ESTUDIO	CASOS	COMPLICACIONES	
Mc Afee	1984-1990 (6 años)	185	37-20%	1 año
Kaneda	1981-1989 (8 años)	150	37-24,6%	5 años
Presente	1983-1993 (10 años)	39	9-23%	5 años

mentación y artrodesis postero-lateral de apoyo para resolver el cuadro.

Se valoraron las deformidades en el plano sagital tras la fractura, encontrando una índice sagital en cifosis con un valor medio de -16° . Tras la descompresión y osteosíntesis con aporte de un implante estructural anterior relleno de injerto autólogo, se consiguió la recuperación de la altura del cuerpo vertebral, siendo el valor medio del índice sagital de $+0.5^\circ$ en lordosis. Los pacientes fueron valorados con un periodo mínimo de seguimiento de 5 años, evaluando la pérdida de reducción conseguida, siendo en ese momento el valor medio para la cifosis regional de -1.5° . Ello supone una pérdida media de 2° de cifosis respecto de la reducción conseguida en el postoperatorio.

El hecho de presentar alguna de las complicaciones mencionadas no supuso para ningún paciente una pérdida de la recuperación neurológica alcanzada tras la

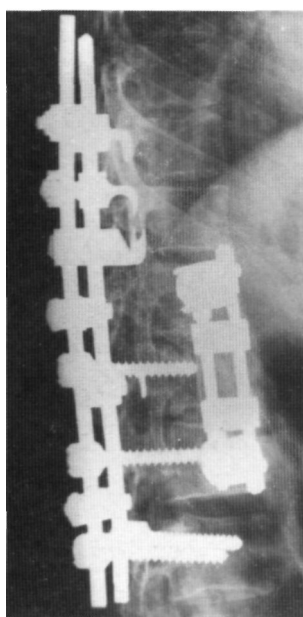
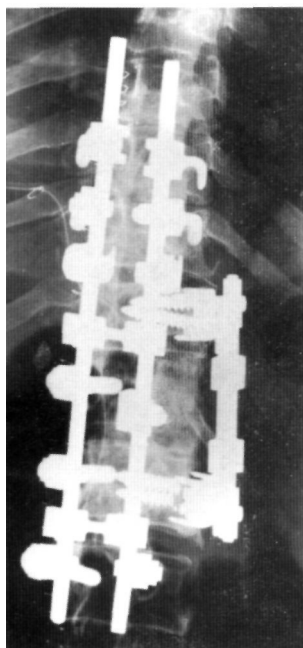


Figura 2 A y B. El caso mostrado en la figura 1 se resolvió mediante artrodesis postero-lateral instrumentada con sistema TSRH desde T9 a L2. Radiografías antero-posterior y lateral.

cirugía de descompresión y estabilización anterior.

Discusión. Para un correcto estudio de las complicaciones, debe diferenciarse entre aquellas que ocurren a corto plazo y las que acontecen a largo plazo. Las complicaciones intraoperatorias o a corto plazo son realmente escasas. Riska no constató complicaciones mayores en 79 pacientes, y su conclusión fue que las complicaciones en esta cirugía son mínimas si el equipo quirúrgico es experimentado (6). A este respecto, nuestra unidad ha gozado de la colaboración de especialistas en cirugía torácica para la realización del abordaje quirúrgico y posterior control y seguimiento de las complicaciones que se derivasen del mismo. En nuestra serie, dentro de las complicaciones a corto plazo, encontramos 3 casos con problemas derivados de la vía de abordaje, los cuales se resolvieron de modo conservador, y 1 caso de infección profunda que no se resolvió con tratamiento antibiótico, precisando una nueva intervención para limpieza y retirada del material de osteosíntesis.

A largo plazo se encontró una infección profunda que obligó a la retirada de la osteosíntesis; 2 casos de pseudoartrosis que requirieron una artrodesis posterior de apoyo, y 2 roturas del material de osteosíntesis que no implicaron la retirada del mismo.

Para un mejor análisis y crítica de los resultados, hemos realizado una revisión bibliográfica de las complicaciones derivadas de la cirugía toraco-lumbar anterior. Hemos analizado la serie publicada por McAfee en 1994 (7), donde estudia las complicaciones del abordaje anterior de la columna toraco-lumbar durante un periodo de 6 años en los que realizó 185 intervenciones con esta técnica, de las cuales 102 eran fracturas de dicho segmento. También hemos revisado una serie publicada por Kaneda en 1997 (5) en la que incluye 150 fracturas vertebrales con clínica de déficit neurológico atendidas de modo consecutivo durante 8 años, que se trataron mediante un

abordaje anterior; los resultados preliminares de este trabajo fueron dados a conocer en una serie de 100 casos (2). Nuestra serie comprende un periodo de estudio de 10 años, siendo el número de pacientes con fractura en el segmento toraco-lumbar incluidos un total de 39 (Tabla 3).

La mayor controversia se centra en la osteosíntesis a utilizar tras la descompresión. Se ha argumentado que las instrumentaciones de situación antero-lateral no permitan lordosar el raquis, poseían un anclaje precario y no permitan comprimir el injerto intersomático. La clave de la fijación en esta técnica es la reconstrucción de la altura perdida sin distracción ni compresión, es decir, en neutralización. En este momento el desarrollo de implantes estructurales anteriores y osteosíntesis estables hacen que la estabilidad inmediata del área lesionada aumente de forma evidente, haciendo cuestionable la artrodesis posterior de apoyo (8-11).

En los 2 casos de nuestra serie en que se desarrolló una pseudoartrosis, esta se resolvió con osteosíntesis y artrodesis posterior de apoyo, mostrando los pacientes mejoría clínica inmediata y bloqueo de la inestabilidad preoperatoria. En este sentido, la osteosíntesis bicortical con placas de titanio de bajo perfil e injertos estructurales anteriores con hueso esponjoso autólogo, minimiza la presencia de pseudoartrosis y fracasos de la osteosíntesis (12-14). En este momento sólo utilizamos la osteosíntesis y artrodesis posterior de apoyo si se aprecia evidente osteoporosis o defecto mecánico constatado en el acto quirúrgico.

En nuestra serie hemos obtenido un porcentaje de complicaciones del 23%, lo cual puede parecer bastante elevado, pero las series revisadas nos muestran que el índice de complicaciones se sitúa entre el 18 y el 25%, siendo por tanto similares los resultados obtenidos en nuestro estudio y en los publicados por otros autores (1, x5, 7). El periodo mínimo de seguimiento de nuestros casos fue de 5 años, siendo mayor o igual que el referido en otras series (2, x5, 7).

Bibliografía

1. **Bradford D, McBride G.** Surgical management of thoracolumbar spine fractures with incomplete neurologic deficits. *Clin Orthop* 1987; 218:201-16.
2. **Kaneda K, Abumi K, Fujiya M.** Burst fractures with neurological deficits of the thoracolumbar spine. Results of anterior decompression and stabilisation with anterior instrumentation. *Spine* 1984; 9:788-95.
3. **McAfee P, Bohlman H, Ohio C, Yuan H.** Anterior decompression of traumatic thoracolumbar fractures with incomplete neurological deficit using a retroperitoneal approach. *J Bone Joint Surg* 1997; 67A:89-104.
4. **Kostiuk JP.** Anterior fixation for burst fractures of the thoracic and lumbar spine with or without neurologic involvement. *Spine* 1988; 13:286-93.
5. **Kaneda K, Taneichi H, Abumi K, Hashimoto T, Satoh S, Fujiya M.** Anterior decompression and stabilisation with the Kaneda device for thoracolumbar burst fractures associated with neurological deficits. *J Bone Joint Surg* 1997; 79A:69-83.
6. **Riska EB, Myllynen P, Bostman O.** Anterolateral decompression for neural involvement in thoracolumbar fractures. A review of 78 cases. *J Bone Joint Surg* 1987; 69B:704-8.
7. **McAfee P.** Complications of anterior approaches to the thoracolumbar spine. *Clin Orthop* 1994;306:110-9.
8. **Carl A, Tranmer B, Sachs B.** Anterolateral dynamized instrumentation and fusion for unstable thoracolumbar an lumbar burst fractures. *Spine* 1997; 22:686-90.
9. **Denis F.** Spinal instability as defined by the three column spine concept in acute spinal trauma. *Clin Orthop* 1984; 189:65-76.
10. **Dolan EJ, Tator CH, Endrenyi L.** The value of decompression for acute experimental spinal cord compression injury. *J Neurosurg* 1971; 35:263-9.
11. **Transfedt E, White D, Bradford D, Roche B.** Delayed anterior decompression in patients with spinal cord and cauda equina injuries of the thoracolumbar spine. *Spine* 1990;15:953-7.
12. **Dickson JH, Harrington PR, Erwin WD.** Results of reduction and stabilisation of the severely fractured thoracic and lumbar spine. *J Bone Joint Surg* 1978; 60A:799-805.
13. **Esses SI, Botsford DJ, Kostiuk JP.** Evaluation of surgical treatment for burst fractures. *Spine* 1990; 15:667-73.
14. **Lifeso RM, Arabie KM, Kadhi SK.** Fractures of the thoracolumbar spine. *Paraplejia* 1985; 23:207-24.