Fractura bilateral de olécranon en osteogénesis imperfecta

Bilateral fracture of the olecranon in osteogenesis imperfecta

R. MENCÍA BARRIO, S. SÁNCHEZ HERRÁEZ, J.J. GONZÁLEZ FERNÁNDEZ, J.C. BETEGÓN NICOLÁS.
SERVICIO DE TRAUMATOLOGÍA Y CIRUGÍA ORTOPÉDICA. HOSPITAL DE LEÓN.

Resumen. Introducción: Las fracturas aisladas de la apófisis del olécranon en niños son lesiones muy infrecuentes. Se presentan habitualmente en pacientes con diferentes formas de osteogénesis imperfecta. En este trabajo exponemos un caso de afectación bilateral en el que se realizaron dos tratamientos diferentes. Material y Métodos: Niño de 13 años de edad que sufrió dos fracturas de olécranon consecutivas provocadas por traumatismos mínimos. El paciente tenía antecedentes de fracturas múltiples en el contexto de una osteogénesis imperfecta tipo I-A de Sillence. Resultados: Se realizaron dos modalidades de tratamiento. En la primera fractura se realizó osteosíntesis con obenque y en la segunda una reducción y sutura perióstica. Exponemos los resultados obtenidos con los diferentes métodos. Discusión: Existe una alta incidencia de bilateralidad en las fracturas de la apófisis olecraneana en niños con osteogénesis imperfecta. Deben ser dadas recomendaciones preventivas en este sentido. En las publicaciones revisadas y en nuestra experiencia, la osteosíntesis mediante obenque parece ser el método más efectivo en el tratamiento de estas lesiones.

Summary. Introduction: Isolated fracture involving the proximal apophysis of the olecranon in children is a very inusual injury. Usually, this injury is presented in patients with different forms of osteogenesis imperfecta. We expose a case of bilateral injury with two different managements. Material and Methods: Thirteen years old boy who suffered consecutively bilateral olecranon fractures. The patient had multiple fractures before and osteogenesis imperfecta type I-A of Sillence. Results: Two different managements were made. The first fracture was treated by osteosintesis with obenque effect and in the second a reduction and suture of periostium. We expose the results with the two different managements. Discussion: There is a high incidence of bilateral fracture involving the proximal apophysis of the olecranon in children with osteogenesis imperfecta. Prevention about this sense must be recommended. In issues we revised, the osteosintesis with obenque effect is the most efective metod of treatment in this injuries.

Introducción. Las fracturas aisladas de olécranon son muy infrecuentes en los niños. Suelen ser pacientes diagnosticados de osteogénesis imperfecta, enfermedad genética causada por un defecto en la síntesis de colágeno. Esta asociación está basada en las pocas publicaciones al respecto(1-8). Hay una alta incidencia de bilateralidad y normalmente los resultados del tratamiento son satisfactorios. En este trabajo exponemos dos métodos de tratamiento y el resultado obtenido con cada uno.

La apófisis del olécranon contribuye en un pequeño porcentaje del crecimiento longitudinal de la ulna. El núcleo de

Correspondencia:
Ricardo Mencía Barrio
C/ Burbia, 9.
24010 San Andrés del Rabanedo. León.
e-mail: ricardomencia@wanadoo.es.

Figura 1. Fractura de la apófisis del olécranon izquierdo tipo II de Wilkins.

Figura 2. Resultado del tratamiento quirúrgico de la primera fractura de olécranon mediante reducción y osteosíntesis tipo obenque.

Figura 3. Fractura de la apófisis del olécranon derecho tipo II de Wilkins.

osificación aparece aproximadamente a los 9 años y se fusiona alrededor de los 14 años.

Caso clínico. Niño de 13 años de edad que sufrió un traumatismo leve jugando al baloncesto, presentó dolor y sensación de "chasquido" en su codo izquierdo. El paciente estaba diagnosticado de osteogénesis imperfecta y tenía antecedentes personales de fracturas múltiples (fémur izquierdo, ambas tibias) que se trataron ortopédicamente. En la historia familiar destaca la afectación del padre por la misma enfermedad.

A la exploración se apreció deformidad, discontinuidad anatómica del olécranon e impotencia funcional para la extensión. Radiológicamente presentó una fractura de la apófisis del olécranon (Fig.1) que se intervino de urgencia realizándose una osteosíntesis con dos agujas de Kirschner y alambre con efecto obenque (Fig. 2). Se le inmovilizó con férula durante 3 semanas y no realizó tratamiento rehabilitador.

A los seis meses de la intervención la movilidad del codo era completa salvo déficit de 5 grados de extensión. Se le extrajo material de osteosíntesis a los 10 meses de la intervención. En la última revisión la movilidad era completa y asintomática.

A los 7 meses de la primera fractura, el paciente, tras sufrir una caída de bicicleta fue diagnosticado de otra fractura similar a la primera (Fig. 3). Fue tratado quirúrgicamente por otro cirujano realizándose una reducción y sutura perióstica consiguiendo una reducción aceptable (Fig. 4). En controles sucesivos se apreció un desplazamiento secundario de la fractura (Fig. 5), sin dolor y con un déficit de extensión de 10 grados. El paciente está siendo revisado periódicamente.

Discusión. El colágeno tipo I es el constituyente esencial de la matriz ósea. Está

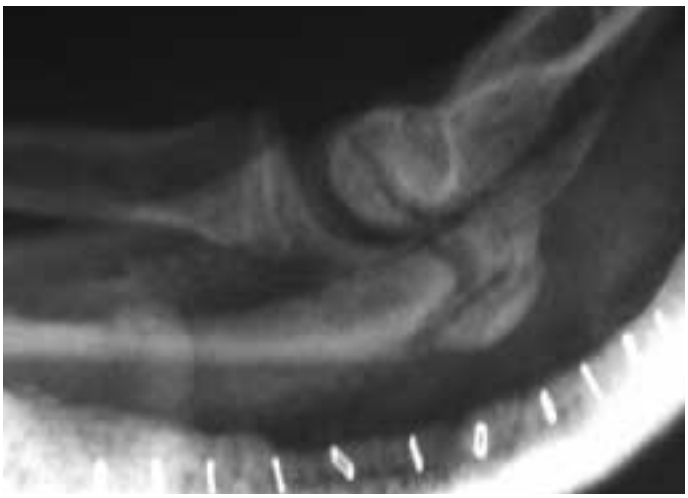

Figura 4. Resultado del tratamiento quirúrgico de la segunda fractura de olécranon mediante reducción y sutura perióstica.

Figura 5. Pérdida de reducción de la segunda fractura de olécranon.

codificado por dos genes el COL1A1 y el COL1A2. Estos genes codifican respectivamente las cadenas alfa 1 y alfa 2 de la proteína, localizándose en los cromosomas 17 y 7 (9). Se han identificado ya más de 100 mutaciones en uno u otro de estos genes en las diferentes formas de osteogénesis imperfecta; por ejemplo una mutación puntual que afecte a la glicina (aminoácido que ocupa una posición central en la hélice de colágeno) conduce a una desestabilización de la proteína y como consecuencia a una fragilidad de la trama de colágeno en el tejido óseo. Las mutaciones que originan cambios en la parte C-terminal de la proteína suelen asociarse con fenotipos severos, mientras que las situadas en la región N-terminal se asocian a fenotipos moderados (9,10).

Una fractura aislada de la apófisis del olécranon es una lesión inusual en niños. Suelen ser niños diagnosticados previamente de una forma moderada de osteogénesis imperfecta (tipos I y IV de la clasificación de Sillence) (11). Son fracturas por avulsión con un traumatismo mínimo que origina dolor, percepción de "chasquido" e impotencia funcional. Según Wilkins (2,12) hay dos tipos: Tipo I fractura a través de la placa fisaria, más frecuente en niños pequeños. Tipo II fractura con fragmento metafisario, correspondiente a un grado II de la clasificación de Salter y Harris. En nuestro paciente ambas fracturas presentaban un fragmento metafisario mínimo tras la inspección cuidadosa de las radiografías.

En estos niños hay un defecto en el colágeno del tendón y expansiones del tríceps (2,5,8). Este hecho, unido a la fragilidad ósea pueden hacer más vulnerable la apófisis del olécranon.

En cuanto al tratamiento, fue quirúrgico en todas las publicaciones revisadas cuando la fractura estaba desplazada. El tratamiento ortopédico no dio buen resultado (inmovilización a 30º de flexión), por desplazamiento secundario y por refractura después de retirar la inmovilización (1,2,6,7). La sutura perióstica solo puede dar fijación adecuada en pacientes más pequeños (2). En niños mayores la síntesis es el procedimiento de elección. Una variedad practicada por Stott y cols (2) es utilizar sutura reabsorbible para el obenque en vez del alambre, con el fin de reducir la incisión a la hora de retirar el material.

En nuestro paciente fueron utilizados dos tipos de tratamiento quirúrgico diferentes, comprobándose cómo la sutura perióstica fue ineficaz para mantener la reducción de la fractura, a pesar de que la movilidad prácticamente completa y ausencia del dolor se asemeja a los resultados obtenidos en el codo contralateral. Esperamos la evolución hasta el final del crecimiento antes de decidir nueva actuación.

Bibliografía

1. Zionts L, Moon C. Olecranon apophysis fractures in children with osteogenesis imperfecta revisited. J Pediatr Orthop 2002; 22:745-50.

2. Stott N, Zionts L. Displaced fractures of the apophysis of the olecranon in children who have osteogenesis imperfecta.. J Bone Joint Surg 1993; 75A:1026-33.

3. DiCesare P, Sew-Hoy A, Krom,W. Bilateral isolated olecranon fractures in an infant as presentation of osteogenesis imperfecta. Orthopedics 1992; 15:741-3.

4. Mugdal C. Olecranon fractures in osteogenesis imperfecta. A case report. Acta Orthop Belg 1992; 58:453-6.

5. Schweitzer G. Bilateral avulsion fractures of olecranon apophyses. Arch Orthop Trauma Surg 1988; 107:181-2.

6. Grantham S, Kiernan H. Displaced olecranon fractures in children. J Trauma 1975; 15:197-204.

7. Papavasiliou V, Beslicas T, Nenopoulos S. Isolated fractures of the olecranon in children. Injury 1987; 18:100-2.

8. Match R, Corrylos E. Bilateral avulsion fracture of the triceps tendon insertion from skiing with osteogenesis imperfecta tarda. A case report. Am J Sports Med 1983; 11:99-102.

9. Cormier-Daire V, Munnich A. Cartographie génétique de la pathologie osseuse. Encycl Med Chir (Elsevier, Paris-France), Appareil Locomoteur 1999, pp.14-011-B-10.

10. Maroteaux P. Ostéopathies constitutionelles avec troubles de la transparence osseuse. Encycl Med Chir (Elsevier, Paris-France), Appareil Locomoteur, 1995, 14-096-B-10, 1995.

11. Sillence D. Osteogenesis imperfecta: an expandig panorama of variants. Clin Orthop 1981; 159:11-25.

12. Wilkins K. Fractures involving the proximal apophysis of the olecranon. In Fractures in Children, edited by C.A. Rockwodd, Jr. Ed. 3,. Philadelphia: J.B. Lippincott, 1991 pp 751-757