

La fijación externa en el tratamiento de las fracturas de extremidad distal de radio. Revisión de 83 casos

The external fixation in the treatment of the distal radius fractures. Revision of 83 cases

R. ARNAU, L. VILLAR, R. LÓPEZ, J. FERNÁNDEZ-GALLART, F. GOMAR

SERVICIO DE CIRUGÍA ORTOPÉDICA Y TRAUMATOLOGÍA. HOSPITAL CLÍNICO UNIVERSITARIO VALENCIA. DEPARTAMENTO DE CIRUGÍA. UNIVERSIDAD DE VALENCIA

Resumen. Se presenta un estudio retrospectivo de 83 casos de fractura de extremidad distal de radio tratadas con fijación externa, exclusivamente o asociada a otros métodos de tratamiento, con un seguimiento medio de 15 meses. Se han revisado las indicaciones y se han valorado los resultados mediante el protocolo de evaluación clínica propuesto por Gartland y Werley, modificado por Sarmiento; y la evaluación radiológica según los criterios de Linström, ampliados por Van Der Linden y Ericson. Se obtuvieron resultados excelentes en 9 casos, buenos en 44 casos, regulares en 24 y malos en 6 casos. La complicación más frecuente hallada fue la osteopenia difusa del carpo (50%) y la causa más común de discapacidad residual, la articulación radiocubital distal. De los resultados concluimos que la fijación externa es un método correcto para el tratamiento de las fracturas de extremidad distal de radio, aunque son necesarias en algunos casos otras técnicas añadidas para conseguir una aceptable congruencia articular y minimizar la cifra de resultados inaceptables.

Summary. Retrospective study on 83 cases of distal radius fractures in treatment with external fixation, exclusively or associated with other treatment methods, with an average follow-up of 15 months. Indications have been revised and results have been valued through the medical record of clinical evaluation proposed by Gartland and Werley, modified by Sarmiento, and the radiological evaluation according to Linström's criteria, amplified by Van Der Linden and Ericson. Excellent results have been obtained in 9 cases, good ones in 44 cases, not bad ones in 24 cases, bad ones in 6 cases. The most frequent complication found was the carpus wide osteopeny (50%) and the most common cause of residual disability, the distal radioulnar joint. We conclude, from the results, that the external fixation is a correct method for the treatment of distal radius fractures, although other added techniques are necessary, in some cases, in order to achieve an acceptable articular congruity and minimize the number of unacceptable results.

Introducción. Abraham Colles (1) describió por primera vez las fracturas de extremidad distal de radio en 1814; las primeras imágenes radiológicas de las mismas datan de finales del siglo XIX.

Las fracturas de radio distal ocurren más frecuentemente por traumatismos indirectos, caídas con la mano en extensión, cuando la dorsiflexión de la muñeca está entre 40°-90°. A parte de la posición de la mu-

ñeca en el momento del impacto, la velocidad, la dirección de la misma y la calidad de las estructuras óseas determinarán el tipo de fractura (2).

Con el aumento de la esperanza de vida y de los traumatismos de alta energía cada vez son más frecuentes fracturas conminutas intraarticulares y con importantes desplazamientos, lo cual hace que su reducción y principalmente su contención sea difícil.

Correspondencia:

Dra. Rosana Arnau
Servicio de COT.
Hospital Clínico Universitario
de Valencia
Avda. Blasco Ibáñez 17
46010 Valencia.

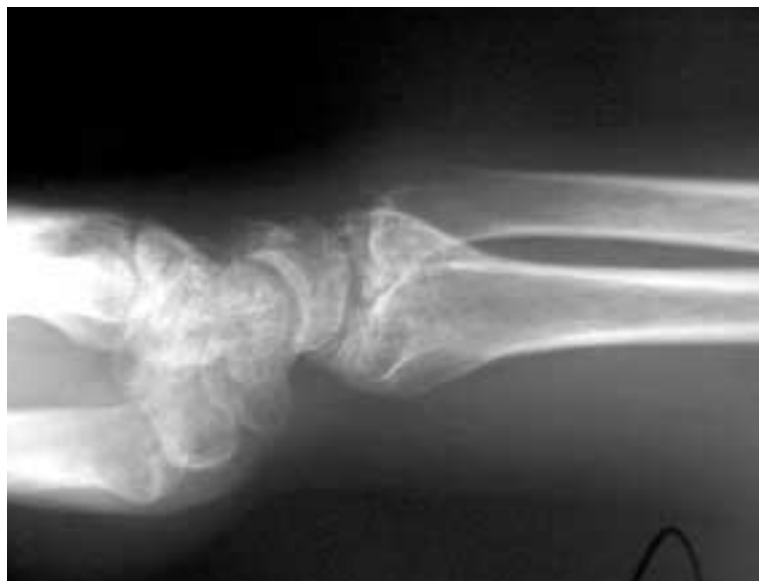

Figura 1. Subluxación radiocubital distal.

Tabla 1. Distribución de los casos según la clasificación de Frykman.

TIPO I	TIPO II	TIPO III	TIPO IV	TIPO V	TIPO VI	TIPO VII	TIPO VIII
2%	4%	9%	11%	2%	8%	9%	55%

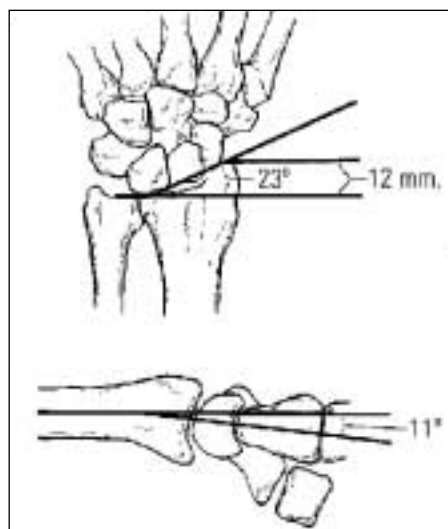


Tabla 2. Datos radiográficos.

Desde que Vidal (3), en 1977, iniciara el tratamiento de las fracturas de extremidad distal de radio con fijación externa, según el concepto biomecánico de ligamentotaxis, son muchos los autores que precizan este método como el ideal para fracturas inestables (4-7).

En algunos casos, la fijación externa no es capaz de restaurar la congruencia articular, siendo necesarias otras técnicas asociadas:

- FE + osteosíntesis interna (8).
- FE + agujas Kirschner percutáneas, técnica de Kapandji (9) en algunos casos.
- FE + artroscopia (10).

Esta revisión intenta recoger las indicaciones, resultados y complicaciones de la fijación externa como tratamiento único o asociado a otros métodos en las fracturas de extremidad distal de radio de nuestro hospital.

Material y métodos. Hemos realizado un estudio retrospectivo sobre 83 fracturas de extremidad distal de radio en tratamiento con fijador externo dinámico tipo Orthofix exclusivamente (59%) o asociado a otros métodos tratamiento, como las agujas de Kirschner percutáneas (38%, en algunos casos según método de Kapanji) o con osteosíntesis interna (3%, placas).

El grupo original era de 90 fracturas, 7 de las cuales llevaban un tiempo de seguimiento menor a 15 meses, por lo que no se incluyeron.

Hubo una distribución similar entre ambos sexos. Las edades estaban comprendidas entre 18 y 84 años, siendo el grupo más numeroso el de los pacientes entre 50 y 70 años. El traumatismo más frecuente fue el accidente casual en un 70 % de los casos.

Las fracturas fueron agrupadas según la clasificación de Frykman (11) siendo el tipo VIII (fractura intraarticular radiocarpiana y radiocubital distal con fractura asociada de la estiloides cubital) el más frecuente, un 55% (Tabla 1).

Las indicaciones para la fijación externa fueron:

- Fracturas inestables.
- Fracturas extraarticulares con importante conminución metafisaria.
- Pérdida de la reducción inicial conseguida.
- Politraumatizados.
- Fracturas bilaterales.
- Pacientes con obesidad mórbida.

Consideramos fractura inestable aquella

que cumple al menos dos de los criterios de inestabilidad (12):

- Significativa conminución dorsal o volar.
- Angulación dorsal > 20°.
- Fractura intraarticular radiocarpiana.
- Fractura asociada de cúbito.
- Edad > 60 años.

Se realizó una evaluación radiológica de las fracturas, según los criterios de Lindström, ampliados por Van Der Linden y Ericson (13). Las mediciones radiográficas (Tabla 2) se tomaron a partir de una proyección AP y lateral de la fractura, de la reducción postoperatoria y del alta.

Para la valoración utilizamos el protocolo de evaluación clínica de Gartland y Werley (14) modificado por Sarmiento, un sistema de puntuación que cuantifica:

- La deformidad residual existente.
- La apreciación subjetiva del paciente.
- La evaluación objetiva de la movilidad y la fuerza.
- Las posibles complicaciones.

Resultados. La fijación externa se ha utilizado como tratamiento primario de fracturas de extremidad distal de radio, excepto en 4 casos, donde se ha utilizado como tratamiento secundario tras la pérdida de la reducción cerrada conseguida.

Se ha realizado la dinamización del fijador en un 56% alrededor de la 3ª-4ª semana. La retirada del fijador se ha producido en la mayoría de los casos, un 75% entre la 6ª y 8ª semana. En el resto se ha prolongado hasta la 9ª-12ª semana.

Las mediciones radiográficas obtenidas fueron las siguientes (Tabla 3):

- Medición del ángulo radial: la inclinación radial de la muñeca en el plano AP, se consiguió mantener tras el tratamiento con fijador externo en un 87% (73 casos). En un 11% este ángulo quedó entre 10°-17° y en un 2% menor de 10°.
- Medición del ángulo palmar: el ángulo palmar, se consiguió mantener en una orientación neutra o volar en el 74% (61 casos), mientras que en un 26% (22 casos) quedó como defecto

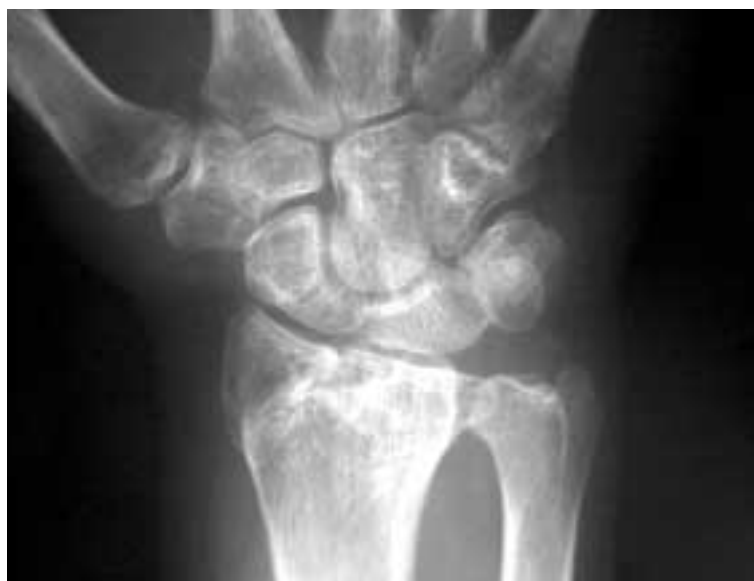

Figura 2. Incongruencia radiocarpiana.

Tabla 3. Medición del ángulo radial (normal 22-23°)

PREOPERATORIO		POSTOPERATORIO		AL ALTA	
18-23°	24%	18-23°	90%	18-23°	87%
10-17°	45%	10-17°	8%	10-17°	11%
< 10°	31%	< 10°	2%	< 10°	2%

Medición del ángulo palmar (normal 11°)

PREOPERATORIO		POSTOPERATORIO		AL ALTA	
6-11°	0%	6-11°	19%	6-11°	20%
0-5°	9%	0-5°	72%	0-5°	54%
< 0°	91%	< 0°	9%	< 0°	26%

Medición de la longitud radial (normal 12 mm.)

PREOPERATORIO		POSTOPERATORIO		AL ALTA	
10-13 mm	6%	10-13 mm	30%	10-13 mm	20%
5-9 mm	21%	5-9 mm	43%	5-9 mm	53%
< 5 mm	73%	< 5 mm	27%	< 5 mm	27%

una angulación dorsal, lo que se relaciona con mayor porcentaje de resultados regulares y malos.

- Medición de la longitud radial: la longitud radial obtenida después del tratamiento con fijación externa es en el 27%(22 casos) menor de 5 mm. En

un 53% la longitud estaba entre 5-9 mm y en un 20% entre 10-13 mm.

Los resultados obtenidos según el protocolo propuesto por Gartland y Werley fueron: excelentes en 9 casos, buenos en 44 casos, regulares en 24 casos y malos en 6 casos. El dolor es el parámetro clínico más determinante de malos resultados en el momento del alta.

Las complicaciones halladas tras el tratamiento fueron las siguientes:

- 50% Osteopenia difusa del carpo.
- 7% Distrofia simpático refleja.
- 5% Afectación rama sensitiva del radial, recuperada sin secuelas.
- 2.5% Fractura yatrogénica del 2ª metacarpiano.
- Consolidación viciosa: 17% prominencia estiloides cubital, 5% inclinación dorsal residual y 4% desviación radial de la mano.
- 20.5% Alteraciones a nivel de la radiocubital distal (Fig. 1).
- 21% Incongruencia radiocarpiana entre 1-2 mm (grado 1 de Knirk and Jupiter) (Fig. 2).

Discusión. Las fracturas complejas intraarticulares de la extremidad distal del radio son un reto terapéutico. La importancia de las articulaciones radiocubital distal y radiocarpiana en la biomecánica y funcionalidad del antebrazo y la mano, hace que defectos de reducción y consolidación de las superficies articulares dejen con frecuencia secuelas del tipo de deformidades, dolor, pérdidas de movilidad y de la fuerza de prensión.

La reducción aunque relativamente fácil de conseguir, suele ser difícil de mantener mediante un tratamiento ortopédico simple, como ya se mostraba en numerosa publicaciones (15-18). La frecuente pérdida de reducción que aparece en estos casos, se relaciona directamente con: la conminución dorsal, la fragmentación de la articulación y la existencia de un vacío metafisario importante, independientemente del estado de la articulación.

Cabe plantearse el tratamiento más

agresivo de las fracturas inestables (12) con independencia de la posible afectación articular.

Nosotros creemos que la fijación externa es un buen método de tratamiento para estas fracturas. Aunque por si sola no es capaz de restaurar la congruencia articular en todos los casos, siendo necesarias otras técnicas para minimizar las cifras de resultados inaceptables, coincidiendo con Fernández y Geissler (19-21).

Se han descrito múltiples clasificaciones de las fracturas de la extremidad distal del radio. Nosotros hemos utilizado la clasificación de Frykman (11). Pensamos que ésta nos orienta sobre el pronóstico de la fractura, aunque nos confiere una información incompleta ya que no tiene en cuenta la importancia y la dirección del desplazamiento inicial, la conminución dorsal y el acortamiento inicial.

En nuestra serie, donde predominan las fracturas tipo VIII de Frykman (55%), se ha utilizado en todos los casos la fijación externa. Somos partidarios de la dinamización del fijador durante la 3ª - 4ª semana, siguiendo los conceptos de Salter y cols. (1989), aunque en este estudio sólo en el 56% se ha realizado. La tendencia actual es la dinamización, en muchos casos habiendo comprobado previamente durante el acto quirúrgico y bajo escopia que al permitir cierto grado de movimiento de la muñeca no se pierde la reducción.

Aunque las recomendaciones en cuanto a la permanencia del fijador externo son variables de unos autores a otros: Clyburn (4) entre 9-10 semanas y Howard (22), 5-6 semanas; nosotros creemos que se debe mantener el fijador entre 6-8 semanas, de acuerdo con Cooney y cols (5,6) excepto en las fracturas más complejas conminutas en las que se tiende a retardar hasta la 8ª semana la retirada del fijador.

Tras analizar los parámetros radiográficos de estas fracturas, antes y después del tratamiento nos hemos encontrado con una dificultad para la restauración del ángulo palmar del radio. Al efectuar tracción con el fijador se tensan los ligamentos radiocarpia-

nos, concepto de ligamentotaxis (3), pero dado que estos ligamentos son más cortos y gruesos en el lado volar que en el dorsal, resulta imposible reconstruir la angulación palmar del radio. Estudios experimentales realizados en cadáveres por Bartosh y Saldana (23) nos demostraron que seccionando estos ligamentos palmares si se podía restablecer la orientación volar de la carilla articular del radio.

La consolidación viciosa de estas fracturas en angulación dorsal hemos comprobado que confiere un peor pronóstico, al quedar disminuida la flexión palmar y debilitada la fuerza de prensión como también comprobaron Van der Linden y Ericson (13) y Gartland y Werley (14).

Nos hemos encontrado con que la causa más común de discapacidad residual (dolor persistente y pérdida de supinación) es la articulación radiocubital distal, por eso creemos que el reconocimiento precoz y el tratamiento de las lesiones a nivel de la radiocubital distal son fundamentales para la disminución de secuelas dolorosas y déficit funcionales (20). En un principio, la colocación del fijador la hacíamos forzando la inclinación cubital de la muñeca, hasta que comprobamos al igual que otros autores (24) que en estos casos se desarrollaban más problemas de dolor a nivel de la radiocubital. Ahora evitamos la desviación cubital excesiva.

La "porosis regional" ha sido un hallazgo frecuente (50%), como ya apuntaba Vidal y cols (3), ha podido ser causada por la distracción mantenida y la movilización escasa de la articulación. La dinamización sistemática podría disminuir la incidencia de distrofia simpático refleja.

El vacío metafisario, independientemente del estado de la articulación, influye como ya hemos nombrado en la pérdida de reducción. Creemos conveniente incrementar el uso de injerto óseo para el relleno de este vacío (nosotros lo extraemos de la cresta ilíaca mediante un trocar) ya que puede evitar el colapso de estas fracturas.

Tras realizar este estudio retrospectivo nosotros aconsejamos tener en cuenta al tratar estas fracturas de extremidad distal de radio:

- Esmerarse en la técnica de colocación del fijador externo para poder dinamizarlo.
- Si utilizamos el fijador con la posibilidad de dinamizarlo hacerlo sistemáticamente a la 3ª semana y si aparece dolor, volver a bloquear y dinamizar de nuevo a la 4ª semana.
- Mantener la longitud del radio sin aumentar la tracción para evitar algodistrofias.
- Evitar forzar la inclinación cubital para evitar el choque radiocubital distal que lesiona la articulación y como consecuencia aparece dolor y disminución de la supinación.
- Si no se consigue corregir la desviación dorsal, planteamos asociar método Kapandji con agujas percutáneas.
- Si fuera necesario manipular algún fragmento intraarticular hacerlo siempre que sea posible con una aguja roma y percutáneamente entrando por metafisis y bajo control radioscópico.
- No mantener el fijador externo más de 8 semanas. ■■■■■

Bibliografía

1. **Colles A.** On the fracture of carpal extremity of the radius. *Edinburgh Med and Surg* 1814; 10:182-186.
2. **Gomar F.** : Traumatología, miembro superior. Valencia:Fundación García Muñoz, 1983.
3. **Vidal J, Buscayret Ch, Fisch-Bach C, Brahin B, Paran M y cols.** L'extrémité inférieure du radius: le taxis ligamentaire. *Acta Orthop Belg* 1987; 43:781.
4. **Clyburn TA.** Dinamic external fixation for comminuted intraarticular fractures of the distal end of the radius. *J Bone Joint Surg* 1987; 69A:248-57.
5. **Cooney NP, Linscheid RL, Dobins JH.** External pin fixation for unstable Colles' fractures. *J Bone Joint Surg* 1979; 61A:840-5.
6. **Cooney WP.** External fixation of distal radial fractures. *Clin Orthop* 1983; 180: 44-9.
7. **Jenkins NH, Jones DG, Johnson SR, Mintowtczyz WJ.** External fixation of Colles' fractures. *J Bone Joint Surg* 1987; 69B:207-19.
8. **Bradway JK, Amadio PC, Cooney WP.** Open reduction and internal fixation of displaced, comminuted intraarticular fractures of the distal end of radius. *J Bone Joint Surg* 1989; 71A:844-55.
9. **Kapandji A.** Intra-focal pinning of fractures of the lower extremity of the radius: Ten years after. *Ann Chir Main Memb Super* 1987; 6:57-63.
10. **Geissler WB, Freeland AE.** Arthroscopically assisted reduction of intraarticular distal radial fractures. *Clin Orthop* 1996; 327:125-30.
11. **Frykman G.** Fracture of the distal radius including sequelae-shoulder-hand-finger syndrome, disturbance in the distal radio-ulnar joint and impairment of nerve function. A clinical and experimental study. *Acta Orthop Scand* 1967; 108 (suppl):1-155.
12. **Seitz W.** External fixation of distal radius fractures: Indications and technical principles. *Clin Orthop North Am* 1993; 24:255-64.
13. **Van Der Linden W, Ericson R.** Colles' fracture: how should its displacement be measured and how should it be immobilized? *J Bone Joint Surg* 1981; 63A:1285-91.
14. **Gartland WP, Werley CW.** Evaluation of healed Colles' fractures. *J Bone Joint Surg* 1951; 33A:895.
15. **Kongsholm J, Olerud C.** Plaster cast versus external fixation for unstable intraarticular Colles' fractures. *Clin Orthop* 1989; 224:57-65.
16. **Domínguez-Gil I, Hernández D, Amigo A, Romo I.** Fracturas de Colles: Estudio comparativo de diversos tratamientos quirúrgicos. *Rev Ortop Traum* 1991; 35:348-53).
17. **Vilá y Rico J, Larrainzar Garijo J, Martín López CM, Álvarez Sainz-Ezquerro J, Llanos Alcazar LF.** Estudio comparativo del fijador externo y el yeso bipolar en el tratamiento de las fracturas de radio. *Rev Ortop Traumatol* 1999; 43:135-9.
18. **Rodríguez-Merchán C, MD, PhD.** Fracturas conminutas del segmento distal del radio en el adulto ¿Manejo conservador o quirúrgico?. *Clin Orthop* 1998; 353:53-62.
19. **Fernández DL, Geissler WB.** Treatment of displaced articular fractures of the radius. *J Hand Surg* 1991; 16A:375-81.
20. **Geissler WB, Fernández DL, Lamey DM.** Distal radioulnar joint injuries associated with fractures of distal radius. *Clin Orthop* 1996; 327:135-46.
21. **Vilar de la Peña R, Gómez-Cambronero V, Alonso R, Chover V, Hawardni M.** ¿Es suficiente la fijación externa en el tratamiento de las fracturas inestables del radio distal?. *Rev Ortop Traum* 2000; 43:286-93.
22. **Howard PW, Stewart H, Hind R, Burke F.** External fixation or plaster for severely displaced comminuted Colles' fractures. A prospective study of anatomical and functional results. *J Bone Joint Surg* 1989; 71B:68-73.
23. **Bartosh RA, Saldana MJ.** Intraarticular fractures of the distal radius. A cadaveric study to determine if ligamentotaxis restores radiopalmar tilt. *J Hand Surg* 1990; 15A:18-25.
24. **Poyatos Campos J, Martínez Algarra JC, Palomo Traver JM.** Fijador externo de Pennig: errores y complicaciones. *Sotocav* 1994; 0:17-22.