

Osificación Heterotópica Coxofemoral secundaria a Encefalitis Herpética. A propósito de un caso y revisión de la literatura.

P. GÓMEZ BARBERO, J.M. PELAYO DE TOMÁS, C.D. NOVOA PARRA, R. LÓPEZ, J.L. RODRIGO PÉREZ

DEPARTAMENTO DE CIRUGÍA ORTOPÉDICA Y TRAUMATOLOGÍA. HOSPITAL UNIVERSITARIO DOCTOR PESET. VALENCIA.

Resumen. La osificación heterotópica es la formación anormal de hueso en los tejidos blandos fuera del esqueleto. Se puede asociar a lesiones del sistema nervioso o tras una artroplastia de cadera. Se trata, por tanto, de una patología relevante por su frecuencia, frente a la que existe una actitud diagnóstica y terapéutica controvertida. Nosotros reportamos un caso de una paciente de 36 años que desarrolló osificaciones heterotópicas tras una encefalitis herpética con encamamiento prolongado. Además revisamos los estudios publicados recogiendo las recomendaciones actuales en cuanto a su diagnóstico, prevención y tratamiento.

Heterotopic Hip Ossification after a Herpes Encephalitis. Report of a case and review of the literature.

Summary. Heterotopic ossification is the abnormal formation of bone in soft tissues outside the skeleton. It is associated with nervous system injuries or after a hip replacement. It is therefore a relevant pathology against which there is a controversial diagnostic and therapeutic attitude. We report a case of a patient of 36 year who developed heterotopic ossification after herpetic encephalitis. We also review the published studies collecting the current recommendations for diagnosis, prevention and treatment.

Correspondencia:
Patricia Gómez Barbero.
Departamento de Cirugía Ortopédica y Traumatología.
Hospital Universitario Doctor Peset.
Avda. Gaspar Aguilar, 90.
46017 Valencia.
Gomez.barbero.patricia@gmail.com

caso asociado a encefalitis herpética. Además el diseño de protocolos preventivos y terapéuticos adecuados continúa en revisión, debido al escaso conocimiento de su fisiopatología¹. Por ello, nuestro objetivo es analizar la fisiopatología, clínica y diagnóstico de un paciente con OH en el contexto de una encefalitis herpética, proponiendo pautas de profilaxis y tratamiento según la literatura.

Introducción

La osificación heterotópica (OH) es un proceso benigno caracterizado por la formación aberrante de hueso lamelar maduro en zonas de tejido blando no relacionadas con el esqueleto¹. Se considera una complicación frecuente después de un traumatismo cráneo-encefálico (10-20%)², una lesión medular (20-25%) o tras una artroplastia de cadera o rodilla (16-53%)³; siendo menos común su aparición tras una infección, enfermedades reumáticas, enfermedades congénitas o tumores del sistema nervioso central (SNC)⁴.

Hasta la fecha, son escasas las publicaciones de OH post-encefalitis, no encontrando en la literatura ningún

Caso clínico

Paciente mujer de 36 años sin antecedentes médicos de interés, que acude a urgencias por un cuadro de distermia, artromialgias y astenia generalizada de 7 días de evolución asociando amnesia reciente, alucinaciones auditivas, cefalea, sonofobia y labilidad emocional. Tras estudio por tomografía computerizada (TC) y punción lumbar se decide ingresar en el servicio de neurología con la sospecha de encefalitis herpética. Durante su ingreso se completa el estudio confirmando el diagnóstico de presunción. La estancia hospitalaria se complicó con un estatus epiléptico. Dada la inestabi-

lidad neurológica asociada al empeoramiento clínico, se decide trasladar a la paciente a la unidad de cuidados intensivos donde se procede a su sedación (midazolam y propofol) e intubación. La paciente permaneció encamada durante 5 meses con ortesis posturales en antebrazos y piernas, asociando diariamente tratamiento rehabilitador por el equipo de fisioterapeutas. A pesar de esto, ya en el momento del alta hospitalaria, presentaba una rigidez articular del codo derecho, no limitante para sus actividades básicas de la vida diaria.

Tres meses después del alta, es remitida al servicio de cirugía ortopédica y traumatología. En la anamnesis inicial refiere dolor en cadera izquierda que se incrementa con la deambulacion asociando una importante limitación funcional con pérdida de independencia. A la inspección presenta marcha con cojera y balanceo evidente derivado de una actitud en flexo con rotación externa del miembro inferior izquierdo. Tras una exploración física exhaustiva, hallamos una marcada restricción del balance articular de la cadera izquierda: flexum de 30°, abducción máxima de 15° y una limitación de la rotación interna a 5°. Asimismo, presenta una anquilosis del codo derecho con una extensión de 60° y pronación totalmente anulada. Solicitamos un estudio complementario con radiografías y TC, que confirman la presencia de osificaciones heterotópicas en ambas caderas, con mayor significación en el lado izquierdo (Grado III de Brookers)⁵ (Fig. 1). Existe afectación de la musculatura de la vertiente anterior y medial de la cadera con osificaciones que se extiende desde fémur proximal hasta rama iliopúbica e isquiopúbica. En cadera derecha también se aprecian calcificaciones aunque estas son menos significativas, localizadas principalmente en la vertiente anterior (Figs. 2 y 3). En el estudio también se descubrieron calcificaciones

aisladas en rodilla derecha, sin repercusión clínica. En codo derecho se identifica una importante osificación de partes blandas adyacentes a las estructuras óseas del codo, predominantemente en la vertiente posterior y lateral de la paleta humeral.

Dado el importante déficit funcional con dolor constante e invalidante que ocasionan las osificaciones heterotópicas nos planteamos el manejo quirúrgico de la paciente. Se propone intervención quirúrgica para resección de las OH que en primera instancia es rechazada por la paciente.

Transcurridos 3 años desde el proceso infeccioso, existe una estabilización en el crecimiento de las osificaciones persistiendo la rigidez articular a nivel de codo y cadera, flexo de 90° y 30° grados respectivamente, que limita las actividades básicas de la vida. Por ello se decide nuevamente programar la intervención quirúrgica.

Bajo anestesia general y en condiciones de asepsia y antisepsia se realiza un abordaje iliofemoral o de Smith-Petersen de la articulación coxofemoral izquierda, atravesando el plano vasculonervioso correspondiente al nervio y arteria femoral para acceder a la zona de la OH. Una vez superado este plano accedemos a las OH y se realiza resección guiada bajo escopia con el fin de dejar libre la articulación (Fig. 4). Se comprueba la correcta exéresis de las calcificaciones y se moviliza la cadera comprobando ausencia de limitaciones articulares.

Se inicia desde el primer día postoperatorio profilaxis con naproxeno 750 mg/día, repartido en 3 dosis, durante 6 semanas⁶. Se asocia tratamiento intravenoso con etidronato sódico durante los tres primeros días, seguido de un tratamiento oral a dosis de 20 mg/kg/día durante 12 semanas⁷.

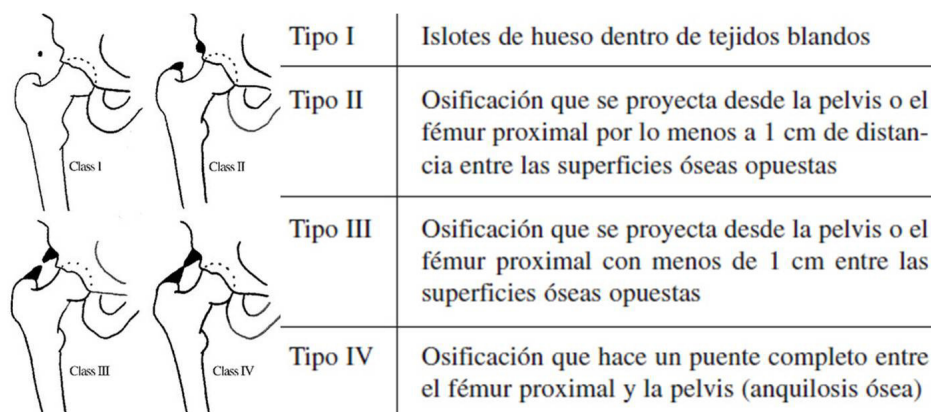


Figura 1. Clasificación de Brooker⁵ (1973) para la osificación heterotópica de cadera.

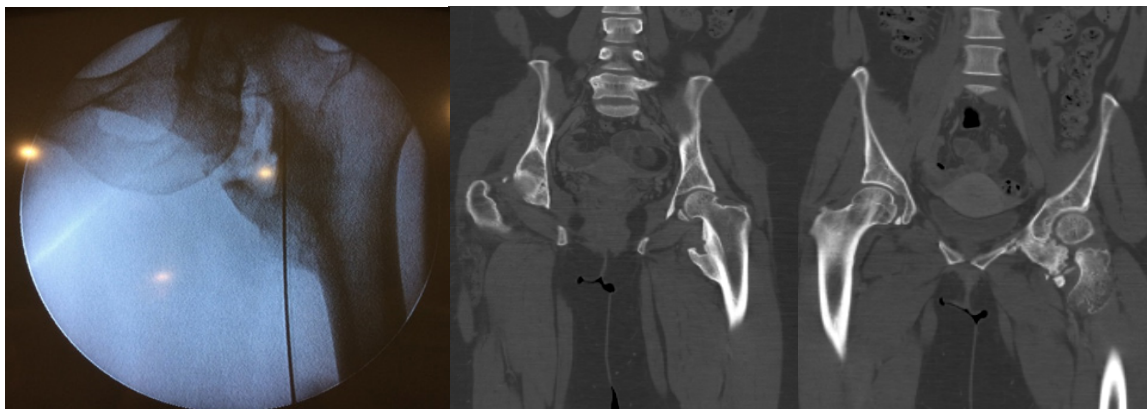


Figura 2. Imágenes de escopia intraoperatoria y de TC, corte coronal, donde se aprecian osificaciones heterotópicas en cadera izquierda afectando a la musculatura de la vertiente anterior y medial hasta la rama iliopúbica e isquiopúbica.

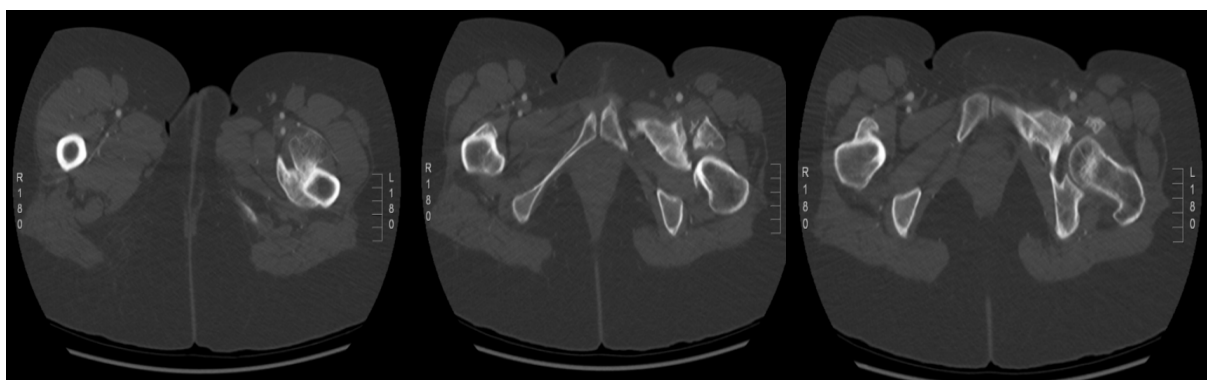

Figura 3. Imágenes de TC, cortes axiales.

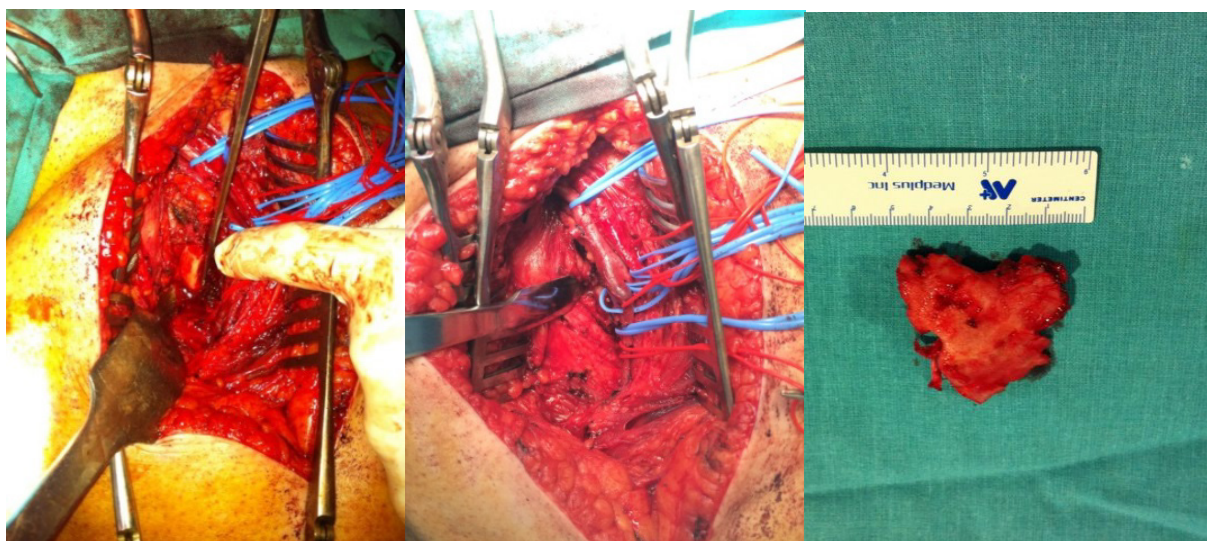


Figura 4. Imágenes de la calcificación intraoperatorias (Abordaje anterior) y pieza de la calcificación resecada.

Desde el primer día tras la cirugía se inician las pautas de rehabilitación mediante movilizaciones activas, prolongándose ésta durante 24 semanas a la intervención con el fin de conseguir el máximo rango articular.

A los dos años de la intervención la paciente se encuentra satisfecha con el resultado. No presenta flexum de cadera, con un balance articular pasivo de 0-120° con la rodilla en flexión, abducción de 50° sin asociar actitud en rotación externa de cadera izquierna. Además la coxalgia ha desaparecido y en las radiografías de control no se muestran recurrencias (Fig. 5). Persiste la anquilosis a 90° del codo derecho que no restringe sus actividades principales.

Como complicación reseñar que se tuvo que suspender el tratamiento con bifosfonatos a las 4 semanas del inicio por problemas dentales^{8,9}.

Discusión

Las OH de origen neurogénico (traumatismos cerebrales, daño medular) están perfectamente recogidas en la literatura. Sin embargo, su aparición tras una artroplastia total de cadera o, como en nuestro caso, tras una encefalitis herpética pone de manifiesto que el mecanismo subyacente de la formación de OH no es del todo conocido¹⁰, sin poder determinar con precisión en qué casos se desarrollará la OH y en qué casos el paciente se beneficiará de un tratamiento preventivo.

Generalmente las OH se localizan próximas a las grandes articulaciones. Su fase precoz cursa con signos inflamatorios locales y dolor debido a la formación de hueso inmaduro con calcificaciones. En esta fase, la radiografía estándar y el TC tienen una baja especificidad y sensibilidad pero, ante la sospecha clínica, la ecografía o la gammagrafía ósea son técnicas más sensibles que nos llevarían al diagnóstico precoz. El estado intermedio se caracteriza por una intensa inflamación y vascularización que aumenta la osificación pudiendo aparecer en esta fase contracturas y anquilosis articular. Este hueso ya se podría visualizar en radiografías, e identificarse según la clasificación de Brooker⁵. Se recomienda el diagnóstico radiológico a partir de la 4^a-6^a semana de la detección con la gammagrafía¹¹.

La corriente de estudio actual apunta hacia una búsqueda de marcadores bioquímicos que nos ayuden a confirmar el diagnóstico de sospecha en un contexto clínico. Un marcador sensible y precoz de osificación heterotópica sería la fosfatasa alcalina (FA) cuyos niveles se incrementan significativamente desde la 6^o a la 12^o semana después de una lesión, sobre todo si se mantienen con valores superiores a 250 UI/U y se asocia una velocidad de sedimentación por encima de 35 mm/h¹. No obstante, en algunos pacientes la FA permanece normal durante la fase aguda de la OH, y en otros, su incremento se produce en el contexto de un

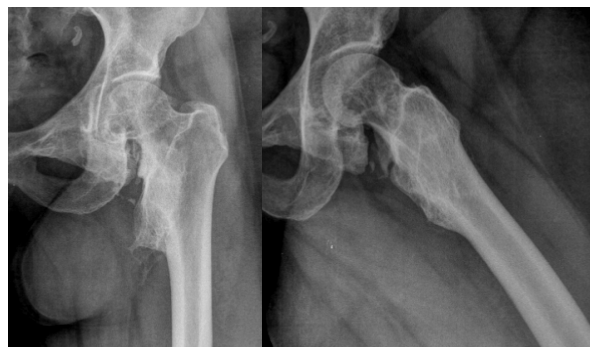

Figura 5. Rx AP y axial de control a los dos años de la intervención quirúrgica

traumatismo o una cirugía ortopédica. Otro marcador con importante valor predictivo positivo será la elevación de la creatinina fosfoquinasa en suero¹².

Respecto al manejo de estas lesiones, todas las publicaciones concluyen que el mejor tratamiento es la prevención, basándose en cambios posturales periódicos y movilizaciones de recorrido articular pasivos o activo-asistidos, dependiendo del estado general del paciente, acompañados de estiramientos suaves y ejercicios de resistencia en última fase¹³.

En cuanto al tratamiento farmacológico continúa en discusión las diferentes pautas de antiinflamatorios no esteroideos, el uso de la radioterapia o las asociaciones con etidronato sódico a altas dosis en la prevención de nuevas calcificaciones. Dada la actual controversia, en cuanto a su manejo, se ha realizado una revisión de la literatura para establecer recomendaciones.

A) AINES

Múltiples ensayos farmacológicos randomizados y aleatorizados han demostrado una alta eficacia del uso de varios AINES en la prevención de la OH periarticular, prevención primaria tras un daño en el SNC o en la prevención de recurrencias tras su resección^{1,6}. Tradicionalmente se ha utilizado la indometacina⁷, pero Vielpaeau¹⁴ y cols. concluyen que el naproxeno puede tolerarse mejor y es más eficaz. Se recomiendan dosis de 500-750 mg /12 horas, empezando el día después de la intervención, manteniéndose un mínimo 7-10 días para prevenir las OH, aunque varios autores recomiendan su administración entre 3 y 6 semanas para evitar la recidiva. Otros AINES (ibuprofeno, ketorolaco, ketoprofeno, ácido acetil salicílico, ...) han probado su eficacia en diferentes publicaciones. Actualmente, debido a los efectos adversos de los COX-1, se están planteando tratamientos con inhibidores selectivos de la COX-2 como una opción más segura¹⁵⁻¹⁶.

B) Bifosfonatos

El etidronato sódico fue el primer bifosfonato estudiado y es el que actualmente se pauta en la profilaxis de las OH¹⁷. Su acción tiene lugar durante el proceso de cristalización, pero la calcificación puede mantenerse tras su retirada, es por ello que se recomiendan administrar dosis altas durante largos periodos de tiempo (6 meses). Además, al inhibir la mineralización de la matriz puede afectar a la osificación normal del hueso produciendo osteomalacia o dificultando la curación de otras fracturas. Por lo tanto, su utilidad clínica es limitada, y en la actualidad no se contempla como un tratamiento rutinario de profilaxis debido a sus efectos secundarios^{8,9}. Vasileiadis³ y cols. comparan la eficacia del etidronato frente a la indometacina en la prevención de la osificación heterotópica tras una artroplastia de cadera, concluyendo que a los seis meses no hay diferencias clínicas ni radiológicas. Sin embargo, el coste del etidronato es seis veces mayor, por lo que no se recomienda su uso en la profilaxis de rutina.

C) Radioterapia

Únicamente ha mostrado ser efectivo durante el periodo de formación de la calcificación heterotópica y está indicada tras una artroplastia de cadera en pacientes que tienen de desarrollar una OH sustancial o como prevención de recurrencias tras la resección de OH. Sin embargo, no se alcanzó consenso sobre la indicación como profilaxis después de un daño al SNC o la médula. Se aconseja administrar la mínima dosis de radiación eficaz (entre 6 y 8 Gy), siendo su eficacia independiente de si se administra preoperatoriamente a la artroplastia de cadera o post-operatoriamente¹⁸⁻²¹.

D) Cirugía

El tratamiento quirúrgico de la OH tiene como objetivo mejorar la movilidad y disminuir las complicaciones derivadas de la inmovilidad, como las úlceras por decúbito, dolor intratable y el pinzamiento de estructuras neurovasculares importantes. Además, se le permite al paciente mejorar su calidad de vida y sus cuidados. Muchas veces constituye el único tratamiento disponible capaz de eliminarla, sin embargo no está exenta de complicaciones ni de recurrencias¹³.

Es de suma importancia determinar el momento de la cirugía, basándonos en las pruebas de laboratorio con valores normalizados, ausencia de signos inflamatorios locales e imágenes sin cambios respecto a controles previos. Se aconseja esperar para la intervención, entre 12 meses si es una lesión medular y 18 meses si es una lesión cerebral, para reducir al máximo la tasa de recurrencias después de la resección. Sin embargo, retrasar la intervención demasiado, más de 5 años, puede conducir a lesiones articulares irreversibles y complicaciones del metabolismo óseo^{4,10,22-23}. Se recomienda asociar la cirugía con la administración de AINES y/o radioterapia perioperatoriamente.

Conclusiones

La aparición de OH se considera como una complicación relativamente frecuente después de una lesión medular o cerebral, incluyéndose las infecciones del SNC como una de las causas. Al revisar la literatura hemos encontrado escasos casos asociados a post-encefalitis y ninguno secundario a una encefalitis herpética.

La formación de las osificaciones heterotópicas puede dar lugar a un déficit funcional, que en algunos casos, puede llegar a ser muy invalidante, siendo la articulación coxofemoral la más comunmente implicada.

El diagnóstico temprano de la calcificación heterotópica es difícil y en ocasiones puede imitar otros procesos como una celulitis o una artritis. El retraso en su diagnóstico puede provocar que aumente la morbilidad del paciente. Los estudios actuales buscan determinar nuevas variables, principalmente analíticas, que puedan ayudarnos a establecer un diagnóstico precoz y comenzar con un tratamiento preventivo.

Una vez diagnosticada se debe plantear un tratamiento basado en la recuperación funcional, teniendo en cuenta que las complicaciones y las tasas de recurrencias son altas. La literatura sugiere buenos resultados para la prevención primaria y secundaria con AINES, bifosfonatos y radioterapia. En los casos en los que el paciente tiene gran dolor o importante limitación funcional se puede considerar la opción quirúrgica asociando un tratamiento médico y/o radioterápico.

Bibliografía

1. Sullivan MP, Torres SJ, Mehta S, Ahn J. Heterotopic ossification after central nervous system trauma. *Bone Joint Res* 2013; 2:51-7.
2. Chalidis B, Stengel D, Giannoudis PV. Early excision and late excision of heterotopic ossification after traumatic brain injury are equivalent: a systematic review of the literature. *J Neurotrauma* 2007; 24:1675-86.
3. Vasileiadis GI, Sakellariou VI, Kelekis A, Galanos A, Soucacos PN, Papagelopoulos PJ. Prevention of heterotopic ossification in cases of hypertrophic osteoarthritis submitted to total hip arthroplasty. Etidronate or Indomethacin?. *J Musculoskelet Neuronal Interact* 2010; 10:159-65.
4. Cipriano CA, Pill SG, Keenan MA. Heterotopic ossification following traumatic brain injury and spinal cord injury. *J Am Acad Orthop Surg* 2009; 17:689-97.
5. Brooker AF, Bowerman JW, Robinson RA, Riley LH. Ectopic ossification following total hip replacement. *J Bone Joint Surg Am* 1973; 55:1629-32.
6. Dahners LE, Mullis BH. Perspectivas en cirugía ortopédica moderna. *J Am Acad Orthop Surg* 2004; 4:211-5.
7. Banovac K, Williams JM, Patrick LD, Haniff YM. Prevention of heterotopic ossification after spinal cord injury with indomethacin. *Spinal Cord* 2001; 39:370-4.
8. Kaplan FS, Glaser DL, Hebela N, Shore EM. Las calcificaciones heterotópicas. Artículo especial de la sociedad de investigación en cirugía ortopédica. *J Am Acad Orthop Surg (Ed Esp)* 2004; 3:188-97.
9. Bossche LV, Vanderstraeten G. Heterotopic ossification: a review. *J Rehabil Med* 2005; 37:129-36.
10. Tay SS, Lim PA. Acquired heterotopic ossification following encephalitis and intractable seizures. *Ann Acad Med Singapore* 2008; 37:809-10.
11. Shehab D, Elgazzar AH, Collier BD. Heterotopic ossification. *J Nucl Med* 2002; 43:346-53.
12. Citak M, Grasmücke D, Suero EM, Cruciger O, Meindl R, Schildhauer TA, Aach M. The roles of serum alkaline and bone alkaline phosphatase levels in predicting heterotopic ossification following spinal cord injury. *Spinal cord* 2016; 54:368-70.
13. Medina-Gálvez N, García-Manzanares MD, Pedraz-Penalva T, Tornero-Jiménez D, Sunyer-Catlà M, González-Martínez R. Actualización sobre el diagnóstico y tratamiento de la osificación heterotópica. *Rehabilitación* 2008; 42:34-43.
14. Vielpeau C, Joubert JM, Hulet C. Naproxen in the prevention of heterotopic ossification after total hip replacement. *Clin Orthop Relat Res* 1999; 369:279-88.
15. Beckmann JT, Wylie JD, Kapron AL, Hanson JA, Maak TG, Aoki SK. The effect of NSAID prophylaxis and operative variables on heterotopic ossification after hip arthroscopy. *Am J Sports Med* 2014; 42:1359-64.
16. Beckmann JT, Wylie JD, Potter MQ, Maak TG, Greene TH, Aoki SK. Effect of Naproxen prophylaxis on heterotopic ossification following hip arthroscopy. *J Bone Joint Surg Am* 2015 ; 97:2032-7.
17. Francis MD, Russell RG, Fleisch H. Diphosphonates inhibit formation of calcium phosphate crystals in vitro and pathological calcification in vivo. *Science* 1969;165:1264-6.
18. Le A, Jiang S, Timmerman R, Choy H. Real-Time image guided radiation therapy for heterotopic ossification in patients after hip replacement. *Medical Physics* 2016; 43:3671-2.
19. Roth A, Füller J, Fährmann M, Anders J, Sachse A, Sander K, Venbrocks R. Prophylaxis of heterotopic bone formation by radiotherapy-a comparison between pre-and postsurgical activity. *Acta Chir Orthop Traumatol Cech* 2004; 72:38-41.
20. Sautter-Bühl ML, Liebermeister E, Nanassy A. Radiotherapy as a local treatment option for heterotopic ossifications in patients with spinal cord injury. *Spinal Cord* 2000; 38:33-6.
21. Balboni TA, Gobeze R, Mamon HJ. Heterotopic ossification: pathophysiology, clinical features, and the role of radiotherapy for prophylaxis. *Int J Radiat Oncol Biol Phys* 2006; 65:1289-99.
22. Kachewar SG, Kulkarni DS. Distant periarticular calcifications: sequel of non traumatic brain injury-a review and case report. *J Clin Diagn Res* 2013; 7:2606-9.
23. Chalidis B, Stengel D, Giannoudis PV. Early excision and late excision of heterotopic ossification after traumatic brain injury are equivalent: a systematic review of the literature. *J Neurotrauma* 2007; 24:1675-86.