

# Fractura de Maisonneuve abierta: una entidad infrecuente. A propósito de un caso y revisión de la literatura.

C.E. COBO CERVANTES, J.O. SOUS SÁNCHEZ, R. NAVARRO ORTIZ, H. MARQUINA FERRER, J.A. VELASCO MEDINA.

SERVICIO DE CIRUGÍA ORTOPÉDICA Y TRAUMATOLOGÍA DEL HOSPITAL UNIVERSITARIO DE TORREVIEJA.

**Resumen.** *Introducción.* La fractura de Maisonneuve representa aproximadamente el 5% de todas las fracturas de tobillo tratadas quirúrgicamente. Debido a que suelen ser fracturas cerradas, presentamos el caso de una fractura de Maisonneuve abierta por su infrecuencia. *Caso Clínico.* Varón de 63 años que acudió a urgencias tras traumatismo de miembro inferior derecho. En la exploración se evidenció una solución de continuidad de la piel en cara medial de tobillo con exposición de maléolo tibial. La radiografía mostró una apertura de la mortaja tibio-peronea y una fractura espiroidea en el tercio proximal del peroné. Se realizó osteosíntesis con dos tornillos canulados. Tras 12 meses de seguimiento, el paciente presenta una puntuación media de 86,8 puntos en la escala AOFAS. *Conclusión.* Ante una luxación abierta de tobillo, debe sospecharse una fractura de Maisonneuve aunque sea poco frecuente, siendo la osteosíntesis una opción terapéutica eficaz en este tipo de fracturas..

## Maisonneuve open fracture: an uncommon entity. A case report and review of the literature.

**Summary.** *Introduction.* Maisonneuve fracture represents approximately 5% of all surgically treated ankle fractures. Because these fractures are usually closed, we present the case of a Maisonneuve open fracture owing to its rarity. *Case report.* A 63-year-old man presented to his emergency department after a right leg trauma. Physical examination revealed a skin solution of continuity above the ankle joint, with a medial tibial malleolus exposure. The radiography showed an opening of the tibiofibular mortise and a spiral fracture of the proximal third of the fibula. Fixation with two cannulated screws was performed. After 12 months of follow up, the patient has an average score of 86.8 points on the AOFAS scale. *Conclusion.* In the face of an open ankle dislocation, a Maisonneuve open fracture should be suspected in spite of its infrequency, being the osteosynthesis an effective therapeutic option in this type of fractures.

---

Correspondencia:  
Clara Eugenia Cobo Cervantes.  
Hospital Universitario de Torrevieja.  
Carretera CV-95 s/n  
03186 Torrevieja, Alicante.  
España.  
clara\_cobo@hotmail.com

### Introducción

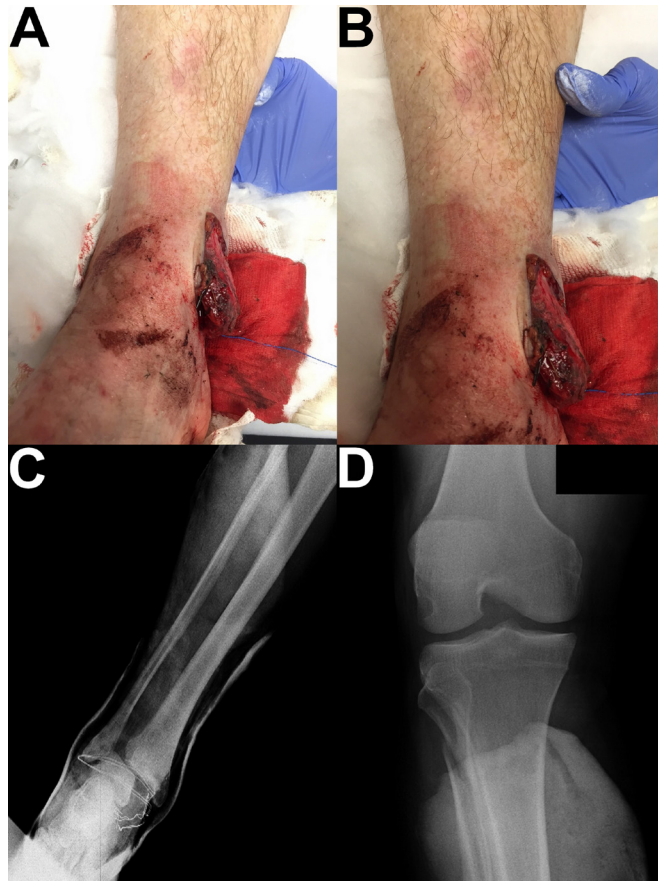
La fractura de Maisonneuve es una fractura espiral del tercio proximal del peroné con rotura de la sindesmosis tibioperonea y lesiones asociadas (fractura del maléolo tibial o rotura del ligamento deltoideo)<sup>1</sup>, y se encuadra dentro de las fracturas de tobillo suprasindesmales (tipo C de la clasificación de Danis-Weber)<sup>2</sup>.

Tiene lugar fundamentalmente en gente relativamente joven y su mecanismo de producción está asociado con la actividad deportiva<sup>2,3</sup>. En cuanto a su frecuencia, representa aproximadamente el 5% de todas las fracturas de tobillo tratadas quirúrgicamente<sup>4,5</sup>.

Estas fracturas, cada vez más descritas en la literatura<sup>1,6</sup>, normalmente son cerradas, motivo por el cual presentamos un caso de una fractura de Maisonneuve abierta.

### Caso Clínico

Varón de 63 años trasladado a urgencias en estado de embriaguez tras sufrir un traumatismo del miembro inferior derecho. No se pudo averiguar el mecanismo de lesión por la imposibilidad de hablar con el paciente.

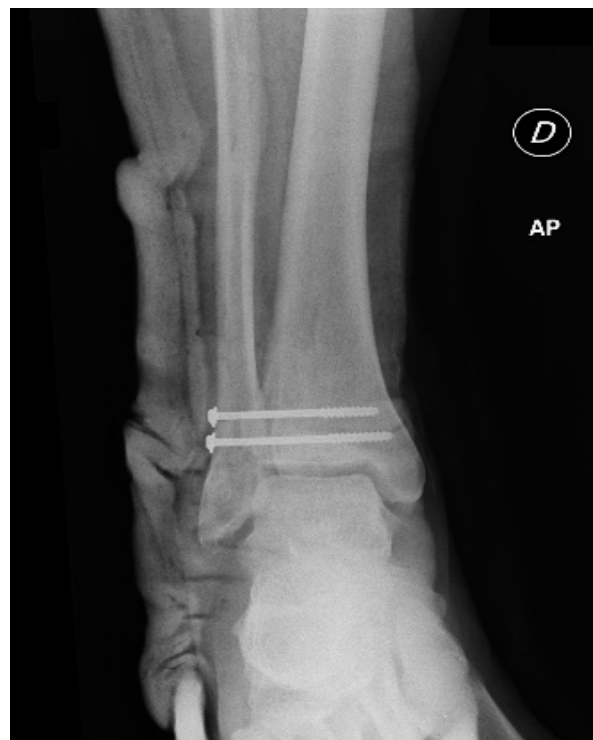

**Figura 1.** Fractura abierta y radiografías. **A y B:** solución de continuidad a nivel del maléolo medial con exposición ósea y grado moderado de contaminación; **C:** apertura de la mortaja tibio-peronea con subluxación medial del maléolo tibial, sin evidencia de trazo de fractura; **D:** fractura espiroidea metafisaria de peroné proximal.

En la exploración física presentaba impotencia funcional del tobillo derecho y dolor a la palpación selectiva a nivel del peroné proximal. También presentaba una solución de continuidad de la piel a nivel del maleolo medial con exposición ósea (Figs. 1A y 1B). Conservaba sensibilidad, movilidad y vascularización a nivel distal.

Se realizaron radiografías simples de tobillo y rodilla evidenciándose una apertura de la mortaja tibio-peronea (Fig. 1C), sin evidencia de trazo de fractura, y una fractura espiroidea metafisaria a nivel del peroné proximal (Fig. 1D). Con el diagnóstico de fractura de Maisonneuve abierta, se intervino realizando reducción abierta y fijación interna con dos tornillos canulados de 4 mm, además de suturar el ligamento deltoideo (Fig. 2). Se inmovilizó con una férula genupédica posterior durante 6 semanas, retirando los tornillos canulados a las 8 semanas de la cirugía, momento en el que comenzó la rehabilitación.

Tras un seguimiento de 12 meses el paciente presenta una puntuación media de 86,8 en la escala AOFAS.



**Figura 2.** Reducción abierta y fijación interna con dos tornillos canulados de 4 mm.

## Discusión

En la lesión de Maisonneuve, la fractura del peroné proximal se produce por una rotación externa del tobillo, ya sea con el pie en pronación o supinación<sup>6</sup>, posición que hace que la articulación del tobillo sea muy vulnerable a desarrollar una luxación, fractura o ambos.

Esta fractura puede pasar desapercibida por ser a nivel del peroné proximal, y por lo tanto muy distante a la inestabilidad de la sindesmosis tibioperonea. Por ello, ante toda luxación de tobillo, se debe pensar en este tipo de fractura y realizar una radiografía anteroposterior y lateral de toda la tibia y el peroné hasta la articulación de la rodilla, para que no pase desapercibida, ya que podría ocasionar dolor a nivel de la cabeza del peroné semanas después del tratamiento quirúrgico<sup>5,7,8</sup>. En nuestro caso, debido a la luxación abierta de tobillo con rotura del ligamento deltoideo y exposición del maléolo tibial a través de la piel, el índice de sospecha fue alto, motivo por el cual se realizó una radiografía de toda la pierna.

En cuanto al tratamiento de este tipo de fractura, la mayoría de autores consideran a esta fractura altamente inestable, motivo por el cual se opta por el tratamiento quirúrgico inicialmente (83% de las fracturas). Pero en contraposición, se ha descrito el tratamiento conservador de estas fracturas con buenos resultados (17% de las fracturas)<sup>1</sup>.

El tratamiento quirúrgico tiene 3 objetivos: reducción y estabilización de la fractura del peroné, reducción y estabilización del maléolo medial o reparación del ligamento deltoideo, y estabilización de la sindesmosis tibioperonea. La reducción abierta y fijación interna directa de la fractura del peroné, no está indicada cuando la fractura sea de tercio proximal, ya que se reduce y

se fija indirectamente con la fijación a nivel del tobillo. En la fijación y estabilización de la sindesmosis, es preferible utilizar 2 tornillos sindesmales convencionales de acero inoxidable, a menos que la sindesmosis sea estable después de la fijación de la fractura del maléolo posterior. La fijación del peroné a la tibia solamente debe realizarse después de la tracción del peroné y la rotación interna del pie, ya que se restaura la configuración anatómica inicial. La lesión del ligamento deltoideo no necesita ser reparada quirúrgicamente de manera directa. Las fracturas de maléolo medial pueden no ser tratadas si la reducción es cerrada, anatómica, y mantenida, sin embargo se aconseja la reducción abierta y fijación interna<sup>6</sup>.

Aunque estas fracturas son poco frecuentes en la edad pediátrica, también han sido descritas<sup>9</sup>. Su tratamiento difiere del de los adultos en cuanto a la colocación de los tornillos a nivel de la sindesmosis, ya que en la edad pediátrica al pasar por la epífisis podrían afectar al crecimiento normal del hueso, por eso no se recomienda colocarlos.

Respecto al tratamiento conservador, esta lesión puede tratarse con yesos cortos o largos. Pankovich<sup>4</sup> propone el tratamiento conservador cuando no hay rotura del ligamento deltoideo, ligamentos interóseos, o fractura del maléolo medial. Merrill<sup>10</sup> considera a esta lesión relativamente estable y la trata de manera conservadora, particularmente cuando existe una rotura parcial de la sindesmosis y permanecen intactos tanto la sindesmosis tibioperonea posteroinferior como los ligamentos tibioperoneos transversos.

En conclusión, ante una luxación abierta de tobillo debe sospecharse una fractura de Maisonneuve aunque sea poco frecuente, siendo el tratamiento quirúrgico una opción terapéutica eficaz en este tipo de fracturas.

## Bibliografía

1. **Kalyani BS, Roberts CS, Giannoudis PV.** The Maisonneuve injury: a comprehensive review. *Orthopedics* 2010; 33:190-5.
2. **Sproule JA, Khalid M, O'Sullivan M, McCabe JP.** Outcome after surgery for Maisonneuve fracture of the fibula. *Injury* 2004; 35:791-8.
3. **Babis GC, Papagelopoulos PJ, Tsarouchas J, Zoubos AB, Korres DS, Nikiforidis P.** Operative treatment for Maisonneuve fracture of the proximal fibula. *Orthopedics* 2000; 23:687-90.
4. **Pankovich AM.** Maisonneuve fracture of the fibula. *J Bone Joint Surg Am* 1976; 58:337-42.
5. **Lock TR, Schaffer JJ, Manoli A 2nd.** Maisonneuve fracture: case report of a missed diagnosis. *Ann Emerg Med* 1987; 16:805-7.
6. **Stufkens SA, van den Bekerom MP, Doornberg JN, van Dijk CN, Kloen P.** Evidence-based treatment of maisonneuve fractures. *J Foot Ankle Surg* 2011; 50:62-7.
7. **Hirschmann MT, Mauch C, Mueller C, Mueller W, Friederich NF.** Lateral ankle fracture with missed proximal tibiofibular joint instability (Maisonneuve injury). *Knee Surg Sports Traumatol Arthrosc* 2008; 16:952-6.
8. **Taweel NR, Raikin SM, Karanjia HN, Ahmad J.** The proximal fibula should be examined in all patients with ankle injury: a case series of missed maisonneuve fractures. *J Emerg Med* 2013; 44:e251-5.
9. **Prada-Cañizares A, Auñon-Martin I, Pretell-Mazzini J, Quintana-Plaza J, Resines-Erasun C.** Pediatric Maisonneuve: case report of a rare pattern of injury. *J Pediatr Orthop B* 2013; 22:470-4.
10. **Merrill KD.** The Maisonneuve fracture of the fibula. *Clin Orthop Relat Res* 1993; 287:218-23.