

Manejo de la infección protésica de hombro con gran defecto óseo: descripción de un caso complejo.

C. NOVOA ¹, M. LÓPEZ-VEGA ¹, J.L. RODRIGO ^{1,2}, D. MONTANER ^{1,2}, R. SALANOVA ¹.

¹ SERVICIO DE CIRUGÍA ORTOPÉDICA Y TRAUMATOLOGÍA. HOSPITAL UNIVERSITARIO DR. PESET, VALENCIA; ESPAÑA.

² DEPARTAMENTO DE CIRUGÍA. FACULTAD DE MEDICINA Y ODONTOLOGÍA. UNIVERSIDAD DE VALENCIA.

Resumen. La infección periprotésica de hombro tiene una incidencia de entre el 0.4% al 2.9%; su tratamiento es controvertido y se basa en la experiencia sobre infecciones protésicas de rodilla y cadera. Presentamos el caso de una paciente quien fue tratada mediante recambio en dos tiempos, la cual presentó como complicación añadida un gran defecto óseo metafisodiarisario tratado siguiendo pautas establecidas en la literatura actual, con buen resultado final, valorando aspectos analíticos, radiológicos y clínicos.

Management shoulder prosthesis infection with large bone defect : description of a case.

Summary. Shoulder periprosthetic infection has an incidence of 0.4% to 2.9%; treatment is controversial and is based on the experience of prosthetic hip and knee infections. We report a patient who was treated by two-stage exchange, which added complication presented as a large bone defect treated following guidelines established in the current literature, with good outcome, evaluating blood analysis, radiological and clinical aspects.

Correspondencia:

Carlos Daniel Novoa Parra.
Avda. Profesor López Piñero, 12.
46013 Valencia.
España.
le_male2002@hotmail.com

frecuentemente como el tratamiento estándar para el manejo de una prótesis infectada de hombro⁴. Nuestro objetivo es mostrar un caso clínico de infección periprotésica en el cual se constató un gran defecto óseo, que implica un desafío a sortear para lograr la estabilidad del implante definitivo.

Introducción

La artroplastia de hombro es considerada el procedimiento quirúrgico más eficaz para aliviar el dolor de hombro producido por diferentes causas, ya sea, artrosis, artropatía del manguito de los rotadores, traumatismos y tumores¹. La infección periprotésica de hombro es una complicación devastadora, se asocia a malos resultados funcionales a pesar del tratamiento². La incidencia de esta complicación se encuentra entre el 0.4% al 2.9% y es más alta tras la cirugía de revisión^{2,3}. Los gérmenes más frecuentes descritos en la infección sobre prótesis de hombro son el *Staphylococcus aureus*, *Staphylococcus coagulasa* negativo y *Propionibacterium acnes*¹. Existen diversos tratamientos descritos, aunque el recambio en dos tiempos es considerado

Caso clínico

Mujer de 72 años de edad, con antecedentes de osteoporosis quien antes había sufrido una fractura de húmero proximal izquierdo, siendo intervenida mediante prótesis parcial de hombro. A los 18 meses de evolución presenta: persistencia del dolor, limitación de la movilidad en un rango de 45° de abducción, antepulsión de 20°, rotación interna (pulgares hasta) nalga, rotación externa 0°. En la radiografía se observan signos de osteólisis, fractura metafisaria y pérdida de la cortical externa (Fig. 1). A nivel paraclínico presenta PCR < 14 mg/L y VSG de 63 mm/h. En la TAC informan signos de aflojamiento periprotésico y elevación de la cabeza humeral por probable rotura crónica del manguito de los rotadores, en la gammagrafía con Tecnecio-99m: probable aflojamiento séptico.

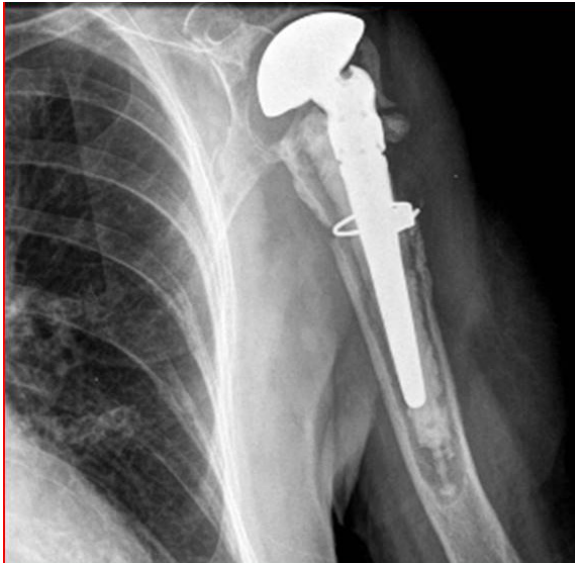


Figura 1. Signos de aflojamiento en RX.

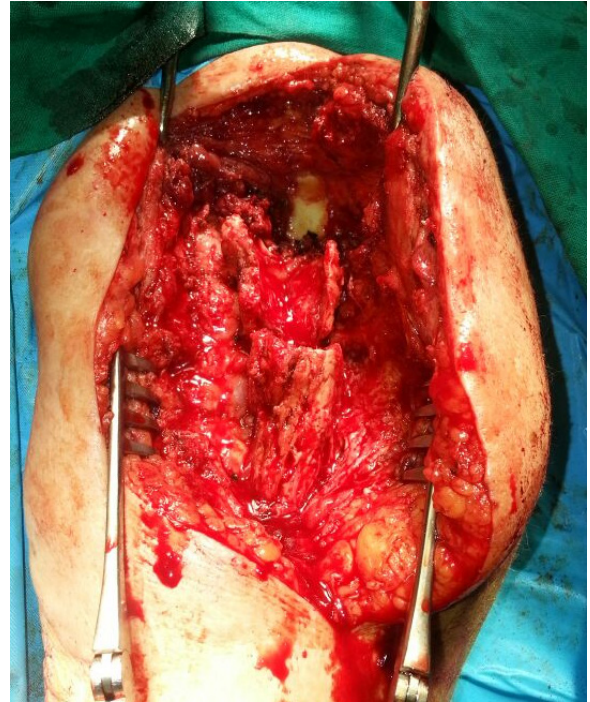

Figura 2. Se observa defecto óseo metafisodifisario posterior a la retirada de la prótesis y cemento.

Siguiendo los algoritmos diagnósticos se decide realizar una artrocentesis, sin lograr extraer líquido articular, aunque ante la clínica y los datos analíticos y radiológicos, se llega a la conclusión de posible **infección crónica tardía sobre prótesis de hombro cementada, con pérdida del espacio subacromial y déficit importante del stock óseo metafisodifisario**, por lo que aplicando el protocolo de Ghigselin⁵, se realizó recambio en 2 tiempos con implantación de prótesis inversa de hombro.

Primer tiempo: abordaje deltopectoral, toma de muestras de líquido articular, limpieza, sinovectomía amplia, extracción de la prótesis y del cemento. Los cultivos de muestra de líquido sinovial y de la membrana sinovial tomados intraoperatoriamente fueron positivos para *Enterobacter Cloacae* (antibiograma con sensibilidad a carbapenems y quinolonas), escogiéndose ertapenem y ciprofloxacino por presentar adecuada CIM (concentración inhibitoria media), así como una adecuada posología. Intraoperatoriamente, luego del desbridamiento amplio, se observó pérdida de la cortical antero-externa y fractura metafisaria, el defecto óseo fue de aproximadamente 8 cm (Fig. 2).

Tras la limpieza del canal, se procedió al relleno de espacio intramedular con chips de carbonato de calcio-vancomicina, para añadir cobertura para *Staphylococcus aureus* y *Propionibacterium acnes*. Posteriormente, se interpuso un espaciador de cemento gentamicina (Tecres® Sommacampagna VR, Italia). Tomando en cuenta el gran defecto cortical, se realizó un molde de cemento (PMMA) – gentamicina, el cual se premoldeó sobre el plástico de una jeringa urológica - una vez fraguado, es fácil de remover - (Figs. 3 y 4).



Figuras 3 y 4. Se observa el espaciador de cemento-gentamicina pre-fabricado, y la conformación del sustituto de diáfisis externa realizado con PMMA-gentamicina.

Se inició tratamiento por vía endovenosa con Ertapenem (1 gr / 24h) y Ciprofloxacino (200 mg / 12h), el Ertapenem se mantuvo por 2 semanas y el Ciprofloxacino se pasó a vía oral manteniéndolo 6 semanas, la evolución fue favorable.

A los 2 meses, la paciente presentó mejoría clínica del dolor (EVA de 9 a 7) normalización de los reactantes de fase aguda. La capacidad funcional de hombro era escasa: Constant 25, DASH 70. La paciente decidió demorar el segundo tiempo de revisión durante 6 meses (Fig. 5).

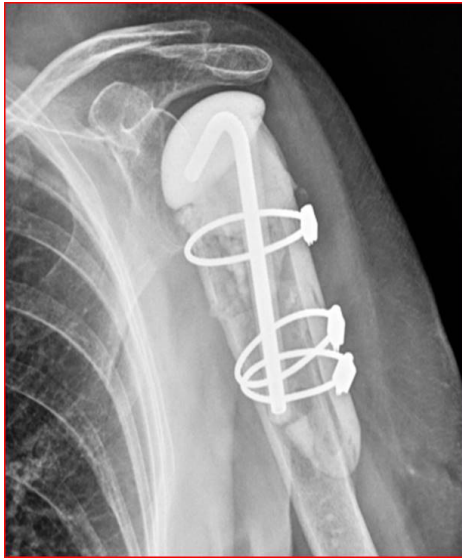

Figura 5. Imagen radiológica del montaje del espaciador cementado.

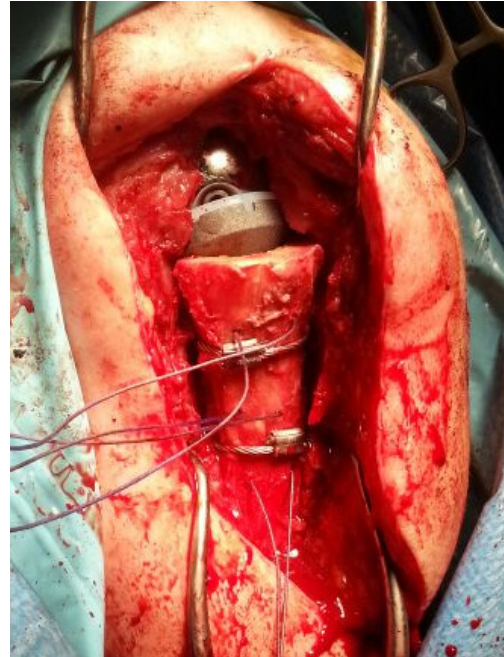


Figura 6. Montaje definitivo, se puede observar los pases de sutura a través de la cortical lateral del injerto para el reanclaje del deltoides.

Segundo tiempo: consistió en nuestro caso a la extracción del espaciador y la colocación de una prótesis inversa de hombro, tomando en cuenta la lesión del maguito de los rotadores. Para reconstruir la zona metafisodiafisaria del húmero, utilizamos aloinjerto estructural premoldeado que obtuvimos de la zona metafisodiafisaria de una tibia donante. Se procedió a realizar el montaje de la prótesis inversa (Lima-Lto. Udine. Italy). Realizado el tiempo de la glenoesfera, posteriormente se preparó el canal medular donde se realizó la prueba de la prótesis sin el aloinjerto, con el fin de preservarlo de las complicaciones. Acoplamos el aloinjerto al húmero mediante cerclajes, y por último, realizamos pases de sutura por su cortical para reinsertar el deltoides (Fig. 6).

A los 3 meses desde la cirugía, la paciente permanece con una mejoría franca del dolor (EVA de 7 a 3), los resultados de los reactantes de fase aguda permanecen normales. A los 13 meses la mejoría clínica se mantiene, dolor (EVA 3 puntos), puntuación en la escala de Constant de 39 puntos y DASH 55 puntos, la paciente presenta un rango de movilidad de: abducción 45°, antepulsión 40°, rotación interna (pulgarcito hasta) nalga, rotación externa 0° y se observa incorporación radiológica del injerto (Figs. 7, 8 y 9).

Discusión

La mayor expectativa de vida de la población mundial ha incrementado significativamente el número de implantes protésicos articulares, principalmente en países industrializados⁶. En una proyección, Kurtz y cols.⁶, calcularon que para el año 2030 la demanda anual de artroplastias de rodilla en EE.UU será de 3.48 millones/año y la de cadera será de 572.000/año. Day y cols.⁵ observaron un crecimiento similar en la deman-

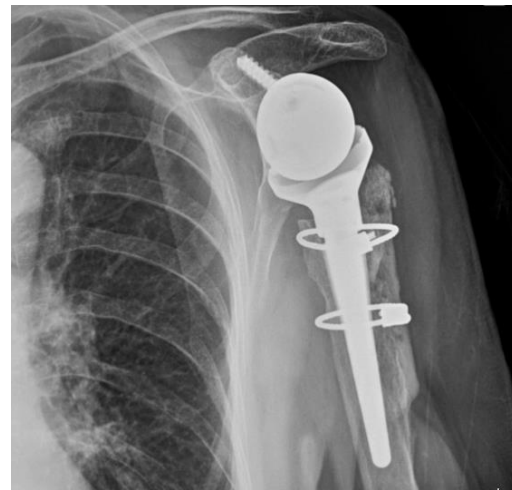
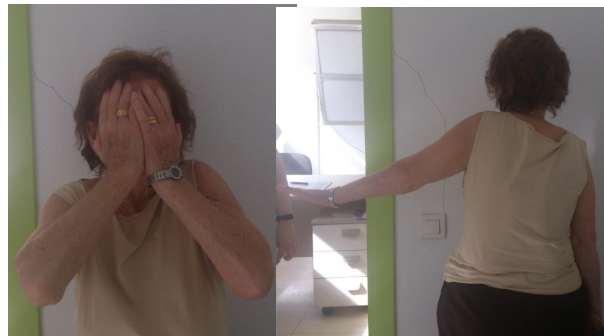
Figura 7. Incorporación radiológica del injerto.



Figuras 8 y 9. Seguimiento a 13 meses. Rango de movilidad.

da de prótesis del miembro superior, hombro y codo, y proyectaron un crecimiento de entre 192% y 332% para 2015. La infección periprotésica de hombro es una complicación devastadora^{1,9}. Los pacientes con factores de riesgo preexistente desarrollan infecciones más comúnmente¹⁰. La mayoría de las infecciones se presentan en diabéticos, lupus eritematoso sistémico, artritis reumatoide, procedimientos quirúrgicos previos y pacientes con infecciones en regiones distantes a la zona quirúrgica. Otros factores incluyen la quimioterapia, corticoterapia e infiltraciones articulares previas con corticoides^{1,11}. Algunos estudios han mostrado un aumento en la incidencia de infecciones periprotésicas de hombro indicadas en fracturas, artropatía del manguito de los rotadores u osteonecrosis; además de esto la fosa axilar incluye gran cantidad de fluidos capilares y glándulas sebáceas que favorecen el desarrollo de bacterias cercanas a la zona quirúrgica^{12,13}.

El diagnóstico de infección protésica de hombro requiere un alto índice de sospecha¹⁴. Inicialmente el diagnóstico se basa en las manifestaciones clínicas, las técnicas de imagen¹⁵⁻¹⁷ y el examen del líquido sinovial^{1,18}. El diagnóstico definitivo se establece por el aislamiento del microorganismo en el líquido sinovial o

en el tejido sinovial. El cultivo del tejido peri-implante ha demostrado una sensibilidad baja (65-94%) debido a la presencia de microorganismos con altos requerimientos, microorganismos formadores de biofilm, antibioticoterapia previa, bajo inoculo, o errores en la localización de la zona de la infección¹⁹. La sonicación del implante se ha mostrado como una técnica útil para aumentar la sensibilidad de los cultivos al liberar el biofilm, especialmente para *Propionibacterium acnes*²⁰.

Las estrategias para el tratamiento de la infección protésica de hombro están basadas en la experiencia con prótesis de cadera y rodilla: periodos prolongados de tratamiento con antibióticos, revisión en uno o dos tiempos, desbridamiento con retención de los componentes, artroplastia de resección, artrodesis y en último término la amputación. En cada caso la elección del tratamiento dependerá de la virulencia del patógeno, la sensibilidad a los antibióticos, la estabilidad del implante y el intervalo de tiempo entre la implantación y las manifestaciones clínicas.

No existen guías para el tratamiento de la infección protésica de hombro, Ghijselin y cols.⁵ mostraron una serie de 17 pacientes y formularon un algoritmo terapéutico (Fig. 10).

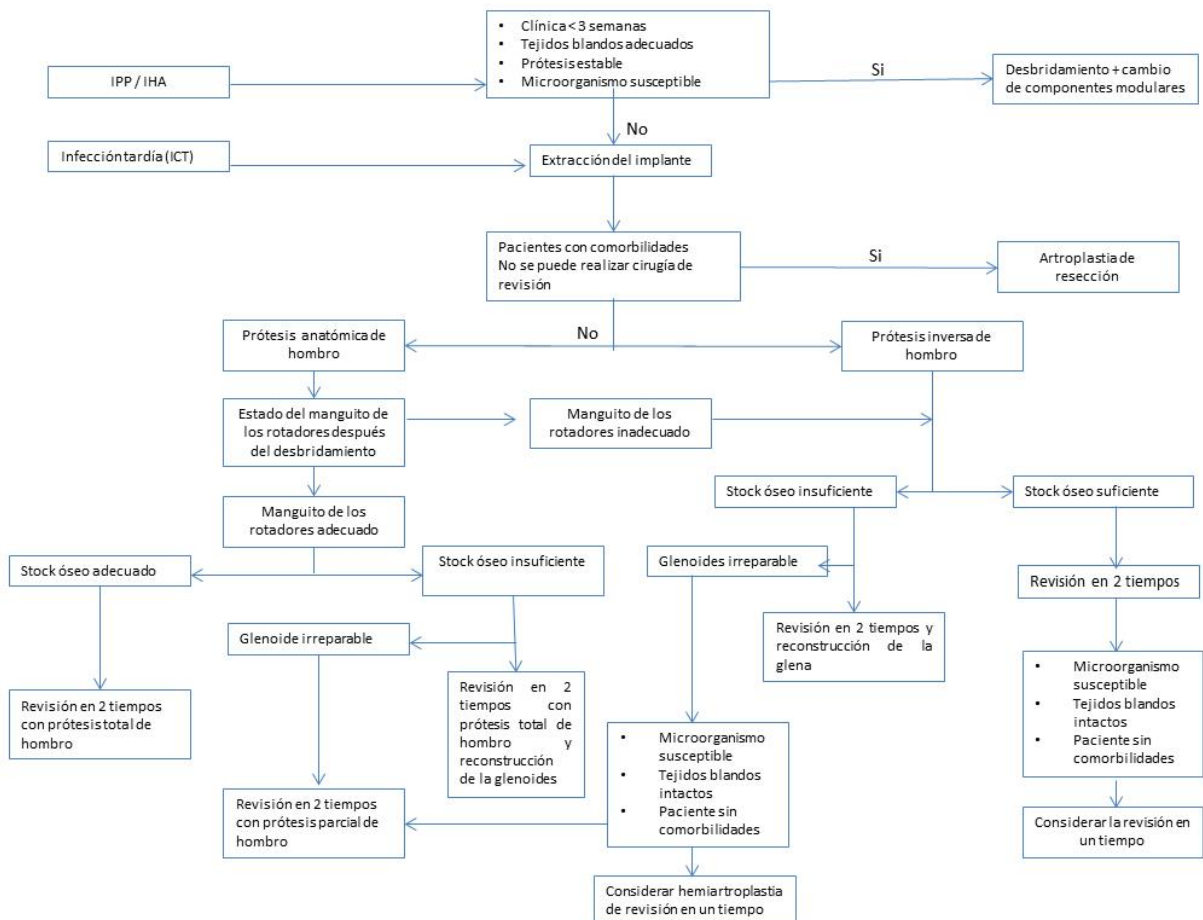


Figura 10. Algoritmo de tratamiento de infección protésica de hombro; IPP: infección protésica precoz, IHA: infección hematológica aguda (Ghijselin y cols. *Acta Orthop. Belg*; 2013)⁵.

Varios estudios han mostrado el control de la infección protésica mediante el recambio en dos tiempos^{2,4,21}. Comparativamente el recambio en uno y dos tiempos tienen altas tasas de control de la infección²¹. Sin embargo, los resultados más reproducibles se han conseguido con el recambio en dos tiempos^{1,22}. Con las características descritas en nuestra paciente y siguiendo el protocolo de Ghijselin, decidimos el recambio en dos tiempos y la colocación de una prótesis inversa de hombro. El protocolo quirúrgico del recambio en dos tiempos consiste en la extracción del implante, la colocación de un espaciador de cemento acrílico impregnado de antibióticos, seguido de la administración de antibióticos intravenosos por un periodo prolongado de tiempo, por último, la reimplantación de una nueva prótesis⁴. Los algoritmos de tratamiento publicados hasta ahora preconizan el uso de espaciadores impregnados con antibióticos junto con antibióticos intravenosos específicos para el microorganismo aislado durante seis semanas, tras resolver la infección, tanto clínica como

paraclínica, se recomienda la valoración funcional del manguito de los rotadores.

Una opción válida en los pacientes con artropatía del manguito y deltoides funcionante, es la prótesis inversa de hombro¹. La prótesis inversa de hombro permitirá mejorar la función en pacientes sometidos a desbridamiento de los tejidos peri-protésicos. Un desbridamiento agresivo de los tejidos blandos y el hueso sospechoso de infección puede llevarse a cabo con menos aprehensión de disminución de la funcionalidad cuando se prevé el implante de una prótesis inversa de hombro²²⁻²⁴.

En caso de un gran defecto óseo remanente Chacón y cols.²⁵ describen el uso de aloinjerto estructural pre-moldeado, que nosotros obtuvimos de hueso de donante.

En el caso del paciente que nos ocupa aplicando los protocolos existentes y las técnicas quirúrgicas descritas en la actualidad hemos obtenido un buen resultado ante un caso complicado.

Bibliografía

1. Franceschini V, Chillemi C. Periprosthetic Shoulder Infection. *Open Orthop J* 2013; 7:243-9.
2. Coste JS, Reig S, Trojani C, Berg M, Walch G, Boileau P. The management of infection in arthroplasty of the shoulder. *J Bone Joint Surg Br* 2004; 86:65-9.
3. Cheung EV, Sperling JW, Cofield RH. Infection associated with hematoma formation after shoulder arthroplasty. *Clin Orthop Relat Res* 2008; 466:1363-7.
4. Strickland JP, Sperling JW, Cofield RH. The results of two-stage reimplantation for infected shoulder replacement. *J Bone Joint Surg Br* 2008; 90:460-5.
5. Ghijssels S, Stuyck J, Debeer P. Surgical treatment algorithm for infected shoulder arthroplasty: A retrospective analysis of 17 cases. *Acta Orthop Belg* 2013; 79:626-35.
6. Singh JA. Epidemiology of knee and hip arthroplasty: a systematic review. *Open Orthop J* 2011; 16:80-5.
7. Kurtz S, Ong K, Lau E, Mowat F, Halpern M. Projections of primary and revision hip and knee arthroplasty in the United States from 2005 to 2030. *J Bone Joint Surg Am* 2007; 89:780-5.
8. Day JS, Lau E, Ong KL, Williams GR, Ramsey ML, Kurtz SM. Prevalence and projections of total shoulder and elbow arthroplasty in the United States to 2015. *J Shoulder Elbow Surg* 2010; 19:1115-20.
9. Cheung EV, Sperling JW, Cofield RH. Infection associated with hematoma formation after shoulder arthroplasty. *Clin Orthop Relat Res* 2008; 466:1363-7.
10. Weber P, Utschneider S, Sadoghi P, Andress HJ, Jansson V, Müller PE. Management of the infected shoulder prosthesis: a retrospective analysis and review of the literature. *Int Orthop* 2011; 35:365-73.
11. Wirth MA, Rockwood CA Jr. Complications of total shoulder replacement arthroplasty. *J Bone Joint Surg Am* 1996; 78:603-16.
12. Lee MJ, Pottinger PS, Butler-Wu S, Bumgarner RE, Russ SM, Matsen FA 3rd. Propionibacterium persists in the skin despite standard surgical preparation. *J Bone Joint Surg Am* 2014; 96:1447-50.
13. Patel A, Calfee RP, Plante M, Fischer SA, Green A. Propionibacterium acnes colonization of the human shoulder. *J Shoulder Elbow Surg* 2009; 18:897-902.
14. Osmon Dr, barbari EF, Berendt AR, Lew D, Zimmerli W, Steckenberg JM, y cols. Diagnosis and management of prosthetic joint infection: clinical practice guidelines by the Infectious Diseases Society of America. *Clin Infect Dis* 2013; 56:1-25.
15. Ariza J, Euba G, Murillo O. Infecciones relacionadas con las prótesis articulares. *Enferm Infecc Microbiol Clin* 2008; 26:380-90.
16. Zimmerli W, Trampuz A, Ochsner PE. Prosthetic-joint infections. *N Engl J Med* 2004; 351:1645-54.
17. Potter HG, Schweitzer ME, Altchek DW. Advanced imaging in orthopaedics: current pitfalls and new applications. *Instr Course Lect* 1997; 46:521-9.
18. Atkins B, Athanasou N, Deeks J, Crook D, Simpson H, Peto T, y cols. Prospective Evaluation of Criteria for Microbiological Diagnosis of Prosthetic-Joint Infection at Revision Arthroplasty. *J Clin Microbiol* 1998; 36:2932-9.
19. Spanghel MJ, Masri BA, O'Connell JX, Duncan CP. Prospective analysis of preoperative and intraoperative investigations for the diagnosis of infection at the sites of two hundred and two revision total hip arthroplasties. *J Bone Joint Surg Am* 1999; 81:672-83.
20. Portillo M, Salvadó M, Sorli L, y cols. Multiplex PCR of sonication fluid accurately differentiates between prosthetic joint infection and aseptic failure. *J Infect* 2012; 65:541-8.
21. Romano CL, Borens O, Monti L, y cols. What treatment for periprosthetic shoulder infection? Results from a multicentre retrospective series. *Int Orthop* 2012; 36:1011-7.
22. Sabesan VJ, Ho JC, Kovacevic D, Iannotti JP. Two-stage reimplantation for treating prosthetic shoulder infections. *Clin Orthop Relat Res* 2011; 469(9): 2538-43.
23. Cuff DJ, Virani NA, Levy J, Frankle MA, Derasari A, Hines B, y cols. The treatment of deep shoulder infection and glenohumeral instability with debridement, reverse shoulder arthroplasty and postoperative antibiotics. *J Bone Joint Surg Br* 2008; 90:336-42.
24. Acevedo DC, Vanbeek C, Lazarus MD, Williams GR, Abboud JA. Reverse shoulder arthroplasty for proximal humeral fractures: update on indications, technique, and results. *J Shoulder Elbow Surg* 2014; 23:279-89.
25. Chacon A, Virani N, Shannon R, Levy J, Pupello D, Frankle M. Revision Arthroplasty with Use of a reverse Shoulder Prosthesis-Allograft Composit. *J Bone Joint Surg Am* 2009; 91:119-27.