

Osteotomías distales de los metatarsianos menores realizadas por cirugía abierta vs cirugía percutánea en el tratamiento de las metatarsalgias.

I. MIRANDA ¹, A. AL RAJAB ¹, F. AL RAJAB ², E. NAVARRETE ¹, M. SÁNCHEZ ¹, V. VICENT ¹, F. J. MIRANDA ².

¹ SERVICIO DE CIRUGÍA ORTOPÉDICA Y TRAUMATOLOGÍA, HOSPITAL UNIVERSITARIO Y POLITÉCNICO LA FE. VALENCIA.

² DEPARTAMENTO DE FISIOLÓGIA, UNIVERSITAT DE VALÈNCIA. VALENCIA, ESPAÑA.

Resumen. *Objetivo.* Comparar los resultados clínicos y radiológicos de las osteotomías distales de los metatarsianos menores realizadas por cirugía abierta y por cirugía percutánea en el tratamiento de las metatarsalgias. *Material y método.* Revisión retrospectiva de 44 metatarsalgias: 22 en cada grupo. Recogida de datos epidemiológicos, clínicos y medición de parámetros radiográficos. *Resultados.* Se consiguieron modificaciones en los parámetros radiográficos con ambas técnicas, con mayor corrección con la cirugía abierta. Las fórmulas metatarsales postoperatorias continuaron siendo no armónicas en ambos grupos. Todos los pacientes mejoraron clínicamente. La cirugía abierta tuvo más complicaciones. *Conclusiones.* Los resultados clínicos y radiológicos de las osteotomías percutáneas son similares a los obtenidos por cirugía abierta, pero con menos complicaciones. La obtención de una fórmula metatarsal armónica no debería ser el objetivo principal de la cirugía de las metatarsalgias, ya que, según nuestro estudio, no es una condición indispensable para lograr un buen resultado clínico.

Lesser metatarsal distal osteotomies performed by open vs percutaneous surgery for the treatment of metatarsalgia.

Summary. *Objectives.* To compare the radiographic and functional outcomes in lesser metatarsal distal osteotomies performed by percutaneous and open surgery for the treatment of metatarsalgia. *Methods.* A retrospective medical record review of 44 cases of discharge diagnosis of metatarsalgia: 22 patients in each group. Epidemiological data, clinical data and radiological measurements were collected. *Results.* Improvement of radiological parameters were obtained with both techniques, with better correction with open than with percutaneous surgery. Postoperatively metatarsal parabola continues being nonharmonious in both groups. All patients improved in clinical assessment. Open surgery had more complications than percutaneous surgery. *Conclusions.* Clinical and radiological outcomes of lesser metatarsal distal osteotomies performed percutaneously are similar to those obtained by open surgery, but with fewer complications. To obtain a harmonic metatarsal parabola should not be the main purpose of surgery of metatarsalgia because it is not an essential condition to achieve a good clinical outcome.

Correspondencia:
Ignacio Miranda Gómez.
Servicio de Cirugía Ortopédica y Traumatología.
Hospital La Fe.
Bulevar Sur, s/n.
46026 Valencia.
España.
nachomigo@hotmail.com

Introducción

La metatarsalgia es un síntoma que consiste en dolor en la región plantar de la parte anterior del pie, en la zona de apoyo de la cabeza de los metatarsianos. Es el motivo de consulta más frecuente en la patología orto-

pédica del pie¹⁻³ e interfiere tanto en las actividades de la vida diaria como en la actividad deportiva y laboral⁴.

Encontramos numerosas clasificaciones de las metatarsalgias. En la mayoría tienen una importante participación los factores mecánicos^{1,5}.

El diagnóstico es el punto clave para el éxito terapéutico. Se basa en la exploración clínica del pie tanto en carga (mediante el podoscopio) como en descarga, y en el estudio radiológico con las proyecciones dorso-plantar y lateral en carga de ambos pies⁶. La exploración clínica permite valorar las zonas de hiperqueratosis, luxación o subluxación de las metatarsofalángicas y las características y localización del dolor. La proyección

dorso-plantar en carga puede valorar la longitud de los metatarsianos, la parábola metatarsal^{1,6-8}, los ángulos intermetatarsianos^{6,9}, la distancia de protrusión metatarsal^{7,9}, los ángulos metatarsofalángicos y observar luxaciones o fracturas⁶. La proyección lateral en carga permite medir los ángulos de declinación del primer y segundo metatarsiano así como el ángulo metatarsofalángico del 2º dedo⁶.

Solamente una vez establecido el diagnóstico etiológico correcto de la metatarsalgia, que se divide a grandes rasgos en metatarsalgias estáticas (segundo rocker) o metatarsalgias propulsivas (tercer rocker)¹, se procede a instaurar el tratamiento.

El tratamiento inicial de la inmensa mayoría de las metatarsalgias debe ser conservador^{10,11}, ya que este es eficaz en el 85% de los casos². Una vez que el tratamiento conservador ha fracasado puede plantearse un tratamiento quirúrgico^{10,11}. Se han descrito más de 20 procedimientos diferentes para el tratamiento de las metatarsalgias^{2,4,12}, aunque actualmente las osteotomías de Weil [descritas por Weil¹³ y divulgadas en Europa por Barouk¹⁴] y sus modificaciones o variantes -incluida la percutánea- son el procedimiento más utilizado por la mayoría de cirujanos ortopédicos, obteniéndose buenos resultados en el 80-90% de los pacientes^{2,10,15-18}. Se ha demostrado que la osteotomía de Weil y sus diferentes modificaciones^{4,19-22} tienen más estabilidad que otras osteotomías metatarsales, debido a su amplia superficie de contacto y además, permiten tanto acortar como elevar las cabezas de los metatarsianos. Se ha discutido si estas osteotomías deben ser fijadas o no^{2,23}, y qué elementos de osteosíntesis utilizar (tornillos reabsorbibles o no, agujas Kirschner, etc.)^{4,12,24}, aunque los diferentes estudios publicados no son concluyentes.

Aunque los resultados de las osteotomías de Weil en sus diferentes versiones son satisfactorios^{2,10,15,17}, se han descrito diversas complicaciones: algunas que se producen en ambas técnicas, como la sobrecorrección o hipocorrección, que pueden generar metatarsalgia de transferencia^{11,23,25}, rigidez metatarsofalángica^{11,16,17,26} consolidaciones viciosas o pseudoartrosis²⁷ y dedos flotantes^{17,28}; otras complicaciones propias de la cirugía abierta, como la intolerancia o movilización del material de osteosíntesis¹⁶ y la infección o dehiscencia de la herida quirúrgica; y otras complicaciones más frecuentes en la cirugía percutánea como la necrosis o quemadura de la piel (por contacto con la fresa) y edema prolongado del antepié^{11,29}. La osteotomía de Weil abierta permite una visualización directa y por tanto, al menos teóricamente, una mayor precisión en la corrección, mientras que en la percutánea la corrección se basa en el ascenso de la cabeza que se produce con la carga inmediata. La osteotomía percutánea tiene un abordaje menos agresivo y deja menos cicatriz. Sólo hemos encontrado un trabajo publicado que comparen las osteotomías de Weil abiertas y percutáneas¹¹.

El objetivo del presente estudio fue comparar los resultados clínicos y radiológicos de las osteotomías distales de los metatarsianos menores (tipo Weil) realizadas por cirugía abierta y por cirugía percutánea en el tratamiento de las metatarsalgias.

Material y método

Se realizó una revisión retrospectiva de 44 pacientes con metatarsalgia tratados en la Unidad de Pie y Tobillo de nuestro hospital. Las osteotomías de Weil fueron realizadas mediante cirugía abierta en 22 pacientes y mediante cirugía percutánea en los 22 restantes. Todos los casos fueron intervenidos entre junio de 2011 y diciembre de 2013, con un tiempo mínimo de seguimiento de 6 meses.

Osteotomías de Weil abiertas

Se realizó un procedimiento estándar en todos los casos^{2,13-17}. El paciente se coloca en decúbito supino, bajo anestesia locorregional y manguito de isquemia en tobillo. Se realiza una incisión transversal dorsal y osteotomías con doble o triple corte²⁰, según fuera necesario. Una vez colocada la cabeza del metatarsiano en la posición deseada (según planificación preoperatoria siguiendo la fórmula de Maestro) realizamos la osteosíntesis mediante tornillos de Weil. A los pacientes se les coloca un vendaje corrector y un zapato postquirúrgico plano (4 semanas) y se autoriza la carga inmediata.

Osteotomías tipo Weil percutáneas

Se realizó un procedimiento estándar en todos los casos^{18,29,30}. El paciente se coloca en decúbito supino bajo anestesia locorregional. Se realizan las osteotomías con control de fluoroscopia. En el postoperatorio se coloca un vendaje corrector y un zapato postquirúrgico plano (4 semanas) y se autoriza la carga.

Evaluación radiológica

Los datos se obtuvieron de la historia clínica radiográfica de los pacientes. Todas las mediciones se realizaron sobre las radiografías dorso-plantares en carga realizadas previas a la cirugía y en el control postoperatorio (12-20 semanas), utilizando el programa informático IMPAX 6.4.0.4551 (Agfa HealthCare Corporation, Greenville, South Carolina, USA).

Para calcular la fórmula metatarsal⁸ se midieron las distancias M1-M2, M2-M3, M3-M4 y M4-M5 sobre la radiografía dorsoplantar del pie⁸. Se ha descrito que la reproducibilidad intra-observador (0,1 a 0,2 mm) y la inter-observador (0,1-0,5 mm) son excelentes⁸.

La fórmula de Lelievre normal (1<2>3>4>5) viene cuantificada por los siguientes valores⁸:

- M2: 3,37 mm ± 0,96 más largo que M3.
- M3: 6,54 mm ± 1,03 más largo que M4.
- M4: 12 mm ± 1,91 más largo que M5.

Maestro y cols. (2003)⁸ describen como pie armónico o normal aquel que tiene una progresión de 2 en los metatarsianos menores (Ej: M2-M3=3; M3-M4= 6; M4-M5=12 ó 3,5; 7; 14, etc.) con una variabilidad de ±1

mm para los dos primeros criterios y de ± 2 mm para el tercer criterio.

Evaluación clínica

Los datos se obtuvieron de las historias clínicas del hospital. La evaluación clínica incluyó la inspección en carga y en descarga, palpación de los pies, y la observación de la huella plantar en el podoscopio. Postoperatoriamente también se recogieron las complicaciones surgidas y la valoración funcional y del dolor del paciente. Para comparar los pacientes, se agruparon siguiendo una escala de valoración subjetiva en aquellos que presentaron “gran mejoría”, “mejoría parcial” y “no mejoría”.

Análisis estadístico

Con los valores obtenidos para cada parámetro estudiado, se calculó la media aritmética y el error estándar de la media (EEM) de los sujetos pertenecientes a cada grupo. La comparación de los valores obtenidos para los diferentes parámetros estudiados entre el grupo de los sujetos de osteotomías de Weil abiertas y el grupo de los sujetos de osteotomías de Weil percutáneas se realizó con el test de la t de Student con dos colas (variables cuantitativas) o con la Chi cuadrado (variables cualitativas). La comparación de los valores obtenidos para los parámetros antes y después de la cirugía dentro de cada grupo se realizó mediante la t de Student para datos apareados.

Resultados

Se han analizado 44 casos de pacientes con metatarsalgia, 6 hombres (13,6%) y 38 mujeres (86,4%). La edad media de los pacientes fue de 60 ± 2 (rango: 15–80) años. Del número total de casos, 22 pacientes (18 mujeres) fueron tratados mediante osteotomías de Weil percutáneas y otros 22 pacientes (20 mujeres) fueron tratados mediante osteotomías de Weil abiertas, sin diferencias estadísticamente significativas en la edad entre los dos grupos (58 ± 3 y 63 ± 1 años en los grupos percutánea y abierta, respectivamente). Se intervinieron 24 pies derechos (54,5%) y 20 pies izquierdos (45,5%), con una distribución igual en los dos grupos.

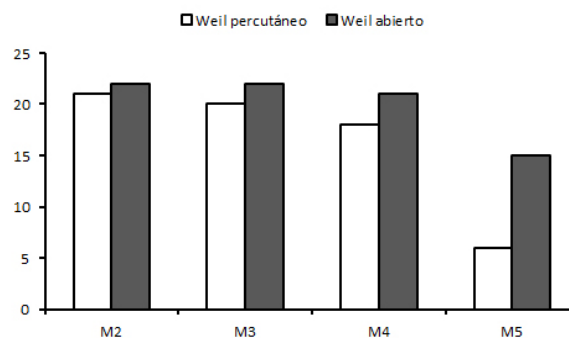


Figura 1. Distribución de los metatarsianos intervenidos mediante osteotomías de Weil abiertas y osteotomías de Weil percutáneas.

Se realizaron osteotomías de Weil en los metatarsianos menores, como mínimo en 2 metatarsianos (en la mayoría se realizó al menos osteotomía de M2 y M3) en cada paciente (Fig. 1) y se realizó algún procedimiento sobre el primer radio en 13 pacientes (59,1%) (bunietomía, a la que se añadió en algunos casos osteotomía de Akin y/u osteotomía de Chevron) del grupo de los pacientes tratados con osteotomías de Weil percutáneas y en 17 pacientes (77,3%) (bunietomía, a la que se añadió en muchos casos osteotomía de Akin acompañada de osteotomía de Chevron u osteotomía de SCARF) tratados con osteotomías de Weil abiertas.

Análisis de las imágenes radiológicas

Los valores para la fórmula metatarsal (M1-M2, M2-M3, M3-M4 y M4-M5) previa al tratamiento fueron similares en ambos grupos, no evidenciándose diferencias estadísticamente significativas (Tabla I). Ninguna de las fórmulas prequirúrgicas cumplió los criterios de la fórmula metatarsal ideal⁸ ni estuvo dentro de los parámetros de normalidad según la fórmula de Lelievre⁸. Al comparar las radiografías iniciales con las postquirúrgicas encontramos que las osteotomías de Weil percutáneas modificaron de forma estadísticamente significativa las distancias M1-M2 y M4-M5 (Tabla I) y las osteotomías de Weil abiertas modificaron de forma estadísticamente significativa las distancias M1-M2, M2-M3 y M4-M5 (Tabla I).

Tabla I. Valores de la fórmula de Maestro prequirúrgicos y postquirúrgicos.

	Osteotomías Weil percutáneas		Osteotomías Weil abiertas	
	Pre-quirúrgico	Post-quirúrgico	Pre-quirúrgico	Post-quirúrgico
M1-M2	$-3,06 \pm 0,76$	$-1 \pm 0,93^{**}$	$-2,74 \pm 0,78$	$3,47 \pm 0,66^{**}$
M2-M3	$5,43 \pm 0,38$	$5,27 \pm 0,55$	$5,82 \pm 0,47$	$7,54 \pm 0,57^{**}$
M3-M4	$9,08 \pm 0,46$	$8,68 \pm 0,54$	$9,47 \pm 0,51$	$9,08 \pm 0,76$
M4-M5	$13,62 \pm 0,51$	$10,73 \pm 0,54^{**}$	$13,17 \pm 0,73$	$10,87 \pm 0,62^{**}$

** Significativamente diferente respecto de su correspondiente valor prequirúrgico, $p < 0,01$.

Solo un paciente del grupo de cirugía abierta (2,3%) cumplió los criterios de la fórmula metatarsal ideal⁸ en las mediciones postquirúrgicas.

Cuando comparamos las diferencias en la variación de los valores entre la cirugía percutánea y la abierta, ambas técnicas variaron el índice M1-M2, acortando comparativamente el 2º radio. En el caso de la cirugía abierta, esta modificación fue significativamente mayor a la lograda con cirugía percutánea y además convirtió el índice en positivo (M1 mayor que M2). Así mismo se observaron diferencias estadísticamente significativas en el valor M2-M3, ya que la cirugía percutánea aumentó este valor, mientras que la cirugía abierta lo disminuyó, sin cambios estadísticamente significativos en las modificaciones de los valores M3-M4 y M4-M5 (Tabla II).

Análisis de los resultados clínicos

El resultado funcional y del dolor en los pacientes de los dos grupos fue similar, sin diferencias estadísticamente significativas entre ambos grupos. Todos los pacientes mejoraron. En el grupo tratado mediante osteotomías de Weil percutáneas se produjo una gran mejoría en el 76,2% de los pacientes y una mejoría parcial en el 23,8% de los pacientes; en el grupo de los pacientes tratados mediante osteotomías de Weil abiertas, se observó una gran mejoría en el 72,7% de los pacientes y una mejoría parcial en el 27,3% de los pacientes. Sólo dos de los pacientes (uno de cada grupo) necesitaron reintervención por recidiva de la metatarsalgia.

En los dos grupos estudiados se produjeron complicaciones leves (Tabla III). Si bien el número de complicaciones fue menor en una cirugía que en la otra (5 complicaciones en el grupo de cirugía percutánea -22,73%- y 11 complicaciones en el grupo de cirugía abierta -50%-, Tabla III), esta diferencia no alcanza una significatividad estadística ($p=0.058$).

Discusión

La mayoría de los cirujanos ortopédicos dedicados a la cirugía del pie (incluyendo a los de nuestro servicio) comenzaron utilizando la cirugía percutánea en los casos de metatarsalgia más leves (sin un gran desbalance en la fórmula metatarsal), recurriendo a la cirugía abierta en los casos más complejos (con luxación de las articulaciones metatarsofalángicas o con necesidad de grandes acortamientos)¹¹. Pensamos que, con el paso del tiempo, las indicaciones de la cirugía percutánea en los metatarsianos menores se han ido ampliando e incluso actualmente se combina con la cirugía abierta en el primer radio ya que los resultados clínicos y funcionales son buenos^{28,31} y las complicaciones son menores¹¹ que con la cirugía abierta.

Los valores para la fórmula metatarsal (M1-M2, M2-M3, M3-M4 y M4-M5) previos a la cirugía de nuestros pacientes de ambos grupos fueron todos anormales⁸ y sin diferencias estadísticamente significativas entre ambos grupos. Como se muestra en la Tabla I, sí hubo

Tabla II. Variación de los valores de la fórmula de Maestro tras la cirugía.

	Osteotomías de Weil percutáneas	Osteotomías de Weil abiertas
M1-M2	-2,06 ± 0,67	-6,20 ± 0,81**
M2-M3	0,16 ± 0,41	-1,72 ± 0,54**
M3-M4	0,40 ± 0,56	0,39 ± 0,52
M4-M5	2,90 ± 0,46	2,3 ± 0,7

** Significativamente diferente, $p < 0,01$.

Tabla III. Complicaciones.

Osteotomías de Weil percutáneas		Osteotomías de Weil abiertas	
Retraso consolidación	1	Dedos flotantes	1
Necrosis de la piel	1	Infección de la herida	1
Dolor articulación MTF	1	Dehiscencia de la herida	2
Persistencia del edema	1	Fractura estrés 1er MTT	1
Rigidez articulación MTF	1	Necrosis de la herida	2
		Dolor plantar	1
		Caída cabeza 3er MTT	1
		Hipoestesia	1
		Hematoma subcutáneo	1

MTT: metatarsiano; MTF: metatarsofalángica

diferencias estadísticamente significativas entre los valores preoperatorios y postoperatorios; sin embargo, radiológicamente estos pies siguieron teniendo una fórmula metatarsal anormal después de la cirugía⁸. Los valores para la fórmula obtenidos en el grupo de cirugía percutánea son similares a los obtenidos en otras series^{11,18}. A diferencia de lo observado en otros estudios¹¹ los valores para la parábola metatarsal obtenidos en el grupo de cirugía abierta tampoco entran dentro de una fórmula armónica⁸, pero se acercan a lo observado por otros autores, que recogen un porcentaje bajo de parábolas metatarsales armónicas^{32,33}. La comparación de los diferentes valores de la fórmula metatarsal postoperatoria (M1-M2, M2-M3, M3-M4 y M4-M5) para los dos grupos sí que mostró diferencias estadísticamente significativas en los valores M1-M2 y

M2-M3, aunque estas diferencias estadísticas carecen de relevancia clínica, siendo además ambos valores medios igualmente anormales.

Pese a estos resultados radiológicos aparentemente malos en los dos grupos de nuestra serie, y tal como ha sido descrito en otros estudios^{32,33}, los resultados clínicos (funcionales y de dolor) fueron buenos en ambos grupos. Todos los pacientes mejoraron después de la cirugía, sin diferencias significativas entre ambos grupos, consiguiendo gran mejoría el 76,2% de los pacientes intervenidos de forma percutánea y el 72,7% de los pacientes a los que se les realizó las osteotomías de Weil abiertas; estos resultados son iguales o mejores a los obtenidos en otras series^{2,4,11,15,16}.

En el presente estudio, aunque sin alcanzar una diferencia estadísticamente significativa, el número de complicaciones fue menor en el grupo de cirugía percutánea que en el de cirugía abierta (22,73% frente a un 50% en cirugía abierta) y es igual o menor a lo observado en otros estudios¹⁷. Nuestra tasa de reintervención fue muy reducida (4,5%), mucho menor a lo observado en otras series, que se sitúa entre el 18 y el 39%². Hubo un caso de edema prolongado (más de 3 meses) y otro de retraso de consolidación en el grupo de cirugía percutánea, mientras que en el grupo de cirugía abierta estas complicaciones no aparecieron. En el grupo de cirugía abierta se presentaron un mayor número de complicaciones relacionadas con la herida (6 casos en el grupo de cirugía abierta por 1 caso en el grupo de cirugía percutánea) (Tabla III). No fue necesario retirar el material de osteosíntesis en ninguno de nuestros pacientes del grupo de cirugía abierta, que es una de las complicaciones descritas en otras series de osteotomías de Weil abiertas¹⁶. Otras complicaciones descritas con una frecuencia relativamente elevada, como la rigidez (8,3-27%)^{4,15-17} o dedos flotantes (12-42%)^{2,17,18}, han aparecido en nuestra serie de forma

anecdótica (2,3%), con un solo caso de rigidez en el grupo de cirugía percutánea y un solo caso de dedos flotantes en el grupo de cirugía abierta.

Estos resultados clínicos y radiológicos sugieren que, aunque hay que tener en cuenta la fórmula metatarsal y las radiografías preoperatorias y hacer una correcta planificación quirúrgica, al contrario de lo planteado en otros trabajos^{8,25}, el conseguir una fórmula metatarsal armónica perfecta no debería ser el objetivo principal de la cirugía, ya que no es condición indispensable para obtener unos resultados clínicos buenos^{32,33}. Además, en nuestra serie, la osteotomía de Weil realizada por cirugía abierta no asegura una fórmula metatarsal armónica (a pesar de tener una visión directa de la corrección).

Este trabajo presenta las limitaciones propias de un estudio retrospectivo (sobre todo a nivel de los datos de la evaluación clínica, ya que sólo se dispone de lo recogido en la historia clínica), siendo además una serie con un número relativamente reducido de pacientes. Serían necesarios nuevos estudios prospectivos y aleatorizados y con un número más elevado de pacientes para confirmar los resultados que aporta este trabajo.

Conclusiones

1. En el tratamiento quirúrgico de las metatarsalgias, los resultados clínicos y radiológicos de las osteotomías distales de los metatarsianos menores (tipo Weil) percutáneas son similares a los obtenidos por cirugía abierta, pero con un menor número de complicaciones.
2. La obtención de una fórmula metatarsal armónica (según la fórmula de Maestro) no debería ser el objetivo principal de la cirugía de las metatarsalgias, ya que, según nuestro estudio, no es una condición indispensable para lograr un buen resultado clínico.

Bibliografía

1. Maceira E. Aproximación al estudio del paciente con metatarsalgia. *Rev pie y tobillo* 2003; 2:14-29.
2. García-Fernández D, Gil-Garay E, Lora-Pablos D, De-la-Cruz-Bértolo J, Llanos-Alcázar LF. Comparative study of the Weil osteotomy with and without fixation. *Foot Ankle Surg* 2011; 17:103-7.
3. Highlander P, VonHerbulis E, Gonzalez A, Britt J, Buchman J. Complications of the Weil osteotomy. *Foot Ankle Spec*. 2011; 4:165-70.
4. Beech I, Rees S, Tagoe M. A retrospective review of the weil metatarsal osteotomy for lesser metatarsal deformities: an intermediate follow-up analysis. *J Foot Ankle Surg* 2005; 44:358-64.
5. Viladot A. *Patología del antepié*. 3ª edición. Ediciones Toray, Barcelona, 1981.
6. Klein EE, Weil L Jr, Weil LS Sr, Knight J. The underlying osseous deformity in plantar plate tears: a radiographic analysis. *Foot Ankle Spec* 2013; 6:108-18.
7. Hardy RH, Clapham JC. Observations on hallux valgus; based on a controlled series. *J Bone Joint Surg Br* 1951; 33:376-91.
8. Maestro M, Besse JL, Ragusa M, Berthonnaud E. Forefoot morphotype study and planning method for forefoot osteotomy. *Foot Ankle Clin* 2003; 8:695-710.
9. Kaz AJ, Coughlin MJ. Crossover second toe: demographics, etiology, and radiographic assessment. *Foot Ankle Int* 2007; 28:1223-37.
10. Sharma DK, Roy N, Shenolikar A. Weil Osteotomy of lesser metatarsals for metatarsalgia: A clinical and radiological follow-up. *The Foot* 2005; 15:202-5.
11. Henry J, Besse JL, Fessy MH; AFCP. Distal osteotomy of the lateral metatarsals: a series of 72 cases comparing the Weil osteotomy and the DMMO percutaneous osteotomy. *Orthop Traumatol Surg Res* 2011;97S:S57-65.
12. Jex CT, Wan CJ, Rundell S, Haut RC, MacDonald B, Wertheimer SJ. Analysis of three types of fixation of the Weil osteotomy. *J Foot Ankle Surg* 2006; 45:13-9.
13. Weil LS. Head-neck oblique osteotomy. En: *Techniques of osteotomies on the forefoot*. Int Monograp Journees de Bordeaux; 1994:20-2.
14. Barouk LS. Weil's metatarsal osteotomy in the treatment of metatarsalgia. *Orthopade* 1996; 25:338-44.
15. Hofstaetter SG, Hofstaetter JG, Petroutsas JA, Gruber F, Ritschl P, Trnka HJ. The Weil osteotomy: a seven-year follow-up. *J Bone Joint Surg Br* 2005; 87:1507-11.
16. Ruiz Ibán MA, de Antonio Fernández M, Galeote Rivas A, de Frías González M. La osteotomía de Weil en el tratamiento de las metatarsalgias de los radios centrales. *Rev Ortop Traumatol* 2006; 50:30-7.
17. Khurana A, Kadamabande S, James S, Tanaka H, Hariharan K. Weil osteotomy: assessment of medium term results and predictive factors in recurrent metatarsalgia. *Foot Ankle Surg* 2011; 17:150-7.
18. Salinas Gilabert JE, Lajara Marco F, Ruiz Herrera M. La osteotomía distal percutánea en el tratamiento de la metatarsalgia de los radios menores. *Rev Esp Cir Ortop Traumatol* 2009; 53:192-7.
19. Melamed E, Schon L, Myerson M, Parks BG. Two modifications of the Weil osteotomy: Analysis on sawbone models. *Foot Ankle Int* 2002; 23:400-5.
20. Maceira E. Osteotomía cervicocapital triple. En: Nuñez.Samper M, Llanos-Alcázar LF, Viladot-Pericé R, editores. *Técnicas quirúrgicas en cirugía del pie*. Barcelona: Masson; 2003. p. 164-6.
21. Lau JT, Stamatis ED, Parks BG, Schon LC. Modifications of the Weil osteotomy have no effect on plantar pressure. *Clin Orthop Relat Res* 2004; 4:194-8.
22. Garg R, Thordarson DB, Schrupf M, Castaneda D. Sliding oblique versus segmental resection osteotomies for lesser metatarsophalangeal joint pathology. *Foot Ankle Int* 2008;29:1009-14.
23. García-Fernández D, Larrainzar-Garijo R, Llanos-Alcázar LF. Estudio comparativo de la osteotomía de Weil abierta: ¿es necesaria siempre la fijación? *Rev Ortop Traumatol* 2006; 50:292-7.
24. Rabenhorst BM, Smith MP, James CR, Grimes JS. Biomechanical comparison of lag screw versus self-drilling screw fixation of oblique metatarsal osteotomy. *Foot Ankle Int* 2011; 32:811-7.
25. Míguas A, Slullitel G, Carrasco M, Soletano P, Facundo B. Osteotomía de Weil: precisión y eficacia de la planificación preoperatoria. *Tobillo y pie*. 2009; 1:13-6.
26. Maceira E, Fariñas F, Tena J, Escobar R, Baltés JL. Análisis de la rigidez metatarso-falángica en las osteotomías de Weil. *Rev Med Cir Pie* 1998; 12:35-40.
27. Muñoz-García N, Tomé-Bermejo F, Herrera-Molpeceres JA. Pseudoartrosis tras osteotomía distal percutánea de los radios menores. *Rev Esp Cir Ortop Traumatol* 2011; 55:31-4.
28. Míguas A, Slullitel G, Bilbao F, Carrasco M, Solari G. Floating-toe deformity as a complication of the Weil osteotomy. *Foot Ankle Int* 2004; 25:609-13.
29. Bauer T. Percutaneous forefoot surgery. *Orthop Traumatol Surg Res* 2014; 100(1 Suppl):S191-204.
30. De Prado M. Metatarsalgias. En: De Prado M, Ripoll PL, Golanó P, editores. *Cirugía percutánea del pie*. Barcelona: Masson SA; 2003. p. 167-74.
31. Lui TH. Percutaneous dorsal closing wedge osteotomy of the metatarsal neck in management of metatarsalgia. *Foot (Edinb)* 2014; 24: 180-5.
32. Bhutta MA, Chauhan D, Zubairy AI, Barrie J. Second metatarsophalangeal joint instability and second metatarsal length association depends on the method of measurement. *Foot Ankle Int*. 2010; 31:486-91.
33. Devos Bevernage B, Leemrijse T. Predictive value of radiographic measurements compared to clinical examination in the preoperative planning for a Weil osteotomy. *Foot Ankle Int* 2008; 29:142-9.