

# Métodos no radiológicos para la valoración de las deformidades del raquis.

L. PINO ALMERO <sup>1</sup>, M.F. MÍNGUEZ REY <sup>1-2</sup>, R.M. CIBRIÁN ORTIZ DE ANDA <sup>3</sup>, M.R. SALVADOR PALMER <sup>3</sup>, F. GOMAR SANCHO <sup>1-2</sup>.

<sup>1</sup> SERVICIO DE CIRUGÍA ORTOPÉDICA Y TRAUMATOLOGÍA. HOSPITAL CLÍNICO UNIVERSITARIO DE VALENCIA. <sup>2</sup> DEPARTAMENTO DE CIRUGÍA. FACULTAD DE MEDICINA Y ODONTOLOGÍA. UNIVERSIDAD DE VALENCIA. <sup>3</sup> UNIDAD DE BIOFÍSICA. DEPARTAMENTO DE FISIOLÓGIA. FACULTAD DE MEDICINA Y ODONTOLOGÍA. UNIVERSIDAD DE VALENCIA.

**Resumen.** La escoliosis y otras deformidades de la columna vertebral clásicamente son evaluadas para su diagnóstico y seguimiento mediante métodos radiográficos. El problema radica en los efectos nocivos de dosis repetidas de radiación ionizante en los pacientes en crecimiento, así como en el hecho de que el método de Cobb radiográfico no caracteriza por sí solo la deformidad vertebral, ya que depende de otros factores. Se presenta una revisión actualizada sobre nuevas técnicas no invasivas que han surgido a lo largo de los últimos veinte años para la evaluación de las deformidades vertebrales con el objetivo de complementar y sustituir, al menos parcialmente, los estudios radiográficos.

## No radiation methods for assessment of spine deformities.

**Summary.** Scoliosis and other deformities of spine are typically evaluated for diagnosis and follow-through with radiographic methods. The problem lies in the deleterious effects of repeated doses of ionizing radiation in patients on growth and in the fact that radiographic Cobb method can't characterize alone the spinal deformity, as it depends on other factors. An update on new non-invasive techniques that have emerged over the last twenty years for the assessment of vertebral deformities in order to complement and, at least partially, to replace radiographic studies is presented.

---

Correspondencia:  
Laura Pino Almero  
Servicio COT  
Hospital Clínico Universitario de Valencia.  
Av. Blasco Ibáñez nº 17.  
46010 Valencia.  
España.  
laupialm@yahoo.es

### Introducción

La radiografía de raquis completo sigue siendo en el momento actual la prueba *gold standard* en el diagnóstico de las deformidades del raquis en pacientes en crecimiento, pero tiene los inconvenientes de los posibles efectos nocivos de la radiación ionizante en dosis repetidas en los niños. Por ello, en las tres últimas décadas se han realizado grandes esfuerzos por desarrollar otros métodos no invasivos, no basados en radiación ionizante, que sean útiles en el diagnóstico y seguimiento de estos pacientes.

En este sentido, una de las líneas de investigación se ha dirigido al desarrollo de equipos y software para la determinación de medidas de superficie de la espalda, como es el caso de la topografía de superficie de la espalda.

La SOSORT<sup>1</sup> (*Society on Scoliosis Orthopaedic and Rehabilitation Treatment*), en su propuesta para la eva-

luación de la morfología de la columna y el tronco en la escoliosis idiopática y otras deformidades espinales, incluye la **topografía de superficie de la espalda** como una prueba complementaria más. Considera que el análisis de la superficie del tronco puede ayudar a documentar la asimetría de la espalda asociada con la escoliosis, así como la mejoría externa obtenida tras las intervenciones quirúrgicas o tras tratamientos ortopédicos con corsé, y constituye una herramienta objetiva de ayuda para la evaluación de estas deformidades. De hecho, la prueba que se utiliza actualmente en el cribado de la escoliosis, el test de Adams, no es más que una medida de la deformidad externa de la superficie del tronco y de la espalda.

### Inconvenientes de la radiografía como prueba diagnóstica en las deformidades de la columna vertebral

La utilización de la radiografía de raquis completo en la evaluación de la escoliosis idiopática y otras deformidades de la columna vertebral tiene dos inconvenientes fundamentales:

**a) La radiación ionizante en dosis repetidas en pacientes en crecimiento implica graves riesgos para la salud:**

Los pacientes con escoliosis son sometidos a una media de 25 radiografías en su seguimiento, con una media de exposición a la radiación de 10.8 cGy<sup>2</sup>. Esto implica altos riesgos de leucemia (0.8%), cáncer de mama (2.1%) o defectos hereditarios (3%)<sup>3</sup>.

El grave riesgo que supone la exposición repetida a radiaciones ionizantes en un paciente en crecimiento ha sido demostrado en diversos estudios, como el de Levy<sup>4</sup>, que concluye que las mujeres tratadas por escoliosis tienen 1-2% mayor riesgo de cáncer. Doody<sup>2</sup> demostró una mortalidad dos veces mayor que en la población general en una muestra de 5.573 mujeres. Ronckers<sup>5</sup> considera que el riesgo de cáncer de mama en pacientes expuestos a radiación ionizante es cuatro veces mayor.

Dados los riesgos que implica la radiación ionizante en áreas como las gónadas donde incrementa la tasa de mutación, y en otros órganos sensibles como las mamas, la glándula tiroides y la médula ósea, donde la radiación repetida es acumulativa, es de vital importancia, tanto en la evaluación inicial como en los exámenes de seguimiento de los pacientes con escoliosis y otras deformidades de la columna, reducir al mínimo posible esta radiación realizando la menor cantidad de radiografías posibles y suplirlas por un buen examen clínico; además se aplicarán técnicas que minimicen la radiación, como:

- Películas de alta velocidad.
- Pantallas intensificadoras.
- Rayos C colimados para incluir solo el cuerpo.
- Mallas antidispersoras.
- Filtros de rayos de aluminio.
- Protección apropiada de las gónadas.
- Proyección antero-posterior en lugar de postero-anterior.

#### **b) La radiografía no caracteriza completamente la deformidad tridimensional de la columna vertebral:**

Actualmente cada vez se da mayor importancia a la mejoría de la asimetría de la forma externa del tronco en el tratamiento de la escoliosis, puesto que dicha asimetría es la que el paciente y sus padres perciben y valoran fundamentalmente, y no la radiografía en sí misma.

La apariencia externa del tronco en un paciente con escoliosis no depende solamente de la magnitud del ángulo de Cobb, sino del balance del tronco frontal, la posible hipocifosis o hipercifosis torácica asociada, la deformidad de la caja torácica frontal, la giba costal, la asimetría de la cintura y la rotación del tronco.

Todo esto implica que, tanto la deformidad clínica como el ángulo radiológico, deben ser considerados en la evaluación, tratamiento y seguimiento de la escoliosis.

La sociedad científica SOSORT considera que el ángulo de Cobb medido en una radiografía de raquis completo

no puede cuantificar por sí solo la deformidad completa de la escoliosis<sup>1</sup>. Autores como Kotwicki<sup>6</sup> afirman que los parámetros de superficie no se corresponden con los radiológicos, ya que cada método se centra en diferentes aspectos de la deformidad; este autor considera que la topografía de superficie ofrece una perspectiva más completa de la deformidad de la superficie de la espalda. En su trabajo compara 24 pacientes de sexo femenino con escoliosis idiopática en tratamiento con corsé con otras 26 escolióticas no tratadas, con patrones de curva similares y ángulo de Cobb medio de 33° en ambos grupos, demostrando que existe una discrepancia entre la imagen de la superficie del tronco y de la espalda y la curvatura medida radiográficamente, debido al efecto corrector producido por la ortesis; concluye que, a pesar de presentar el mismo ángulo de Cobb, habían diferencias importantes en los parámetros clínicos entre los pacientes con corsé y sin corsé, con menor deformidad clínica en el grupo con corsé. Bunnell<sup>7</sup>, por su parte, considera que aunque existe una correlación significativa entre la deformidad clínica externa y las medidas radiográficas, la desviación estándar es elevada.

#### **La topografía de superficie de la espalda como prueba complementaria en las deformidades vertebrales**

En los últimos años se han desarrollado una serie de técnicas ópticas e inocuas, que no utilizan radiación ionizante, para valorar la morfología externa de la espalda.

Dentro de estas técnicas se encuentra la topografía de superficie de la espalda. Aunque surgieron como un intento inicial de sustituir el ángulo de Cobb, la topografía de superficie y el ángulo de Cobb radiográfico no valoran el mismo aspecto de la deformidad. Esto es debido a que la topografía de superficie se centra más en la forma externa de la deformidad y, como demostraron Thulborne y Gillespie<sup>8</sup>, la giba costal no siempre sigue las variaciones del ángulo de Cobb.

La base física general de estas técnicas consiste en que cuando se proyectan patrones de hileras de luz paralelas o una trama en rejilla sobre un objeto tridimensional, éstos se distorsionan por la forma del objeto. Esta distorsión contiene información sobre la altura de los puntos de la superficie del objeto. Cuando se recoge la imagen formada por las líneas de luz sobre la espalda del paciente, la localización de los píxeles del objeto con un software adecuado, permite reconstruir la forma de la espalda.

Dentro de este tipo de técnicas no invasivas son dignas de mención las siguientes:

##### **a) Topografía de Moiré:**

Desde 1970, el fenómeno Moiré<sup>9</sup> ha sido empleado como un método diagnóstico clínico en el análisis topográfico del cuerpo humano. Desde entonces, se ha producido una auténtica evolución en el método de la

topografía de Moiré, que refleja el esfuerzo por mejorar su precisión, así como facilitar la interpretación de los topogramas utilizando un software específico<sup>10</sup>. Japón es el país más avanzado en términos de aplicación de esta técnica.

Se trata de una técnica óptica que produce unos patrones (*franjas de "moiré"*) que muestran muy bien diferencias en la simetría de la espalda del sujeto. Se basa en el fenómeno de interferencia producido por las sombras que una malla proyecta sobre la superficie del objeto estudiado, cuando son vistas a través de esa misma malla. Si ésta es lo suficientemente tenue, pasa inadvertida al observador y lo que se hace evidente son unas franjas que tienen un aspecto similar al "muaré".

En la espalda normal, el patrón de la sombra de "moiré" es igual en ambas mitades de la espalda. En una escoliosis, el patrón de "moiré" difiere más con el aumento de la deformidad. Estos patrones de sombras consisten en líneas de contorno que pueden ser comparadas con un mapa de relieve (Fig. 1).

A lo largo de estos años han surgido diversos estudios que apoyan la utilización clínica de esta técnica. Así, en 1979, Wilner<sup>11</sup> encuentra una correlación significativa entre la asimetría de "moiré" (componente rotacional) y los hallazgos radiográficos (ángulo de Cobb). Según este estudio el método de Moiré cumple los criterios para un método de cribado:

- Diagnóstico incluso en curvas menores.
- Pequeño riesgo de falsos negativos.
- Simple de manejar.
- Permite documentar la espalda de muchos niños en poco tiempo.

Sin embargo, en el estudio de Sehlstrand<sup>12</sup> sobre una serie de 139 pacientes, no se encuentra correlación entre la asimetría de "moiré" y el ángulo de Cobb, aunque concluye que puede tener valor clínico complementando el examen físico en el cribado y en las observaciones longitudinales de la escoliosis.

En el estudio de Wong<sup>13</sup> no se consiguió reducir el número de falsos positivos significativamente en el cribado de la escoliosis con la contornografía de Moiré, pero considera que este método puede ser efectivo como herramienta en un cribado de segundo estadio para la escoliosis.

En la bibliografía se encuentran multitud de trabajos basados en este tipo de técnica con resultados variables, tal y como se puede apreciar en la tabla I. Aunque en la mayoría de los estudios no se encuentra una correlación directa entre las variables topográficas y el ángulo de Cobb radiográfico, considerándolas como variables independientes entre sí, la mayoría coinciden en que la topografía de Moiré puede ser útil como prueba de cribado en la escoliosis, incluso en el seguimiento.

Esta técnica plantea una serie de problemas:

- Dificultad para conseguir una sombra nítida.
- Imposibilidad para distinguir la altura absoluta de dos curvas de nivel si estas no están continuas.

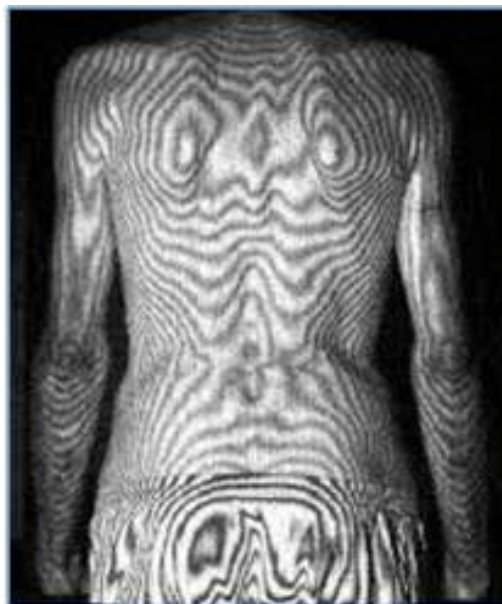

Figura 1. Topografía de Moiré.

Tabla I. Resultados de trabajos basados en la topografía de Moiré.

Autor (Año)	Resultados
Willner <sup>11</sup> (1979)	Correlación estadísticamente significativa entre las observaciones clínicas, la radiografía y la asimetría de Moiré, por lo que éste último es útil para el cribado.
Frontino <sup>14</sup> (1980)	La topografía de Moiré es simple, inocua, capaz de detectar y documentar incluso pequeñas deformidades, posibilitando la comparación con sus exámenes subsecuentes.
Shinoto <sup>15</sup> (1981)	Los parámetros estimaron bien la condición vertebral. La mejoría de las deformidades mediante tratamiento, no siempre se correlaciona con un cambio de la columna a nivel radiográfico.
Sehlstrand <sup>12</sup> (1986)	No correlación entre asimetría de Moiré y ángulo de Cobb, pero tiene un valor clínico, complementando el examen físico en el cribado y en la observación longitudinal de la escoliosis.
Denton <sup>16</sup> (1992)	Es útil para determinar el grado de progresión.
Ono <sup>17</sup> (1995)	Diferencias estadísticamente significativas entre Hump Sum y el ángulo de Cobb: La escoliosis y la deformidad costal son independientes el uno del otro y deben ser evaluados por separado.
Prujjs <sup>18</sup> 1er estudio (1995)	Reducción significativa (37%) de pacientes referidos al especialista: Las tres técnicas (altura giba costal, ATR y topografía de Moiré) valiosas en el cribado escolar, sin diferencias significativas entre ellas.
Prujjs <sup>19</sup> 2º estudio (1995)	La variabilidad intra e interobservador para la topografía de Moiré fue demasiado grande: Sólo acepta como válido en el seguimiento, el ángulo de Cobb y ATR.

- El posicionamiento del paciente puede ser una fuente de error.
- No hay correlación entre la asimetría “*moiré*” y el ángulo de Cobb.
- El riesgo de obtener falsos positivos es alto (baja especificidad).

**b) Sistemas de vídeo (fotogrametría):**

Estas técnicas permiten un análisis bidimensional y tridimensional del movimiento del tronco mediante la utilización de varios marcadores colocados en puntos anatómicos específicos, a partir de los cuales se pueden calcular distancias o valorar su variación con el movimiento.

Existen distintos tipos de marcadores:

- Reflectantes: Sistema de fotogrametría vídeo IBV (Fig. 2); ExpertVisión; Peak Video Motion Measurement systems; VICON (Elite Motion Analyser).
- Cromáticos (Videomex X).
- Campos magnéticos.
- Activos mediante emisores de luz infrarroja (Selspot II Cameras y MULTILab; WATSMART).

**c) Sistema ISIS (Integrated Shape Investigation System):**

El sistema ISIS fue desarrollado en los años 80 por Turner-Smith<sup>20</sup> con el objetivo de localizar el centro de la vértebra a partir de la palpación de la apófisis espinosa y la rotación secundaria en la superficie de la piel, y así definir la forma de la columna a partir de la superficie de la espalda.

Combina la técnica de vídeo-fotogrametría (sistema VICON) y la digitalización de imágenes de “*moiré*”.

Consiste en un escáner, compuesto por un proyector giratorio que produce un plano de luz que es reflejado por un espejo, y una cámara de televisión que se mueve solidariamente con el proyector, de forma que el sistema va recorriendo la espalda del paciente que permanece en bipedestación y en cuya espalda se han colocado previamente marcadores sobre las diferentes apófisis espinosas. La línea que se forma al ir avanzando el haz de luz sobre la superficie de la piel es registrada en el ordenador. El análisis de la superficie se hace a partir de las curvas transversales de la superficie de la espalda que pasan por esos marcadores.

La **asimetría lateral** es el parámetro que el sistema ISIS utiliza para aproximarse al valor del ángulo de Cobb lo máximo posible, pero supone una simplificación de la realidad, ya que la relación entre la verdadera rotación vertebral y la deformidad producida en la superficie de la espalda no ha sido bien establecida. Además la colocación de los marcadores no es fácil y requiere de un especialista para evitar errores.

**d) Sistema ISIS 2:**

En el 2008, Berryman y sus colaboradores<sup>21</sup> desarrollaron un nuevo sistema de luz estructurada mejorado, basado en el original ISIS, y al que denominaron por ello ISIS 2.

Este sistema se basa en la proyección de un patrón de franjas sobre el objeto tridimensional, en este caso, sobre la espalda del sujeto, que es distorsionado por la forma del mismo. Esta distorsión contiene información sobre la distancia de la superficie a un plano de referencia. Al adquirir la imagen con una cámara digital, la localización de los píxeles proporciona sus dimensiones, X e Y, y la fase del patrón de franjas, de manera que cada píxel contiene información de la altura perpendicular al plano de la imagen.

A diferencia del sistema ISIS, no se necesita una interpolación entre las localizaciones de las franjas porque hay una fase de valores para cada píxel.

Para evitar errores en la posición del paciente, éste es situado dentro de un marco negro tubular con travesaños ajustables, reposabrazos y reposapiés. La cámara digital está centrada en la espalda del paciente y el proyector se monta directamente sobre la cámara.

Como marcadores se utilizan unas pegatinas azules que, a diferencia del sistema ISIS, pueden ser detectadas sin problemas sin tener en cuenta el color de la piel y que se colocan en las vértebras más prominentes, en los hoyuelos lumbares y en cierto número (7 a 12) de apófisis espinosas. Las posiciones tridimensionales de las marcas óseas en la superficie de la espalda son conocidas y la superficie de la espalda se rota de manera que los marcadores de los hoyuelos lumbares descansen a la misma altura desde el plano de referencia.

El procesado de la imagen se realiza mediante una interfaz de usuario en SuperCard y los resultados se transfieren a una base de datos que permite generar finalmente un resultado en formato PDF.

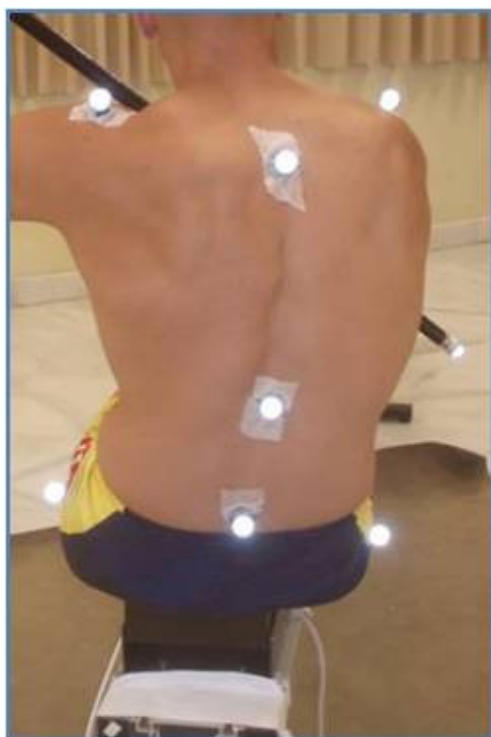

Figura 2. Sistema de fotogrametría vídeo IBV.

Las diferencias con el sistema ISIS en el resultado impreso (Fig. 3) son la presentación de un mapa de altura, un contorno de trama, la forma de la sección transversa, el perfil sagital (muestra la localización y magnitud de la cifosis y lordosis en mm), un mapa de asimetría bilateral (presenta diferencias volumétricas entre los lados de la espalda) y una trama de monitorización longitudinal (permite realizar medidas periódicas de los pacientes para poder monitorizar fácilmente cambios en la deformidad de forma automatizada).

Otra ventaja del sistema ISIS2 sobre el original es un menor tiempo en la captura de imagen y en el análisis de la misma.

Según los autores existe una buena correlación ( $r=0.84$ ) entre la estimación ISIS2 y el ángulo de Cobb, pero está limitada en el caso de pacientes extremadamente obesos o muy musculados, porque la identificación de las marcas óseas es más difícil, y en pacientes con curvas congénitas con poca rotación. Otra desventaja es que requiere un operador experimentado para localizar correctamente los puntos de los marcadores.

#### e) Luz estructurada (raster-stereophotography):

Esta técnica se basa en la proyección sobre la espalda del paciente de un sistema de luz codificada con el objeto de conocer las posiciones en tres dimensiones de un conjunto de puntos de la superficie a estudio y realizar su reconstrucción por interpolación.

Existen diferentes métodos basados en esta técnica:

- **Sistema "3D Orthoscreen"**<sup>22</sup>: Se trata de un método que utiliza la luz estructurada, que se basa en un desplazamiento de fase temporal y códigos de Gray, y que mediante el procesamiento de las imágenes permite obtener una serie de parámetros espinales e índices de deformación del raquis.

- **Quantec Spinal Image System (QIS)**<sup>23</sup>: Este sistema produce una representación de la superficie tridimensional verdadera desde una imagen fotográfica sencilla de vídeo, obtenida a partir de un patrón de franjas proyectado en la espalda del sujeto. Utiliza marcas de colores de un diámetro de 6.0 mm, que son colocadas en cada apófisis espinosa desde T1 a L5, incluyendo las dos espinas ilíacas postero-superiores. Las múltiples franjas son proyectadas sobre la superficie de la espalda por encima de la hendidura natal. El software del ordenador reconstruye la representación de la superficie utilizando unos 250.000 puntos e indica una línea siguiendo la posición de las apófisis espinosas. Esta imagen puede ser manipulada para proporcionar imágenes en cualquier plano deseado, incluyendo secciones transversas a cualquier nivel.

- **SYDESCO**<sup>24</sup>: Se trata de un scanner de superficie de luz estructurada que utiliza el principio de triangulación basado en detección de distancias para inferir la forma tridimensional.

- **Sistema Formetric 4D**<sup>25</sup>: Este sistema proyecta líneas de luz blanca "líneas raster" en la espalda del

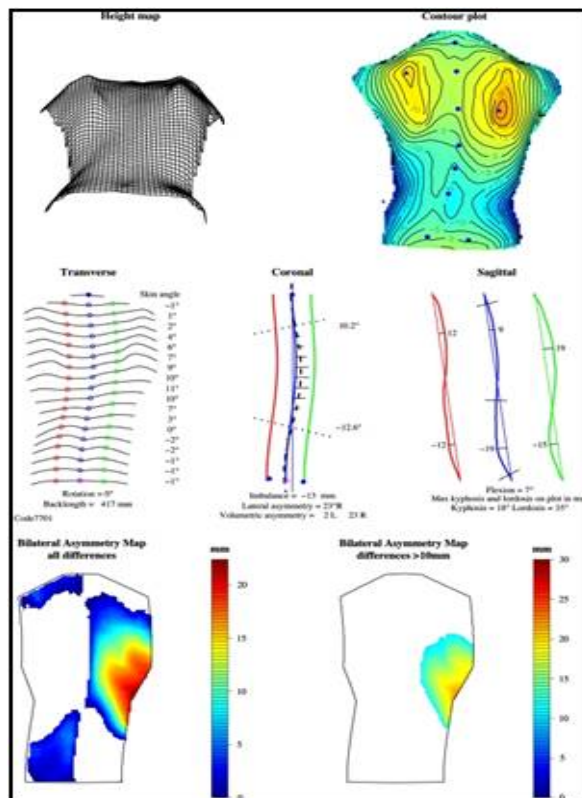


Figura 3. Resultado impreso sistema ISIS2.

paciente en bipedestación y captura una foto digital de la imagen para determinar con precisión la asimetría de superficie e identificar unos marcadores óseos. La máquina entonces compara la topografía de superficie obtenida con una base de datos de miles de medidas radiográficas y topográficas de pacientes con escoliosis, utilizando un complejo algoritmo para recrear rápidamente una representación tridimensional de la columna del paciente. Tarda un intervalo de 6 segundos, tomando dos fotografías por segundo. Las doce imágenes adquiridas son evaluadas y promediadas por el software de la máquina corrigiendo, para cada sujeto, cualquier movimiento durante el periodo de adquisición de imágenes. El modelo generado puede ser utilizado para calcular el ángulo de Cobb de la curva de escoliosis y el paciente puede ser sometido a medidas repetidas a lo largo del tiempo como un método de vigilancia de la posible progresión de la curva.

#### f) Otros sistemas:

- Análisis de la espalda guiada por ultrasonidos (**Zebra System**)<sup>26</sup>: ofrece la opción de análisis dinámico del movimiento de la espalda.

- Técnicas topográficas electromagnéticas (**Orthoscan**)<sup>27</sup>: utilizan un campo electromagnético de baja intensidad para grabar las posiciones en el espacio de las apófisis espinosas del paciente. Mediante un sensor en el dedo, el examinador, a medida que palpa la columna, graba la localización de las apófisis

espinosas. El sistema crea instantáneamente una reconstrucción gráfica de la columna, mostrando el ángulo de deformidad calculado (ángulo de Cobb), la diferencia de longitud de los miembros inferiores y otros datos adicionales del balance del cuerpo del paciente.

- Scanners del cuerpo 3D (**Minolta VIVID700 portable non-contact 3D laser scanner**)<sup>28</sup>: el **Scanner laser 700 Minolta** utiliza marcadores en la piel en los siguientes puntos de referencia: C7, puntos más prominentes de las escápulas, pliegues axilares, puntos más profundos de la cintura, punto medio de la línea que une las espinas ilíacas postero-superiores, hendidura natal, esquinas de los hombros y puntos de referencia del ángulo del hombro izquierdo y derecho. El sistema multicabeza **Inspeck** consiste en cuatro digitalizadores ópticos 3D, un grabador para adquisición y conversión de señal de vídeo y un ordenador. Cada digitalizador óptico 3D consiste en una cámara de 1.024 x 768 píxeles de color CCD y un proyector de luz estructurada. Los patrones deformados debido a la superficie del cuerpo humano, son capturados por la cámara en cuatro posiciones diferentes. Se adquiere una quinta imagen sin franjas para el procedimiento de mapeo de textura. Las imágenes de vídeo son procesadas para recuperar la información de forma y textura con un algoritmo híbrido basado en la triangulación óptica activa. Cada uno de los cuatro digitalizadores proporciona una superficie parcial, que es llevada a un sistema común de coordenadas para reproducir la forma completa del tronco. Las imágenes son adquiridas en 4-5 segundos.

- **Topografía dinámica de superficie**: desarrollado por Shannon<sup>29</sup>. Dispositivo basado en tecnología de captura de movimiento óptico, que genera unas imágenes de secuencia tridimensional y proporciona medidas

derivadas de los cambios en la posición de referencias anatómicas marcadas previamente y de la topografía de superficie de la espalda. Se basa en la posibilidad de capturar el rango de movimiento del tronco en la escoliosis a lo largo del tiempo, utilizando los mismos marcadores.

- **Energía local**: Durdle<sup>30</sup> utiliza un sistema basado en energía local para medir la asimetría asociada con la escoliosis. Se basa en la teoría de la “onda dejada” para obtener información sobre el sombreado y los límites de los objetos en una imagen. De esta forma, características tales como la prominencia escapular, los bordes de los hombros, los pliegues de la cintura y otras anomalías que contribuyen a la asimetría de la espalda escoliótica tienen una alta energía local. Esta energía local es integrada a través de cada imagen de izquierda a derecha y se calcula la línea de simetría.

### Gran variabilidad de índices topográficos

Tal y como se ha visto previamente, existe gran cantidad de técnicas y dispositivos diferentes que tratan de valorar la deformidad de la columna vertebral mediante métodos no invasivos. El problema radica en que cada uno de ellos cuantifica la asimetría con unos índices diferentes, por lo que muchas veces no son comparables entre sí, lo que ha dificultado la universalización de estas técnicas. Tampoco existe un consenso en cuanto a cuál debería ser el valor crítico a considerar para que estas variables fueran útiles en el diagnóstico.

Patias<sup>31</sup> en el 2010 realizó una revisión sobre la topografía de superficie del tronco, en un intento de resumir los distintos índices topográfico de la bibliografía, clasificándolos en función del plano de la columna vertebral que caracterizan, tal y como se refleja en la tabla II.

**Tabla II.** Resumen de los principales índices topográficos de la literatura en función del plano que caracterizan.

Plano	Relacionado con	Índices topográficos
Coronal	La definición del ángulo de Cobb	<ul style="list-style-type: none"> <li>- La línea de apófisis espinosas de Jaremko.</li> <li>- ATSI (Anterior Trunk Symmetry Index) de Stolinski<sup>32</sup>.</li> <li>- Integrated Shape Imaging System (ISIS2):                             <ul style="list-style-type: none"> <li>• ASY1 y LA (Lateral Asymmetry).</li> </ul> </li> <li>- Sistema ISIS:                             <ul style="list-style-type: none"> <li>• Índices de Desequilibrio, Asimetría Lateral y Asimetría Volumétrica.</li> </ul> </li> <li>- POTSI.</li> </ul>
Transverso	El test de Adams y el escoliómetro	<ul style="list-style-type: none"> <li>- Escoliómetro:                             <ul style="list-style-type: none"> <li>• Ángulo de Rotación del Tronco (ATR o ATI - Ángulo de Inclinación del Tronco). El más utilizado.</li> </ul> </li> <li>- ISIS2:                             <ul style="list-style-type: none"> <li>• Índice Transverso ISIS2.</li> <li>• Índice SHS: Diferencia de la altura de la giba en tres secciones, compuesto de la rotación máxima a tres niveles de la columna (torácica proximal, principal torácica y toracolumbar o lumbar).</li> <li>• Índice SoR (suma de rotaciones) de Kotwicki.</li> </ul> </li> <li>- QSI:                             <ul style="list-style-type: none"> <li>• Rotación axial de superficie.</li> </ul> </li> <li>- Índice DHOPI.</li> </ul>
Sagital	El menos utilizado	<ul style="list-style-type: none"> <li>- El Nault, los índices ISIS2, los índices QSI y los índices Sinoto, están referidos a la localización y a la magnitud de la cifosis máxima y lordosis.</li> </ul>

Según Patias<sup>31</sup>, para que estos **índices** de escoliosis sean diseñados de forma óptima deben cumplir una serie de **requisitos**:

1. Deben ser medidos con la máxima precisión factible y de una manera directa.
2. Deben ser independientes del método de medida, para que sean de uso universal.
3. Deben ser evaluados por técnicas de procesamiento automático, eliminando en lo posible la intervención humana, para eliminar la variabilidad observador y los errores humanos.
4. Deben estar basados en marcadores anatómicos detectables automáticamente e identificables de forma única.
5. Deben requerir protocolos de medida simple (posición del paciente y orientación relativa al sensor, condiciones de iluminación, etc).
6. Deben ser normalizados con el fin de poder ser comparables entre pacientes.
7. Deben proporcionar datos estables para monitorizar su progreso a lo largo del tiempo.
8. Deben ser capaces de distinguir entre diferentes tipos de deformidades de superficie (Coronal/Transverso/Sagital, Torácico/Toraco-lumbar/Lumbar, curvas sencilla/Dobles).
9. Deben proporcionar una diferencia clara y segura en magnitud entre normalidad y patología, de manera que la patología pueda ser distinguida de forma segura y diagnosticada.

### Posicionamiento del sujeto como fuente de error

Otra posible limitación que pueden presentar estos estudios es el **error** debido a un **mal posicionamiento** del paciente durante la prueba topográfica ya que, como refiere Mitchell<sup>33</sup>, los cambios de postura pueden influir en el resultado final de la morfología de la espalda y enmascarar una deformidad escoliótica.

Según Patias<sup>31</sup>, el posicionamiento complicado de los pacientes y los marcadores anatómicos ambiguos que utilizan algunos sistemas son la fuente más importante de errores que causa variaciones observacionales.

Existe una falta de consenso entre los autores en cuanto a cual es la mejor **posición** en la que se debe colocar el sujeto a estudio para la realización de la **prueba topográfica**. Algunos defienden la posición sentada y de inclinación anterior porque de esta forma desaparece el riesgo de que la asimetría de la espalda sea debida a una discrepancia en la longitud de los miembros inferiores<sup>34</sup>. Otros autores<sup>35,36</sup> consideran que es mejor la posición de bipedestación, sin inclinación anterior, ya que ésta última magnifica las posibles asimetrías o gibas que puedan existir en la espalda.

Hackenberg<sup>36</sup> considera que la medida obtenida mediante el escoliómetro en la posición del test de Adams puede ser marcadamente diferente comparada con la medida de superficie resultante de la topografía en bi-

pedestación. En su estudio con rasterestereografía observó que la amplitud de la rotación de la superficie de la espalda aumentó de media de 23.1° en bipedestación a 26.3° en la postura de inclinación anterior, siendo esta correlación pobre, así como la correlación de la rotación de la superficie de la espalda en bipedestación con la medida del escoliómetro en la postura de inclinación hacia delante. Tampoco encuentra una correlación significativa entre el cambio de la forma de la superficie en el test de Adams y el grado de deformidad.

### Correlación entre los índices topográficos y radiográficos según los distintos estudios

Uno de los principales objetivos de los estudios basados en topografía de superficie de la espalda es determinar qué índices topográficos se correlacionan mejor con la deformidad vertebral y, por lo tanto, con el ángulo de Cobb.

Según el estudio de Stokes<sup>37</sup>, la medida que proporciona la correlación más alta con la deformidad esquelética es la de la **rotación axial**.

Oxborrow<sup>38</sup> considera que la mejor medida de deformidad para la prominencia rotacional es el **Suzuki Hump Sum (SHS)**, pero en algunos pacientes en los que la rotación apical no es el factor más importante, el SHS es menos preciso en detectar la progresión. Considera que la combinación del SHS con el Posterior Trunk Symmetry Index (POTSI), proporcionan una buena medida de la deformidad, ya que cada uno valora un plano diferente de la deformidad.

Contrariamente a lo anterior se encuentran diversos estudios que concluyen que la correlación entre el ángulo de Cobb y la alteración de la morfología externa de la espalda es débil. Thulbourne<sup>8</sup> describe la débil correlación existente entre la prominencia costal y el ángulo de Cobb. Grosso<sup>39</sup> tampoco encuentra correlación entre el ángulo de Cobb y los parámetros clínicos (ángulo de rotación del tronco, altura de la giba o distancia de las apófisis espinosas desde la línea de plomada) en una cohorte de 116 pacientes con moderado grado de escoliosis. Finalmente, aunque Goldberg<sup>40</sup> sí que detecta una correlación significativa pero no completa, insiste en el hecho que el ángulo de Cobb y los parámetros de superficie no son medidas del mismo aspecto de la deformidad.

### Valoración del efecto del corsé mediante la topografía de superficie de la espalda

Como se ha mencionado inicialmente, muchas veces lo que más preocupa al paciente escoliótico es la asimetría de la morfología externa de su espalda, ya que suele ser el único signo de su patología que aprecia.

La base del tratamiento conservador de la escoliosis, el corsé ortopédico, puede modificar esta asimetría de la superficie de la espalda sin afectar de forma importante la deformidad vertebral radiográfica. A pesar de ello, la mayoría de autores, Emans<sup>41</sup>, Katz y Durrani<sup>42</sup>,

que han realizado estudios sobre la eficacia e influencia sobre la curva escoliótica de diferentes tipos de corsé, se basan en datos radiográficos y no tienen en cuenta parámetros clínicos de deformidad de la superficie del tronco. Solo una minoría, como Heiss<sup>43</sup> o Nachemson<sup>44</sup>, consideran tanto datos clínicos como radiológicos.

Uno de los trabajos que demuestra este efecto corrector del corsé es el de Pham<sup>45</sup>, que describió en una serie de 63 pacientes tratados con ortesis de Cheneau una significativa reducción de la giba costal pero no acompañada de una reducción de la rotación vertebral a nivel radiográfico. También Weiss<sup>46</sup> describió un caso de progresión radiográfica bajo tratamiento con corsé pero combinado con una reducción de la superficie de rotación del tronco y de la desviación lateral en la superficie externa de la espalda. Kinel<sup>47</sup> también realiza un estudio utilizando el escoliómetro (ATR) y la topografía de superficie (rasterestereografía: POTSI y HS) y compara un grupo de 23 chicas con escoliosis con ángulo de Cobb 55° tratadas con la ortesis de Cheneau con otro grupo de 22 chicas con ángulo de Cobb 59.7° nunca tratadas con corsé. Concluye que las chicas que habían sido sometidas a tratamiento con corsé presentaban una deformidad clínica menos evidente que las no tratadas, teniendo curvaturas radiográficas similares, y que llevar un corsé correctivo durante más de un año fue capaz de cambiar la forma del tronco sin influenciar en el ángulo de Cobb.

De todos los estudios anteriores se puede deducir que en el seguimiento de los pacientes escolióticos tratados con corsé se deben tener en cuenta no solo los parámetros radiográficos, como se tiende a hacer actualmente,

sino también los parámetros clínicos, ya que existe esta discrepancia clínico-radiológica.

Se debe tener en cuenta que la mejoría de la asimetría de la superficie de la espalda proporcionada por el corsé, aunque no se acompañe de una mejoría radiográfica en el ángulo de Cobb, es un factor muy importante para el paciente y que influirá en una mejor cumplimentación del tratamiento, ya que la imagen externa de la deformidad tiene un importante impacto en la percepción general de la salud, la autoestima así como la función emocional y social del paciente. Por lo tanto, la información sobre la corrección clínica combinada con la estabilización radiológica es una opción atractiva para pacientes con curvas moderadas.

## Conclusiones

La mayoría de investigadores coinciden en que estos métodos topográficos no invasivos, alternativos a la radiografía, pueden tener una importante utilidad clínica en el diagnóstico y seguimiento de los pacientes con escoliosis y otras deformidades de la columna vertebral de manera que, si bien no son capaces de sustituir completamente el estudio radiográfico, puesto que valoran aspectos diferentes de la deformidad de la columna vertebral, sí que podrían ser útiles para disminuir el número de radiografías a una al año o a reservarlas solo para aquellos casos en los que se detectara un cambio importante en la prueba topográfica. Por lo tanto, los resultados obtenidos en la mayoría de los estudios son bastante alentadores en cuanto a la posible utilidad en la práctica clínica diaria de estos nuevos métodos no invasivos.

---

## Bibliografía:

1. **SOSORT.** Methodology of evaluation of morphology of the spine and the trunk in idiopathic scoliosis and other spinal deformities- 6th SOSORT consensus paper. 2009.
2. **Doody M, Lonstein JE, Stovall M, Hacker DG, Luckyanov N, Land CE.** Breast cancer mortality after diagnostic radiography: findings from the U.S. scoliosis cohort study. *Spine* 2002; 25:2052-63.
3. **Bone CM, Hsieh GH.** The risk of carcinogenesis from radiographs to pediatric orthopedic patients. *J Pediatr Orthop* 2000; 20:251-4.
4. **Levy AR, Goldberg MS, Hanley JA, Mayo NE, Poitras B.** Projecting the lifetime risk of cancer from exposure to diagnostic ionizing radiation for adolescent idiopathic scoliosis. *Health Phys* 1994; 66:621-33.
5. **Ronckers CM, Land CE, Miller JS, Stovall M, Lonstein JE, Doody MM.** Cancer mortality among women frequently exposed to radiographic examinations for spinal disorders. *Radiat Res* 2010; 174:83-90.
6. **Kotwicki T, Kinel E, Chowanska J, Bodnar-Nanus A.** POTSI, Hump Sum and Sum of rotation: New surface topography parameters for evaluation of scoliosis deformity of the trunk. *Fizjoterapia Polska Medsportpress* 2008; 3:231-40.
7. **Bunnell WP.** Selective screening for scoliosis. *Clin Orthop* 2005; 434:40-5.
8. **Thulborne T, Gillespie R.** The rib hump in idiopathic scoliosis. Measurements, analysis and response to treatment. *J Bone Joint Surg Br* 1976; 58:64-71.
9. **Takasaki H.** Moiré Topography. *Applied optics* 1973; 12:845-50.
10. **Porto F, Gurgel JL, Russomano T, Farinatti P de T.** Moiré topography characteristics and clinical application. *Gait Posture* 2010; 32:422-4.
11. **Willner S.** Moiré topography: A method for school screening scoliosis. *Arch Orthop Trauma Surg* 1979; 95:181-5.
12. **Sehlstrand T.** The clinical value of Moiré topography in the management of scoliosis. *Spine (Phila Pa 1976)* 1986; 11:409-17.
13. **Wong HK, Balasubramaniam P, Rajan U, Chng SY.** Direct spinal curvature digitization in scoliosis screening. A comparative study with Moiré contourgraphy. *J Spinal Disord* 1997; 10:185-92.
14. **Frontino G, Negri V, Rinaldi E.** [Photographic moiré method for preliminary diagnosis of spine deformity (author's transl)]. *Ateneo Parmense Acta Biomed* 1980; 51:33-8.
15. **Shinoto A.** Quantitative analysis of scoliotic deformity by Moiré method. *Nihon Seikeigeka Gakkai Zasshi* 1981; 55:1703-18.



16. Denton TE, Randall FM, Delein DA. The use of instant moiré photographs to reduce exposure from scoliosis radiographs. *Spine (Phila Pa 1976)* 1992; 17:509-12.
17. Ono T. Trunk deformity in scoliosis studied by surface measurement. *Nippon Seikeigeka* 1995; 69:915-26.
18. Pruijs JE, Keessen W, van der Meer R, van Wieringen JC. School screening for scoliosis: the value of quantitative measurement. *Eur Spine J* 1995; 4:226-30.
19. Pruijs JE, Stengs C, Keessen W. Parameter variation in stable scoliosis. *Eur Spine J* 1995; 4:176-9.
20. Turner-Smith AR. A television computer 3D surface shape measurement system. *J Biomech* 1988; 21:515-29.
21. Berryman F, Pynsent P, Fairbank J. A new system for measuring three-dimensional back shape in scoliosis. *Eur Spine J* 2008; 17:663-72.
22. Glinkowski W, Michonski J, Glinkowska B, Zukowska A, Sitnik R, Gorecki A. Telediagnostic in 3D school screening of back curvatures and posture using structured light method-pilot study. *Stud Health Technol Inform* 2012; 176:291-4.
23. Liu XC, Thometz JG, Lyon RM, Klein J. Functional classification of patients with idiopathic scoliosis assessed by the Quantec system: a discriminant functional analysis to determine patient curve magnitude. *Spine (Phila Pa 1976)* 2001; 26:1274-8.
24. Treuillet S, Lucas Y, Crepin G, Peuchot B, Pichaud JC. SYDESCO: a laser-video scanner for 3D scoliosis evaluations. *Stud Health Technol Inform* 2002; 88:70-3.
25. Guidetti L, Bonavolontà V, Tito A, Reis VM, Gallotta MC, Baldari C. Intra- and interday reliability of spine rasterstereography. *Biomed Res Int* 2013; 2013:745480.
26. Asamoah V, Mellerowicz H, Venus J, Klöckner C. Measuring the surface of the back. Value in diagnosis of spinal diseases. *Orthopade* 2000; 29:480-9.
27. Knott P, Mardjetko S, Nance D, Dunn M. Electromagnetic topographical technique of curve evaluation for adolescent idiopathic scoliosis. *Spine (Phila Pa 1976)* 2006; 31:911-5.
28. Hill DL, Berg DC, Raso VJ, Lou E, Durdle NG, Mahood JK, Moreau MJ. Evaluation of a laser scanner for surface topography. *Stud Health Technol Inform* 2002; 88:90-4.
29. Shannon TM. Development of an apparatus to evaluate Adolescent Idiopathic Scoliosis by dynamic surface topography. *Stud Health Technol Inform* 2008; 140:121-7.
30. Durdle NG, Soonawalla T, Raso VJ, Hill DL. Local energy as a measure of back symmetry in scoliosis. *Stud Health Technol Inform* 2002; 91:194-8.
31. Patias P, Grivas TB, Kaspiris A, Aggouris C, Drakoutos E. A review of the trunk surface metrics used as scoliosis and other deformities evaluation indices. *Scoliosis* 2010; 5:12-32.
32. Stolinski L, Kotwicki T, Czaprowski D, Chowanska J, Suzuki N. Analysis of the Anterior Trunk Symmetry Index (ATSI). Preliminary report. *Stud Health Technol Inform* 2012; 176:242-6.
33. Mitchell H, Pritchard S, Hill D. Surface alignment to unmask scoliotic deformity in surface topography. *Stud Health Technol Inform* 2006; 123:213-7.
34. Upadhyay SS, Burwell RG, Webb JK. The use of the scoliometer to evaluate hump dynamics in relation to leg length in equality and pelvic tilt. *J Bone Joint Surg Br* 1987; 69:851-56.
35. Stokes IA, Moreland MS. Measurement of the shape of the surface of the back in patients with idiopathic scoliosis. The standing and forward-bending position. *J Bone Joint Surg Am* 1987; 69:203-11.
36. Hackenberg L, Hierholzer E, Bullmann V, Liljenqvist U, Götze C. Rasterstereographic analysis of axial back surface rotation in standing versus forward bending posture in idiopathic scoliosis. *Eur Spine J* 2006; 15:1144-9.
37. Stokes IA, Armstrong JG, Moreland MS. Spinal deformity and back surface asymmetry in idiopathic scoliosis. *J Orthop Res* 1988; 6:129-37.
38. Oxborrow NJ. Assessing the child with scoliosis: the role of surface topography. *Arch Dis Child* 2000; 83:453-5.
39. Grosso C, Negrini S, Boniolo A, Negrini A. The validity of clinical examination in adolescent spinal deformities. *Stud Health Technol Inform* 2002; 91:123-5.
40. Goldberg CJ, Kaliszer M, Moore DP, Fogarty EE, Dowling FE. Surface topography, Cobb angles, and cosmetic change in scoliosis. *Spine* 2001; 26:55-63.
41. Emans JB, Kaelin A, Bancel P, Hall JE, Miller ME. The Boston bracing system for idiopathic scoliosis. Follow-up results in 295 patients. *Spine* 1986; 11:792-801.
42. Katz DE, Durrani AA. Factors that influence outcome in bracing large curves in patients with adolescent idiopathic scoliosis. *Spine* 2001; 26:2354-61.
43. Heiss HR, Negrini S, Rigo M, Kotwicki T, Hawes MC, Grivas TB, Maruyama T, Landauer F. Indications for conservative management of scoliosis (guidelines). *Scoliosis* 2006; 1:5-9.
44. Nachemson AL, Peterson LE. Effectiveness of treatment with a brace in girls who have adolescent idiopathic scoliosis. *J Bone Joint Surg Am* 1995; 77:815-22.
45. Pham VM, Herbaux B, Schill A, Thevenon A. Evaluation of the Cheneau brace in adolescent idiopathic scoliosis. *Ann Readapt Med Phys* 2007; 50:125-33.
46. Weiss HR. Clinical improvement and radiological progression in a girl with early onset scoliosis (EOS) treated conservatively - case report. *Scoliosis* 2006; 1:13-21.
47. Kinel E, T, Stryla W, Szulc A. Corrective bracing for severe idiopathic scoliosis in adolescence: Influence of brace on trunk morphology. *ScientificWorldJournal* 2012; 351-8.