

Fractura de estrés en la infancia: Consideraciones diagnósticas sobre 9 casos.

M.L. LÓPEZ DE DICASTILLO ROLDÁN ML¹, J. GIL ALBAROVA², V.E. GÓMEZ PALACIO², J. BREGANTE BAQUERO².

¹SERVICIO DE CIRUGÍA ORTOPÉDICA Y TRAUMATOLÓGICA, HOSPITAL SAN PEDRO DE LOGROÑO. ²SECCIÓN DE CIRUGÍA ORTOPÉDICA Y TRAUMATOLOGÍA INFANTIL, HOSPITAL UNIVERSITARIO MIGUEL SERVET DE ZARAGOZA.

Resumen. Las fracturas de estrés son lesiones que suelen estar en relación con ciclos repetidos de carga sobre un hueso normal sometido a un exceso de solicitaciones mecánicas o bien sobre un hueso con menor resistencia. Se presenta una revisión de 9 casos de fractura de estrés tratadas en el Hospital Infantil Miguel Servet de Zaragoza, en los últimos 10 años, con resultado de 5 niños y 4 niñas, con una edad media de 10,11 años (rango: 5-14). El tiempo de diagnóstico medio fue 17,6 días (rango: 1-92), y las localizaciones más frecuentes fueron los metatarsianos, la tibia y el cuello femoral. Solo dos de los casos estaban relacionados con la práctica deportiva. Todos presentaron clínica de dolor y alteración de la marcha. En uno de ellos se realizó un diagnóstico inicial de sospecha de sarcoma de Ewing. Todos fueron tratados de forma conservadora. El tiempo de seguimiento medio fue 23,92 meses (rango: 2-96).

Stress fracture in childhood: Diagnostic Considerations on 9 cases.

Summary. Stress fractures are injuries that are often related to repeated cycles of loading on a normal bone subjected to excessive mechanical stress, as well on a bone of less resistance. We present a review of 9 cases of stress fracture treated at Children's Hospital Miguel Servet in Zaragoza, in the last 10 years, resulting in 5 boys and 4 girls, mean age 10,11 years (3-14). Mean time for diagnosis was 17,6 days (1-92), and the most frequent location was metatarsals, tibia and femoral neck. Only two of the cases were related to sports. All of them presented clinical pain and abnormal gait. One patient received a suspect initial diagnosis of Ewing sarcoma. All were treated conservatively. The mean follow up was 23.92 months (2-96).

Correspondencia:

María Leonor López de Dicastillo Roldán
Calle Marqués de la Ensenada nº6, 5º C
26003 Logroño (La Rioja)
e-mail: leonorlopezdedicastillo@yahoo.es

Introducción

Las fracturas de estrés son lesiones que suelen estar en relación con ciclos repetidos de carga sobre un hueso normal sometido a un exceso de solicitaciones mecánicas, en cuyo caso se denominan fracturas por fatiga (más frecuentes en niños y jóvenes), o sobre un hueso debilitado por diversas razones, en cuyo caso se denominan fracturas por insuficiencia (más frecuentes en la quinta década)¹.

Los signos y síntomas de las fracturas por estrés dependen de su localización. Generalmente el paciente refiere dolor en la región de la fractura que aumenta con

la actividad física y la carga. Ocasionalmente puede observarse edema de los tejidos blandos próximos, con mayor frecuencia en las extremidades inferiores¹. La movilidad articular suele conservarse aunque si la fractura está próxima a la articulación explorada, puede observarse una limitación comparativa de la movilidad. La actividad física precedente a la aparición de la sintomatología y la historia clínica detallada pueden orientar sobre la localización de la fractura.

En la mayoría de los casos el tratamiento se basa en el reposo con restricción de la actividad desencadenante. Solo aquellas fracturas que puedan progresar y condicionar otras complicaciones, deben ser inmovilizadas desde el inicio. El tratamiento quirúrgico es excepcional.

Casuística

Se realiza una revisión de las fracturas de estrés diagnosticadas y tratadas en el Hospital Infantil Miguel Servet de Zaragoza en los últimos 10 años (Tabla 1). Se

Tabla 1. Datos de los pacientes.

PACIENTES	1	2	3	4	5	6	7	8	9
Edad (años)	5	8	12	9	10	8	13	14	12
Sexo	Femenino	Masculino	Femenino	Femenino	Masculino	Masculino	Masculino	Masculino	Femenino
Localización	Cuello femoral izquierdo	Metáfisis proximal de tibia derecha	Metáfisis proximal de tibia izquierda	Diafisis de tibia derecha	Metáfisis proximal de tibia izquierda	metatarsiano derecho	metatarsiano derecho	3º metatarsiano derecho	3º, 4º, 5º metatarsianos derechos
Actividad deportiva/ Antecedentes	Tic con saltos repetidos (Sdm. Down)	no	Baloncesto	no	Fútbol	no	no	no	Neuroblastoma
Clínica Exploración	Cojera y dolor Abducción de cadera izquierda disminuida	dolor	Sensación de calambres y dolor Dolor selectivo a la palpación en región interna proximal tibia.	Dolor, claudicación, tumefacción, dolor nocturno. Inflamación tercio medio de tibia	Dolor y claudicación pierna izquierda Dolor inespecifico de rodilla izquierda	Claudicación y dolor de pie derecho	Dolor a punta de dedo. Dolor selectivo a la palpación del cuello del 3º metatarsiano	Dolor y claudicación de la marcha	
Diagnóstico inicial	Fractura de estrés	Fractura de estrés	Fractura de estrés	Sarcoma de Ewing	Esguince de rodilla	Fractura de estrés	Fractura de estrés	Fractura de estrés	Fractura de estrés
Tiempo de diagnóstico (días)	4	2	15	9	92	10	14	12	1
Tratamiento	Reposo, analgesia	Yeso reposo y descarga	Descarga	Descarga	Descarga	Yeso y descarga	Yeso y descarga	Descarga	Yeso y descarga
Pruebas complementarias	Radiografía Telometría	Radiografía	Radiografía Gammagrafía	Radiografía, TAC, RNM, biopsia Gammagrafía	Radiografía Gammagrafía	Radiografía	Radiografía	Radiografía	Radiografía

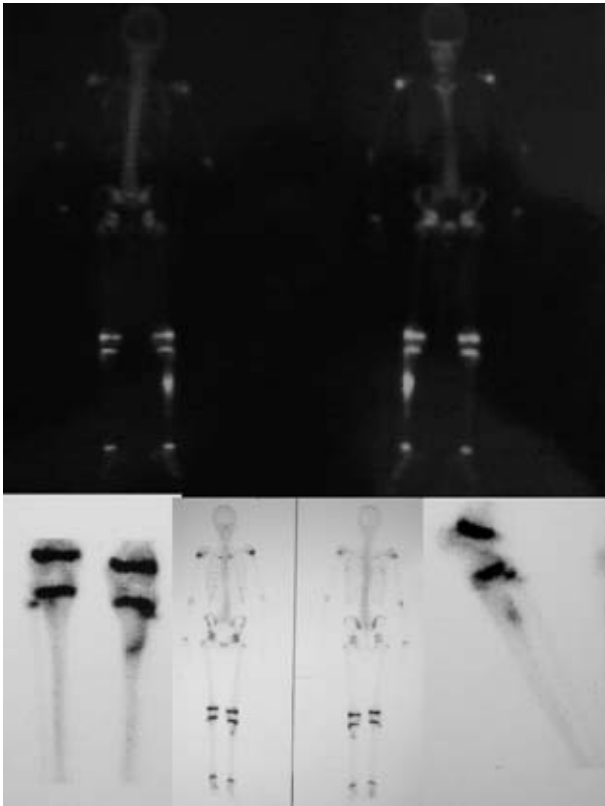


Figura 1. Estudio Gammagráfico de las fracturas a nivel tibial.

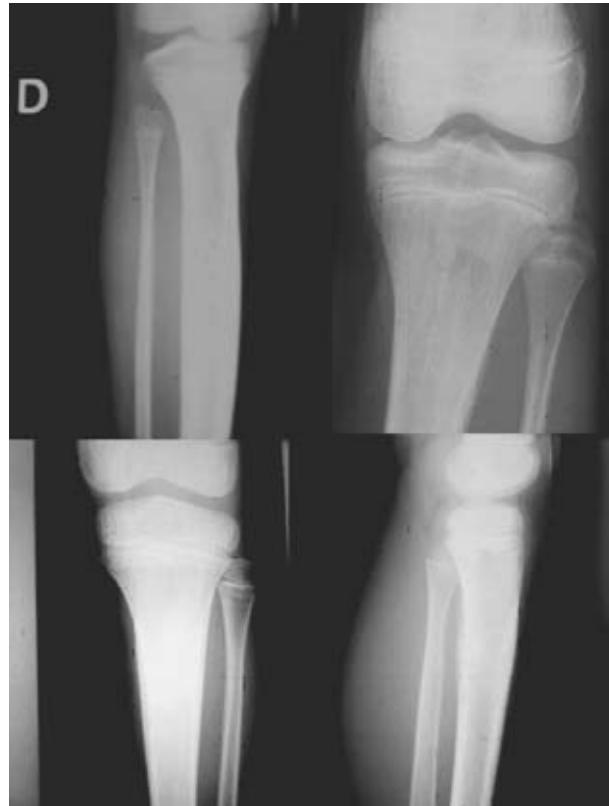

Figura 2. Estudio radiográfico de las fracturas a nivel de la tibia. Tres casos en metafisis proximal y uno en diáfisis.

estudiaron 9 pacientes, 5 niños y 4 niñas, con una edad media de 10,11 años (rango: 5-14). El tiempo de diagnóstico medio fue 17,6 días (rango: 1-92).

Solo dos de los casos estaban relacionados con la práctica deportiva. Uno de los casos presentaba un tic consistente en saltos repetidos en posición monopodálica sobre la extremidad inferior derecha que conllevó la fractura a nivel de cuello femoral. En otro de los casos la paciente presentaba un pie equino varo estructurado secuela de una intervención anterior por neuroblastoma, que le condicionaba una deambulacion con sobrecarga en el borde externo del pie causándole fracturas de estrés consecutivas en 3°, 4° y 5° metatarsianos. El resto no se relacionaron con ninguna actividad fisica deportiva repetida. Todos presentaron localización en extremidades inferiores con clínica de dolor y alteración de la marcha.

Para llegar al diagnóstico de fractura de estrés en seis de los nueve casos fue suficiente con la radiografía simple, tres precisaron gammagrafía (Fig. 1) y uno precisó RNM, TAC y biopsia.

Resultados

La localización mas frecuente fue la tibia (Fig. 2) con cuatro casos (tres en metafisis proximal y uno en la diá-

fisis), los metatarsianos también con cuatro casos (Fig. 3) (uno en 2° metatarsiano, dos en el 3° y uno en 3°, 4° y 5°) y un caso en cuello femoral (Fig. 4).

El tiempo medio de diagnóstico desde el inicio de la sintomatología fue de 17,6 días (rango: 1-92). En la mayoría de los pacientes la historia clínica, y la exploración nos permitieron establecer el diagnóstico de sospecha correcto de fractura de estrés, que pudo confirmarse 6 casos mediante radiografía simple. El caso de mayor retraso correspondía a un niño de 10 años con dolor a nivel proximal de tibia de tres meses de evolución diagnosticado en otro centro de esguince de rodilla en relación con la práctica asidua de fútbol, y en el que tras un segundo diagnóstico de sospecha, la gammagrafía confirmó el diagnóstico de fractura de estrés. Otro paciente con retraso en el diagnóstico es el de una niña de 9 años que acudió al Servicio de Urgencias con dolor y tumefacción en tercio medio y proximal de tibia que le llegaba a despertar por las noches y claudicación en la marcha. La radiografía simple demostró un engrosamiento de la diáfisis tibial con reacción perióstica circunferencial en capas de cebolla. Con un diagnóstico inicial de sospecha de posible sarcoma de Ewing, se procedió a su

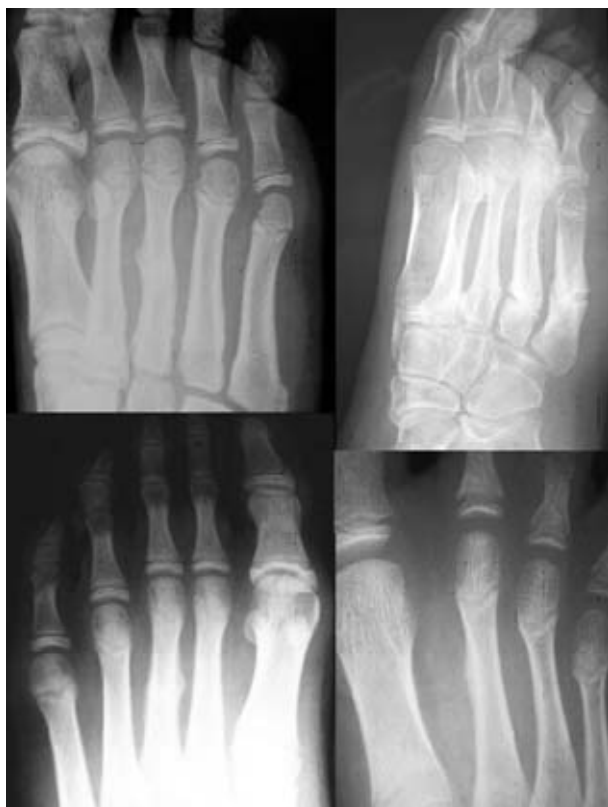

Figura 3. Estudio radiológico de fracturas de metatarsianos. Dos en tercer metatarsiano, una en segundo metatarsiano y otra con fracturas en 3º, 4º y 5º.

ingreso hospitalario. El estudio gammagráfico con tecnecio demostró una intensa captación diafisaria tibial, y la resonancia magnética describía una afectación medular diafisaria con reacción perióstica en capas de cebolla. La gammagrafía con Galio y la analítica descartaron una posible osteomielitis, con estos hallazgos se orienta un diagnóstico inicial de sarcoma de Ewing, iniciándose su estadiaje mediante TAC toraco-abdominal que fue negativo. La biopsia con trocar informó de sarcoma, pero se realizó una segunda biopsia percutánea con la que se llegó al diagnóstico definitivo de Fractura de Estrés diafisaria de tibia.

Todos los casos fueron tratados de forma conservadora mediante descarga de la extremidad afecta. En tres pacientes con fractura de metatarsianos, y en otro paciente con una fractura de tibia, fue necesaria la inmovilización enyesada para garantizar el reposo de la extremidad, dadas las peculiaridades de los pacientes. El tiempo de seguimiento medio fue 21,305 meses (rango: 2-96).

Discusión

Las fracturas por estrés o fatiga se producen cuando el hueso está sometido a cargas repetidas en una fre-

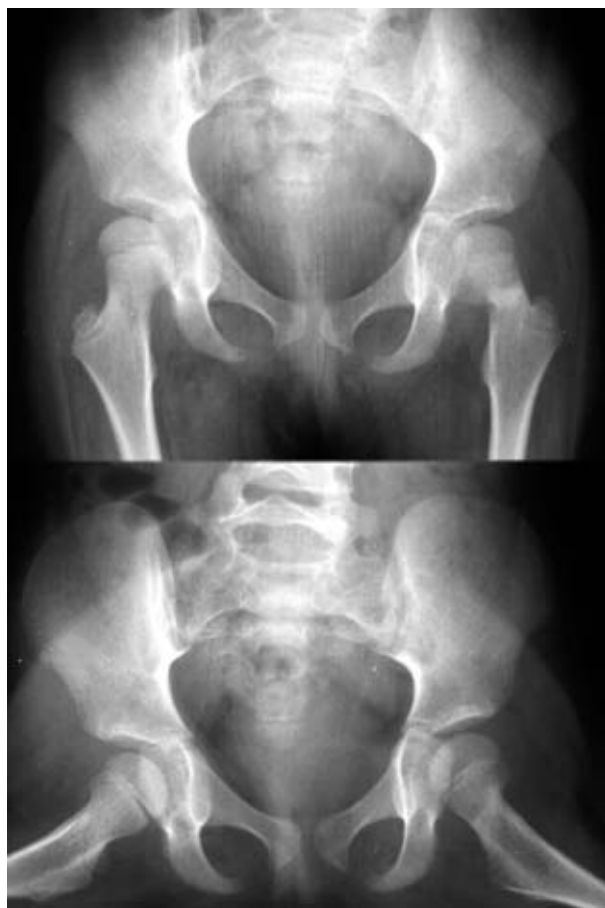

Figura 4. Estudio radiológico de fractura de cuello femoral en paciente con síndrome de Down.

cuencia superior a la capacidad de reparación del hueso. El hueso es un tejido dinámico que requiere de la carga mecánica para su normal remodelación. Si el estrés en el hueso resulta excesivo, el proceso de reabsorción ósea domina y esto puede dar lugar a una microfractura. Ya que el proceso de fatiga ósea es dependiente del tiempo, la curación de la microfractura puede ocurrir si hay tiempo suficiente hasta el nuevo ciclo de estrés. Si el tiempo es insuficiente, la microfractura puede progresar ante nuevos ciclos de carga¹.

Estas fracturas suelen observarse en niños con altos requerimientos deportivos como los gimnastas², y de hecho dos de nuestros pacientes pertenecían a equipos de baloncesto y fútbol respectivamente. Otras veces están en relación con deportes aparentemente menos exigentes como el senderismo³; en pacientes con tics repetitivos de movimiento⁴. Así, una de nuestras pacientes presentaba un tic que consistía en el salto repetido monopodal sobre la extremidad inferior izquierda que probablemente condicionó la fractura de estrés de cuello femoral de dicha

extremidad. En otra de nuestros pacientes la simple deambulación sobre el borde externo de su pie equinovaro estructurado, secuelas de un neuroblastoma, condicionó un desequilibrio de la carga mecánica del pie que provocó las fracturas de estrés consecutivas en 3º, 4º y 5º metatarsianos respectivamente. De forma similar a este mecanismo, hay descrito en la literatura un caso en el que tras una punción con inclusión de cuerpo extraño en el segundo dedo del pie derecho, el paciente adoptó una postura antiálgica con una marcha sobre el borde externo del pie, lo que le provocó fracturas del 4º y 5º metatarsianos⁵. También hay casos descritos en niños hiperactivos⁶.

La localización en el tercio proximal de la tibia (70%) es la más frecuente, seguida del tercio distal del peroné, aunque también se han descrito casos localizados en húmero, ramas isquiotibiales, sacro⁷, costillas, clavícula⁸, huesos sesamoideos, metatarsianos⁵, calcáneo, rótula⁹, fémur¹⁰⁻¹² y en escápula¹³.

Hay enfermedades que pueden predisponer a este tipo de fractura como la osteoporosis y la artritis reumatoide. La rigidez articular, las contracturas, las deformidades angulares y articulares y la predisposición a la pérdida de masa ósea podrían favorecer este tipo de fracturas, la osteomalacia, la enfermedad de Paget y la radioterapia^{4, 14, 15}. Algunos tratamientos como la corticoterapia, la terapia con fluoruro de sodio, el metotrexato y etidronato también han sido relacionados con el desarrollo de fracturas de estrés¹. Otros factores conocidos son la vuelta al ejercicio tras un periodo largo de reposo y la presencia de defectos fibrosos corticales^{5, 16}. En el caso de la fractura del cuello femoral en la niña con el tic, que presentaba Síndrome de Down, las peculiaridades músculoesqueléticas de la trisomía como la coxa valga bilateral, la hiperlaxitud, junto con la mayor apertura del anillo pélvico superior podría ser considerados como favorecedoras¹⁷.

La radiografía simple puede ser suficiente para el diagnóstico junto con la historia y la sospecha clínica, como ocurrió en 6 de nuestros pacientes, pero la gammagrafía ósea con Tecnecio es la mejor prueba para un diagnóstico precoz en caso de duda^{12, 18}. Soon-Hyuck lee y cols¹¹ apuestan por el uso de la RNM como una buena prueba diagnóstica para este tipo de lesiones disminuyendo la radiación de radiografías seriadas y evitando biopsias innecesarias. El TAC y las biopsias pueden ser necesarias en el diagnóstico diferencial³ como ocurrió en uno de nuestros pacientes para llegar al diagnóstico definitivo. En la bibliografía se describe un caso similar en una paciente de 15 años que presentaba una

lesión de apariencia maligna a nivel del peroné distal que resultó ser una fractura de estrés a dicho nivel¹⁹. En localizaciones más infrecuentes y de difícil diagnóstico como las fracturas de estrés en sacro el empleo de SPECT puede ser de gran ayuda⁷.

En una serie clínica similar a la nuestra, los autores realizaron un diagnóstico diferencial con otras entidades como osteoma osteoide, sarcoma de Ewing, y osteítis-periostitis¹⁸. En localizaciones como la rótula hay que hacer el diagnóstico diferencial con rótula bipartita, para lo que puede ser útil la observación de Smilie⁹ que describe una línea vertical hacia abajo en las fracturas y oblicua para las bipartitas.

El tratamiento consiste generalmente en reposo y disminución de la actividad desencadenante, aunque algunos autores como Fullerson y Snoddy defendían¹² la descarga en cama para las fracturas no desplazadas. En el caso de los pacientes con enfermedades reumáticas se debate el hecho de que la inmovilización podría sumarse a los factores que provocan pérdida de masa ósea relacionados con la enfermedad o sus tratamientos^{14, 15}. Aunque en nuestra serie hemos utilizado inmovilización enyesada en algunos pacientes para garantizar el reposo de la extremidad, otros autores no la utilizan¹⁸. La necesidad de tratamiento quirúrgico es rara aunque puede ser indicada en un retardo en la consolidación, alteraciones axiales severas, pseudoartrosis o el riesgo de progresión¹². En el caso de la paciente con el pie equinovaro estructurado ya que el desequilibrio de la carga del pie fue desencadenante de sus fracturas sucesivas de los metatarsianos, tras la resolución de dichas fracturas mediante reposo e inmovilización enyesada, se planificó intervención quirúrgica para la corrección del apoyo del pie, que se logró con una triple artrodesis, en la actualidad la paciente es seguida en las consultas con buena evolución.

Bibliografía:

1. Peris P. Stress fractures. *Best Practice & Research Clinical Rheumatology* 2003; 17 1043-61.
2. Dwek JR, Cardoso F, Chung CB. MR imaging of overuse injuries in the skeletally immature gymnast: spectrum of soft-tissue and osseous lesions in the hand and wrist. *Pediatr Radiol.* 2009; 39:1310-6.
3. Burcks R, Sutherland D. Stress Fractures of the Femoral Shaft in children: report of two Cases and discussion; *J Pediatr Orthop.* 1984; 4:614-6.
4. Fusco C, Bertani G, Caricati G, Della Giustina E. Stress fracture of the peroneal bone secondary to a complex tic. *Brain Dev.* 2006; 28:52-4.
5. Dusek T, Peřina M, Loncar-Dusek M, Bojanic I. Multiple stress fractures in a young female runner. *Acta Chir Orthop Traumatol Cech.* 2004; 71:308-10.
6. Mucklow ES, Evans G. Stress fractures in a hyperactive 3-year-old girl. *Lancet.* 1997; 349(9055):854.
7. JHaasbeek JF, Green NE. Adolescent stress fractures of the sacrum: two case reports. *J Pediatr Orthop* 1994; 14:336-8
8. Fallon KE, Fricker PA. Br J Sports Med. Stress fracture of the clavicle in a young female gymnast. *Br F sports Med.* 2001; 35:448-9.
9. Iwaya T, Takatori Y. Lateral longitudinal stress fracture of the patella: report of three cases. *J Pediatr Orthop.* 1985; 5:73-5.
10. Burcks R, Sutherland D. Stress Fractures of the Femoral Shaft in children: report of two Cases and discussion. *J Pediatr Orthop.* 1984; 4:614-6.
11. Lee SH, Baek JR, Han SB, Park SW. Stress fractures of the femoral diaphysis in children: a report of 5 cases and review of literature. *J Pediatr Orthop.* 2005; 25:734-8.
12. St Pierre P, Staheli LT, Smith JB, Green NE. Femoral neck stress fractures in children and adolescents. *J Pediatr Orthop.* 1995; 15:470-3.
13. Hart RA, Diamandakis V, el-Khoury G, Buckwalter JA. A stress fracture of the scapular body in a child. *Iowa Orthop J.* 1995; 15:228-32.
14. Mäenpää H, Savolainen A, U.K. Lehto M, Belt EA. Multiple stress fractures in a young girl with chronic idiopathic arthritis. Extended case report. *Joint Bone Spine* 2001; 68 :438-42.
15. Mäenpää H, Savolainen A, U.K. Lehto M, Belt EA. Multiples fractures de contrainte chez une jeune fille atteinte d'arthrite chronique juvénile. À propos d'un cas. *Rev Rhum [E'd Fr].* 2001; 68 :874-9
16. Shimal A, Davies AM, James SL, Grimer RJ. Fatigue-type stress fractures of the lower limb associated with fibrous cortical defects/non-ossifying fibromas in the skeletally immature. *Clin Radiol.* 2010; 65:382-6.
17. González-Agüero A, Villarroya MA, Vicente-Rodríguez G, Casajús A. Masa muscular, fuerza isométrica y dinámica en las extremidades inferiores de niños y adolescentes con síndrome de Down. *Biomecánica* 2009; 17: 5-20.
18. Navascués del Río JA, López Valverde S, González López JL, Soletto Martín J, Cervera P, Rodríguez A, García-Trevijano JL. Fracturas de estrés en la infancia. *Rev Esp Cir Osteoart* 1995; 30: 302-5
19. Sardón E, Sagarra JA, De Castro R, De no Estella L, Fernández L. Fractura de estrés en peroné con apariencia tumoral (a propósito de un caso). *Rev Esp Cir Osteoart.* 1986; 21:393-7.