Rev. Esp. de Cir. Ost., 14, 223-228 (1979)

HOSPITAL CLÍNICO UNIVERSITARIO. ZARAGOZA

Desmoide perióstico gigante

Aportación de un caso de localización poco frecuente

D. PALANCA, F. SERAL, C. BURRIAL, T. ARRUEBO y T. CASTIELLA

RESUMEN

Se aporta un caso de desmoide perióstico en un paciente de 17 años de edad, con una tumoración voluminosa localizada en el tercio inferior del radio derecho.

Descriptores: Desmoides perióstico. Radio. Tumores.

SUMMARY

A case of periosteal desmoid in a male 17 years old who presented a big tumor in the lower end of the radius is reported.

Key words: Periostal desmoid. Radius tumours.

Introducción

Presentamos un caso poco frecuente de una lesión tumoral denominada «Desmoide perióstico».

Este tumor produce una lesión fibrosa situada en el periostio que provoca una destrucción localizada al lado de la cortical adyacente del hueso.

La primera cita bibliográfica se remonta a 1951, cuando KIMMELSTIEL y RAPP (3) publicaron cuatro casos de defecto cortical, debido a desmoides periósticos, localizados en región supracondílea de fémur; los pacientes eran varones jóvenes con edades comprendidas entre 8 y 20 años. Esto hizo pensar que el «Desmoide perióstico» era la misma lesión que el «Defecto cortical fibroso subperióstico» y, por lo tanto, sin consecuencias clínicas.

MAREK (6), publica en 1955 dos casos en jóvenes varones localizados en las metáfisis inferior del fémur y de la tibia en los que aplicó un tratamiento quirúrgico.

LICHTENSTEIN (4), encuentra otro caso de «Desmoide perióstico» en un varón de 15 años de edad, con una localización similar a la que previamente habían encontrado KIMMELSTIEL y RAPP. En este caso se encontraba un contenido anárquico de células gigantes lo que hacía semejar a este tumor con el «Fibroma no osteogénico», aunque éste es de localización subcortical.

Autores como DAHLIN (1), piensa que el tumor llamado «Desmoides perióstico» puede ser una variedad hipocelular del grupo de los fibromas óseos, quizá originado a consecuencia de un traumatismo.

Todos los casos, hasta ahora, han sido varones de edades comprendidas entre 8 y 20 años, existiendo una cierta predilección por la localización distal en el fémur.

En la actualidad, la Organización Mundial de la Salud no ha sistematizado los tumores dependientes de periostio, debien-

FIG. 1. — Aspecto clínico de la tumoración en visión anteroposterior.

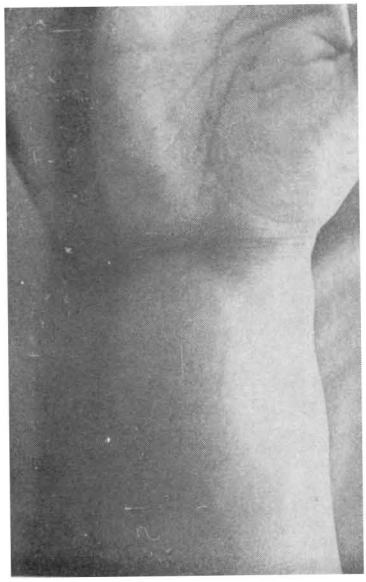

FIG. 2. — Aspecto clínico de la tumoración en visión lateral.

do ser considerados como una variedad independiente dentro de los tumores óseos.

El objeto de la actual comunicación, es presentar un caso de «Desmoide perióstico», situado en el extremo distal de la cara palmar de cúbito y radio derechos, en un varón de 17 años sin presentar antecedente traumático.

Historia clínica número 10.560.

Enfermo: V. V. O., de 17 años de edad, y de sexo, varón.

No existen antecedentes patológicos relacionados con el proceso.

Los antecedentes personales son normales.

Antecedentes de la enfermedad actual: Desde la edad de los 7 años, sin existir antecedente traumático alguno, comenzó a notar la existencia de una pequeña tumoración localizada en la cara anterior del antebrazo derecho, en su tercio inferior. Dicha tumoración, que en un principio era blanda a la palpación y pequeña de tamaño, posteriormente fue creciendo y haciéndose dura. En ningún momento ha producido sintomatología dolorosa, no habiéndole impedido realizar su trabajo habitual.

En la anamnesis por aparatos no existe nada que reseñar.

Exploración general: A la inspección se observa en el tercio inferior del antebrazo (cara palmar) una tumoración de 7 × 5 centímetros, de consistencia dura no adherida a piel y sí a planos profundos, no existiendo dolor a la palpación. Asimismo no había alteraciones de la sensibilidad. Se palpa el pulso radial (figs. 1 y 2).

La movilidad pasiva de la muñeca no está limitada a la flexión palmar, siendo normal la movilidad de los dedos y no existiendo déficit motor en manos y dedos.

Se le practicó un estudio radiográfico simple así como un estudio xerográfico, arteriográfico e isotópico.

En el estudio radiográfico y xerográfico se apreciaba la existencia de una tumoración voluminosa de partes blandas, a nivel del extremo distal de cúbito y radio derechos, con calcificaciones dentro de la tumoración. A nivel de la extremidad distal del radio se aprecia una incurvación de dicho hueso provocada por el crecimiento del tumor, así como una erosión de la cortical interna del radio, sin existir ruptura de la misma, estando el

periostio a este nivel como desflecado (figura 3).

En el estudio angiográfico realizado por punción de la arteria humeral, se aprecia arterias normales de calibre, existiendo únicamente un desplazamiento de la arteria cubital y de la interósea a nivel de la muñeca, debido a la tumoración. La arteria radial es normal (fig. 4).

El estudio radioisotópico óseo, realizado con PP-Sn-99mTc demuestra que las imágenes obtenidas con gammacámara y con gammágrafo dan una hiperfijación muy intensa que afecta fundamentalmente a la extremidad distal del radio derecho y en menor grado a la extremidad distal del cúbito.

Los datos de laboratorio pedidos sólo revelan una ligera elevación de las fosfatasas alcalinas encontrándose una cifra de 115 mu/ml.

A la vista de estos datos, se le practicó tratamiento quirúrgico, realizándose una resección en bloque de la tumoración, comprobando en el acto quirúrgico que la tumoración se encontraba íntimamente adherida al periostio del radio sin afectar para nada al tejido óseo del mismo (figs. 5 y 6).

FIG. 3. — Radiografía anteroposterior del tercio inferior del antebrazo, en la que se aprecian calcificaciones intratumorales, e incurvación radial con desflecamiento perióstico.

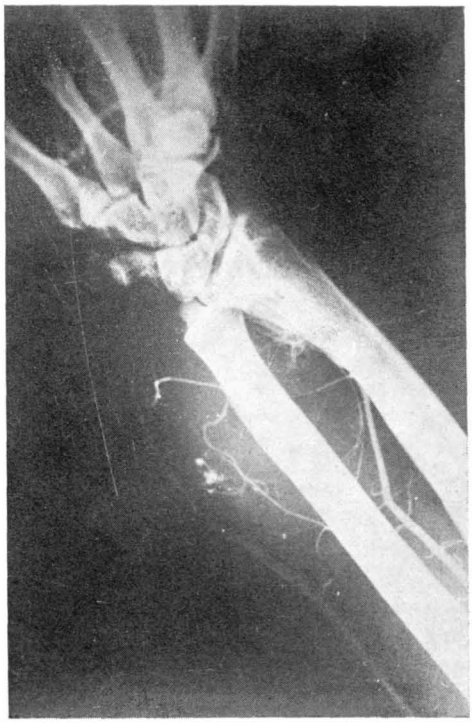

FIG. 4. — Angiografía en la que se ve un desplazamiento de la arteria cubital e interósea.

La pieza quirúrgica fue posteriormente remitida al departamento de Anatomía Patológica para su estudio histopatológico:

Macroscópicamente la tumoración estaba bien delimitada, era de superficie lisa y de forma ovoidea, medía 8 × 6 × 3'5 y su peso era de 191 gr. A la sección era de consistencia firme y la superficie de sección presentaba un aspecto fasciculado de color blanquecino (fig. 7).

Microscópicamente la lesión estaba constituida por tejido conjuntivo fibroso con fibroblastos bien diferenciados y abundante colágena intercelular, sin que exista atipia. No se observaron células gigantes ni xantomatosas (fig. 8).

En una reciente revisión, realizada al año y cinco meses de la intervención quirúrgica, no se encontraron alteraciones que impidiesen la realización de su trabajo habitual como oficial de segunda en la construcción,

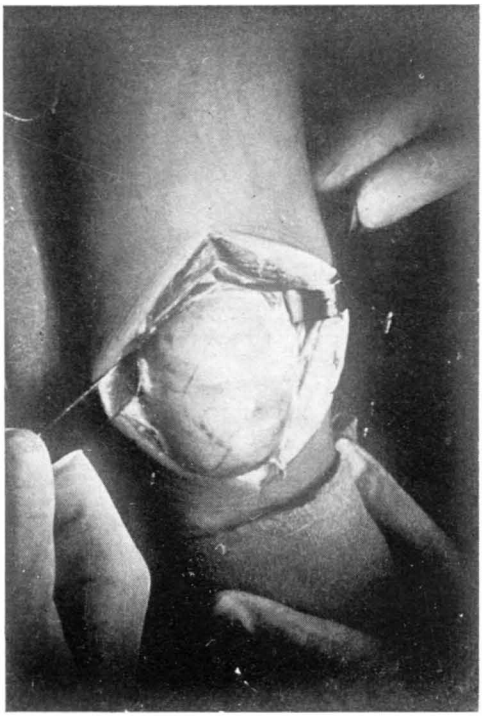

FIG. 5. — Aspecto quirúrgico de la pieza.

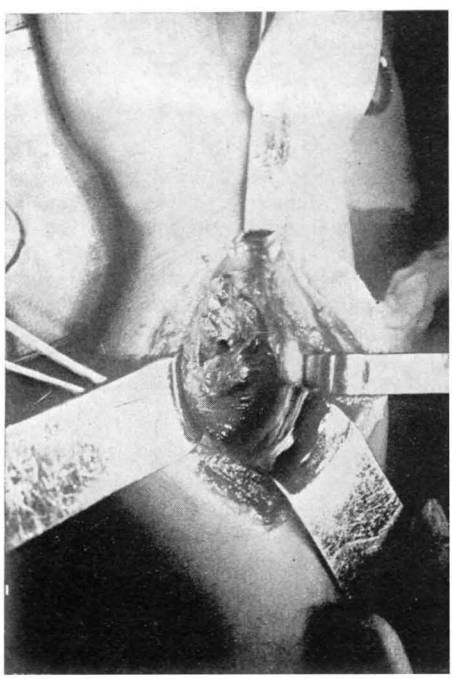

FIG. 6. — Resección de la tumoración.

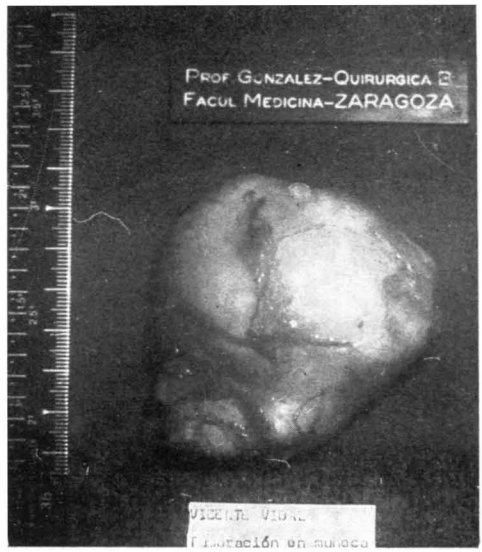

FIG. 7. — Pieza obtenida en la intervención.

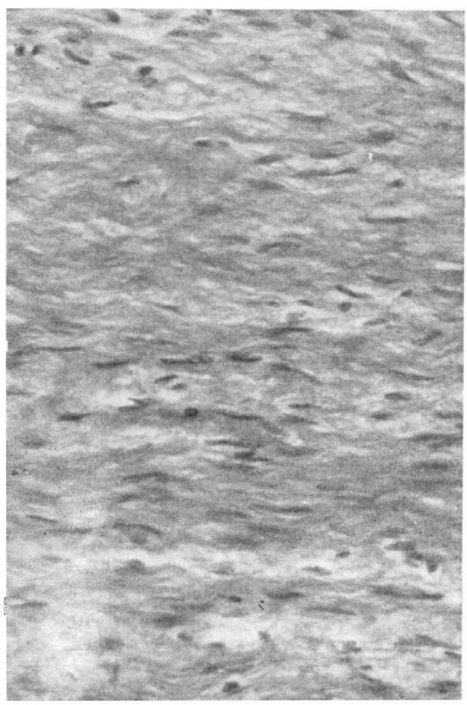

FIG. 8. — Microfotografía H-E (x 200) mostrando fibroblastos de núcleos fusiformes separados por abundantes fibras de colágena.

cosa que realiza con normalidad. La exploración de los nervios radial, mediano y cubital es normal. El pulso radial es también normal (figs. 9 y 10.

Discusión

Se ha presentado en este trabajo, un caso de «Desmoide perióstico» con una localización poco habitual entre todas las publicadas hasta la fecha.

Asimismo llama la atención el tamaño de la tumoración, ya que por regla general no suelen tener grandes dimensiones.

El diagnóstico diferencial lo podemos establecer con los restantes fibromas:

El fibroma no osificante se presenta en niños y adolescentes, no existiendo predilección por ningún sexo y con una localización generalmente en las metáfisis de los huesos largos de las extremidades. Radiográficamente, la lesión afecta al hueso, presentando éste una sombra rarefacta que puede aparecer en forma tabicada, estando

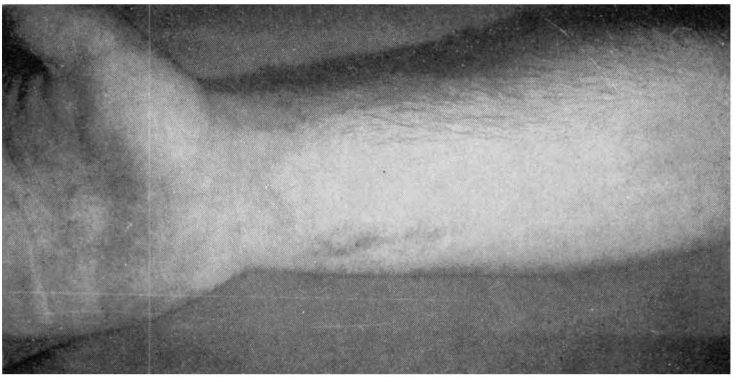

FIG. 9.—Estado clínico postoperatorio en una visión anteroposterior.

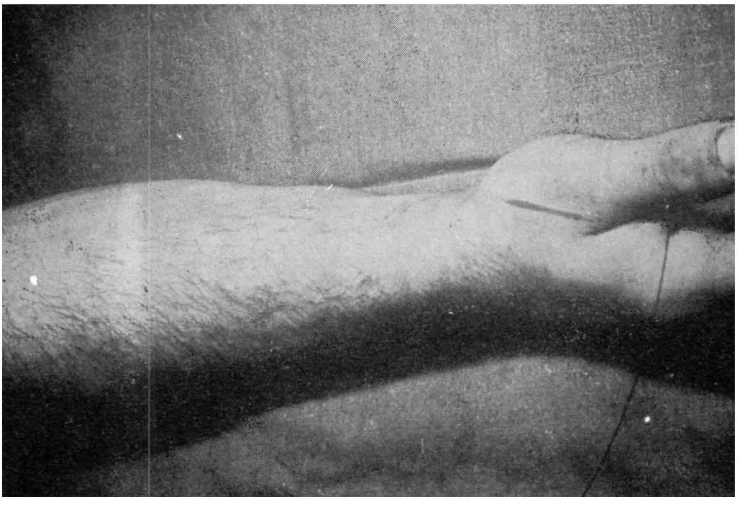

FIG. 10. — Estado clínico postoperatorio en una visión lateral.

la cortical en algunos casos adelgazada pero conservando su continuidad.

Anatomopatológicamente, el periostio de la porción afecta de la diáfisis no está particularmente engrosado, excepto en el caso que existiese una fractura patológica. Al examen microscópico se aprecia una lesión en la que se observan asas espiroideas de células de tejido conjuntivo fusiforme, entremezcladas con pequeñas células gigantes multinucleares.

El fibroma desmoplástico, no tiene límites de edad y en cuanto al sexo, no existe predilección alguna. Es un tumor fibroso intraóseo distinto de los fibrosarcomas y de otras lesiones fibrosas benignas. La lesión se puede desarrollar en el esqueleto axial, así como en los huesos de las extremidades en donde es más probable que se localice en las metáfisis que en las diáfisis. Anatomopatológicamente, el tumor está compuesto de pequeños fibroblastos, que tienden a formar abundante colágeno.

El desmoide perióstico, es una neoformación fibrosa, relativamente pequeña y circunscrita sobre la superficie de un hueso grande, que parece depender del periostio. En la actualidad no han sido encontrados tumores de esta estirpe fuera del plazo de edad comprendido entre los 8 y los 20 años, habiendo una clara predilección por el sexo masculino; requisitos ambos, que cumplía formalmente nuestro paciente.

Radiográficamente, estas formaciones tumorales muestran una imagen de erosión superficial de la cortical con base esclerosada, como en el presente caso antes referido. Debido a la tendencia que posee el desmoide perióstico a involucrar la cortical, se discute si se trata del defecto fibroso cortical (KIMMELSTIELD y RAPP, 3), pero debido a que la destrucción de la cortical por las masas fibrosas tienen un borde interno muy bien definido, hablaría en favor del origen periostal (MARECK, 6).

Anatomopatológicamente es un tumor muy bien delimitado y con masas densas de tejido fibroso dentro del periostio, que presenta un componente intracortical que conecta con la masa periostal en forma de halterio (MARECK, 6). Microscópicamente se trata de un tejido denso, fibroso, con fibroblastos uniformemente repartidos y mucho colágeno intercelular y al igual que el fibroma desmoplástico presenta escasa mitosis con ausencia de núcleos atípicos (DORFMAN, FECHNER, SPJUT, and ACKERMAN, 2). Descripción ésta que coincide plenamente con el informe anatomopatológico de nuestro caso.

Conclusión

Se presenta un caso de desmoide perióstico de gran tamaño en un varón de 17 años de edad y con una localización poco frecuente, como en el extremo distal del radio.

Se establece el diagnóstico diferencial entre los distintos fibromas, llegando a la conclusión de que el caso aquí analizado pertenece a la estirpe denominada «Desmoide perióstico» y que LICHTENSTEIN encuadra como tal.

BIBLIOGRAFÍA

1 DAVID, C.; DAHLIN, M. D. (1969): Fibroma (fibroma óseo anosteogénico, fibroma metafisario, fibroma cortical) y Xantoma, in Charles C. Thomas (Ed.): *Tumores óseos.* 2.ª edición. Barcelona. Toray. 86-95.

2 DORFMAN, H. D.; FECHNER, R. E.; SPJUT, H. J., and ACKERMAN, L. V. (1970): Tumors of bone and cartilage. *Armed Forces Institute of Pathology.* Wáshington. 267-269.

3 KIMMELSTIEL, P., and RAPP, I. H. (1951): Cortical defect due to periostal desmoids. *Bull. Hosp. Joint Dis.,* 12, 286-297.

4 LICHTENSTEIN, L. (1955): Tumors of periostal origen. *Cancer,* 8, 1060-1069.

5 LICHTENSTEIN, L. (1975): Tumores de origen perióstico, en *Tumores óseos.* Barcelona, Elicien, 388-401.

6 MAREK, F. M. (1955): Fibrous cortical defect (periostal desmoid). *Bull. Hosp. Joint Dis.,* 16, 77-87.