Rev. Esp. de Cir. Ost., 13, 253-258 (1978)

SERVICIO DE NEUROCIRUGÍA
CIUDAD SANITARIA DE LA SEGURIDAD SOCIAL CARLOS HAYA, DE MÁLAGA
Jefe de Servicio: R. G. CARRASCOSA

Compresión medular dorsal de origen discal

A propósito de tres casos

M. J. ARIAS [1] y R. NADER [2]

RESUMEN

Se presentan tres casos de hernia discal dorsal con compresión medular. Dos son mujeres y el otro varón. Las protusiones discales estaban situadas en D10-D11, D11-D12 y D12-L1. El diagnóstico preoperatorio es algunas veces difícil de establecer. Se revisan resumidamente las diferentes técnicas de tratamiento quirúrgico de estos procesos, así como sus resultados. Nuestros tres casos fueron operados por vía posterior mediante laminectomía y extirpación del disco extruido. En dos casos los resultados fueron favorables, permaneciendo el otro inmodificado.

Descriptores: Hernia discal. Hernia discal dorsal. Compresión medular.

SUMMARY

Three cases of protruded thoracic intervertebral disc with spinal cord compresion are reported. Two are men and the other woman. The discs protrusion are at T10-T11, T11-T12 and T12-L1 levels. Preoperative diagnosis is sometimes difficult. The diferent techniques of surgical treatment and the results are revised. Our three cases are treated by laminectomy and disc excision. Our results are good in two of the cases and the other inmodified.

Key words: Intervertebral disc herniation. Thoracic disc protrusion. Spinal cord compresion.

Introducción

Según CARSON y cols. (6), la primera descripción de un síndrome de compresión medular causado por una hernia discal dorsal, se debe a KEY en 1838. Posteriormente, MIDDLENTON y TEACHER (1911) (22) publican el caso de un joven que tras un esfuerzo físico presenta una paraplejía, descubriendo en la autopsia la existencia de un prolapso discal dorsal. En 1934, MIXTER y BARR (23) presentan cuatro casos de hernias discales dorsales operadas, tres de las cuales quedaron parapléjicos después de la operación. Desde entonces la frecuencia de presentación de estos procesos es escasa. LOVE y KIEFER (19) en 1950 encuentran sólo 17 casos de un total de 5.500 hernias discales operadas. FINESCHI (11) en 1955 observa una incidencia de estos procesos del 1 por 1.000. O'CONNELL (1955) (24) estima esta frecuencia en el 1'5 por 1.000. En 1960, ARSENI y NASH (1) encuentran 12 casos de un total

1, Médico Adjunto del Servicio de Neurocirugía.
2, Jefe de Sección del Servicio de Neurocirugía.

de 2.544 operaciones por hernias discales. LOVE y SCHORN (1965) (20) observan una incidencia del 5 por 1.000. En 1971, CARSON y cols. (6) estiman que para una población de un millón de habitantes se presenta un caso de hernia discal dorsal por año. En 1972, DREYFUS y cols. (9) encuentran menos de 250 casos publicados, con una incidencia del 3 al 5 por 1.000 del conjunto de hernias discales. A continuación presentamos tres casos de hernias discales dorsales, de un total de 437 hernias discales operadas, lo cual representa aproximadamente el 0'75 por 100.

Caso núm. 1.—D. C. LL. Hembra, 54 años. Veinticinco días antes de su hospitalización presenta un episodio brusco de algias vertebrales en región dorsolumbar, mientras estaba trabajando en semiflexión lumbar. Desde entonces, pérdida progresiva de fuerza, iniciándose dificultad para la marcha cuando acude a nuestro Servicio. También refiere sensación de acorchamiento en ambos miembros inferiores e incontinencia esfinteriana. En la exploración clínica se observa una paraparesia espástica de predominio derecho, hiperreflexia y Babinski bilateral. Hipoestesia generalizada en miembros inferiores con nivel D-12, L-1. En la punción lumbar se advierte un bloqueo parcial de la circulación del L. C. R. cuyo análisis no muestra alteraciones. Las radiografías de columna vertebral dorsal no muestran alteraciones significativas. La mielografía con lipiodol muestra una detención total del contraste a nivel D-11, D-12. Con la sospecha de proceso discal a dicho nivel, se interviene quirúrgicamente practicándosele una laminectomía completa D-11, D-12, extirpándose por vía extradural un prolapso discal medial a dicho nivel. El postoperatorio transcurre satisfactoriamente, siguiendo rehabilitación funcional y desapareciendo todos los signos y síntomas neurológicos.

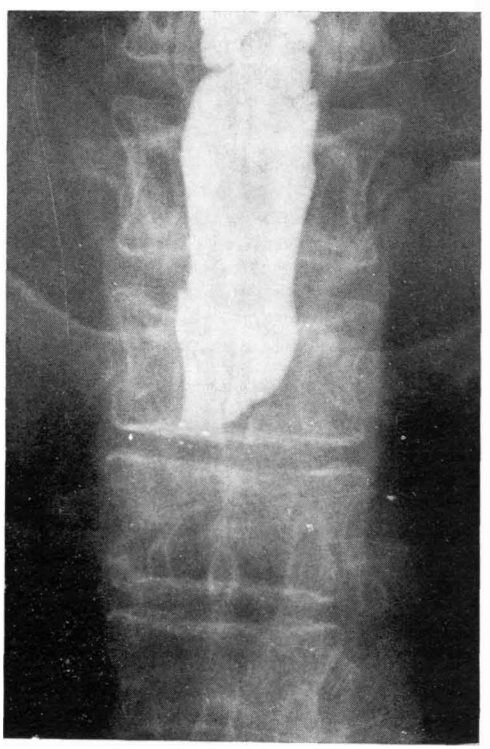

FIG. 1.—Mielografía con stop total del contraste a nivel del espacio D11-D12, correspondiente al caso núm. 1.

Caso núm. 2.—A. G. D. Varón, 56 años. Pérdidas de fuerzas en miembros inferiores de comienzo brusco, de dos semanas de evolución, con algias en región dorsal inferior e incontinencia de esfínteres. En la exploración clínica se observa una paraparesia con hipotonía y disminución de reflejos profundos. En el estudio radiológico simple se observan signos artrósicos vertebrales difusos a nivel de los últimos espacios dorsales. En la mielografía se evidencia un stop total del contraste a nivel D 10-D 11. Con el diagnóstico de proceso compresivo medular anterior, de probable origen discal medial, se interviene quirúrgicamente practicándose una laminectomía completa D 10-D 11 y extirpándose por vía extradural un prolapso discal medial. La evolución postoperatoria ha sido satisfactoria, habiendo mejorado progresivamente y encontrándose en la actualidad libre de alteraciones neurológicas.

Caso núm. 3.—A. P. M. Varón, 40 años. Lumbociática bilateral de comienzo brusco tras un esfuerzo físico al levantar un peso. El dolor es de tipo mecánico con sensación de acorchamiento en planta de ambos pies. En la exploración clínica se evidencia una

acentuación del dolor con los movimientos de elongación radicular y disminución de ambos reflejos aquíleos. Después del episodio álgico agudo inicial, el dolor se refiere predominantemente al territorio ciático derecho. En el estudio radiológico de columna lumbar no se observan alteraciones significativas. En región dorsolumbar se observa disminución del espacio D 12-L 1, con calcificaciones en el espacio discal. Se practica una radiculografía con contraste hidrosoluble, observándose una imagen sospechosa de compromiso radicular S 1 derecho. Con el diagnóstico de hernia discal L5-S1 derecha se interviene quirúrgicamente extirpándose un prolapso discal a dicho nivel. En el curso postoperatorio disminuye la intensidad del cuadro doloroso, aunque persiste localizado en miembro inferior derecho. Posteriormente se observa una disminución de fuerzas en este miembro, de predominio distal. Entonces, pasados tres meses de su episodio inicial, es hospitalizado nuevamente. El enfermo presenta dolor y parestesias en región anterolateral de muslo derecho y en región posterior de pierna del mismo lado. En la exploración se observa una limitación de la motilidad lumbar, maniobras de elongación radicular positivas y abolición de reflejo aquíleo derecho continuando disminuido el izquierdo. En el estudio radiológico simple persiste la imagen descrita anteriormente. Se practica una mielografía con lipiodol, evidenciándose un stop completo de la columna de contraste a nivel D 12-L 1. Con la sospecha de una hernia discal medial a dicho nivel, se practica una laminectomía D 12-L 1 extirpándose un prolapso discal medial por vía combinada extra e intradural. En el postoperatorio inmediato se observa una paraparesia de predominio distal con hipotonía y arreflexia e incontinencia de esfínteres. Con tratamiento rehabilitador y antiedematoso (dexametasona), este cuadro deficitario postoperatorio va desapareciendo progresivamente. Pasado un año, el enfermo está libre de dolores, persistiendo sólo una paresia en pie derecho de predominio para la flexión dorsal.

FIG. 2. — Proyección lateral del stop mielográfico en el caso núm. 1.

FIG. 3. — Stop de la columna de contraste en la mielografía correspondiente al caso núm. 3.

Comentarios

La hernia discal dorsal se presenta preferentemente en la edad media de la vida, entre los 30 y 55 años de edad (2, 6, 9, 25) sin diferencias significativas entre am-

bos sexos (9, 18), aunque para algunos existe un predominio del sexo masculino (2, 6, 32). Se localiza con mayor frecuencia en los cuatro espacios discales inferiores (4, 5, 9), siendo el espacio undécimo el más afectado (10). La protusión discal medial o central es más frecuente que la lateral (9, 18).

La existencia de un menor espacio extradural junto a la cifosis fisiológica, determinan que, en el segmento dorsal, la medula se encuentre prácticamente adosada a la cara posterior de los cuerpos vertebrales y espacios discales, por lo cual protusiones discales mínimas pueden causar alteraciones neurológicas graves (3). Además, la fijación medular por los ligamentos dentados (16) y el carácter generalmente brusco de la compresión discal, disminuyen las posibilidades de adaptación medular (17). Junto al componente mecánico de la compresión medular discal, los estudios angiográficos medulares han demostrado la importancia del factor vascular (4, 8, 21). CARON y cols. (1971) (4), realizando estudios arteriográficos medulares pre y postoperatorios, mostraron las alteraciones vasculares ocasionadas por las hernias discales dorsales a nivel del ensanchamiento medular lumbar. La protusión discal puede comprimir directamente una arteria radicular o bien, cuando es medial el sistema de la arteria espinal anterior, en cuyo caso la isquemia medular se traduce por una mayor afectación de las astas anteriores medulares.

La importancia de los esfuerzos físicos y otros traumatismos menores en el comienzo de la sintomatología discal dorsal es menor que en los síndromes discales de otras regiones vertebrales (18, 20), si bien su presencia es frecuente (6, 30). La clínica de estos procesos puede reducirse sólo a signos raquídeos consistentes en dorsalgias difusas o manifestarse por alteraciones de afectación radicular. En el primer espacio dorsal, junto a las algias radiculares braquiales puede presentarse un síndrome de Claude-Bernard-Horner (14). En espacios inferiores, las radiculalgias discales dorsales pueden simular enfermedades torácicas o abdominales (31), si bien el dolor discal suele ser de tipo mecánico acentuándose con la flexión del cuello (6). Cuando la compresión discal afecta a la parte superior del cono terminal, el dolor suele irradiarse a miembros inferiores pudiendo confundirse con un síndrome ciático (9). Las protusiones discales mediales generalmente se asocian con un síndrome deficitario motor y sensitivo, el cual puede ser producido por compresión directa del disco sobre la medula causando destrucción de tejido nervioso y originando una paraplejía irreversible; con más frecuencia el déficit resultante es producto de la isquemia medular por compresión discal sobre el sistema vascular medial, traduciéndose en una paraparesia frecuentemente reversible (6). En general, el síndrome neurológico por compresión discal dorsal suele ser inespecífico, siendo difícil su diferenciación de otros procesos compresivos, degenerativos o inflamatorios (1, 18, 20, 27).

El estudio radiológico simple de columna dorsal en estos procesos discales puede ser normal, siendo característico cuando se presentan calcificaciones discales y, en menor medida, ante la observación de una disminución del espacio discal y de signos artrósicos a su nivel (9, 18, 26, 27, 28, 32). El examen mielográfico puede mostrar bloqueos parciales o totales de la columna de contraste, cuya valoración es especialmente diferenciadora en la proyección lateral con el enfermo en decúbito prono (13, 28, 32). La angiografía medular reviste una gran importancia tanto para descartar procesos angiomatosos como para determinar el nivel y el lado de entrada de la arteria de Adamkie-

wicz, lo cual es de suma importancia en el planteamiento quirúrgico (4, 5, 32). Sin embargo, a pesar de los medios diagnósticos hoy a nuestro alcance, todavía son relativamente frecuentes los casos que no pueden diagnosticarse con certeza preoperatoriamente (13, 32).

El abordaje posterior mediante laminectomía por vía extradural (20) o intradural (18), ha constituido el método clásico de tratamiento quirúrgico de estos procesos. Sin embargo, los resultados poco satisfactorios obtenidos con esta técnica (25), con algunas excepciones (12, 14), determinaron la introducción de nuevas vías de abordaje. En 1958, GRAFOORD y colaboradores (7) introducen la vía transtorácica intrapleural, mediante la cual operan satisfactoriamente una hernia torácica. Posteriormente, RANSOHOFF y cols. (26) y PEROT y MUNRO (25) aportan nuevos casos operados con esta técnica, con buenos resultados. En 1960, HULME (15) inicia el abordaje postero-lateral (costotransversectomía) extrapleural, obteniendo resultados satisfactorios en los casos operados. En 1972, DREYFUS y cols. (9), realizan un estudio estadístico comparativo de los resultados obtenidos con los diferentes abordajes para la extirpación quirúrgica de las hernias discales dorsales, observándose sólo un 38 por 100 de buenos resultados en 86 casos operados por vía posterior clásica frente al 73 por 100 encontrado en los 30 casos operados por vía lateral o posterolateral. También BENSON y BYRNES (1975) (2) en un estudio similar observan mejores resultados mediante la utilización de los abordajes clásicos. Sin embargo, CARSON y cols. (1971) (6) estiman que los pobres resultados conseguidos por vía posterior son debidos a la limitada exposición del campo quirúrgico, por lo cual proponen la ampliación de éste mediante la extirpación total del ligamento amarillo y la resección de las carillas articulares, obteniendo buenos resultados con esta técnica.

En todo caso la ausencia de un diagnóstico preoperatorio de certeza, la posibilidad de la existencia de fragmentos discales emigrados o la erosión de la duramadre por el prolapso discal, constituyen algunos de los problemas que limitan las posibilidades de los abordajes laterales en favor del factor diagnóstico de la laminectomía (12, 13, 15).

BIBLIOGRAFIA

1 ARSENI, C. y NASH, F. (1960): Thoracic intervertebral disc protrusion. A clinical study. *J. Neurosurg.*, 17, 418-430.

2 BENSON, M. K. D. y BYRNES, D. P. (1975): The clinical syndromes and surgical treatmente thoracic intervertebral disc prolapse. *J. Bone Joint Surg.*, 57 (B), 471-477.

3 BIGNAMI, A. y CANTORE, G. P. (1968): Hematomyelie consecutive a une hernie du disque thoracique (Etude anatomo-clinique). *Neuro-chirurgie*, 14, 651-660.

4 CARON, J. P.; DJINDJIAN, R.; JULIÁN, H.; LEBRIGAND, R. y COMOY, J. (1971): Les hernies discales dorsales. *Ann. Med. Intern.*, 122, 675-688.

5 CARON, J. P.; JULIÁN, H.; LEBRIGAND, H.; COMOY, J. y CARÜEL, N. (1968): Discussion sur les vois d'abord des hernies discales dorsales et leurs resultats. *Neurochirurgie*, 14, 171-182.

6 CARSON, J.; GUMPERT, J. y JEFFERSON, A. (1971): Diagnosis and treatment of thoracic intervertebral disc protrusion. *J. Neurol. Neurosurg. Psychiat.*, 34, 68-77.

7 GRAFOORD, F. C.; HIERTONN, T.; LINDBLON, K. y OLSSON, S. E. (1958): Spinal cord compresion caused by protruded thoracic disc. Report of a case treated with anterolateral fenestration of the disc. *Acta orthop. scand.*, 28, 103-107.

8 DOMMISE, G. F. (1974): The blood supply of the spinal cord. *J. Bone Joint Surg.*, 56 (B), 225-235.

9 DREYFUS, P.; SIX, B.; DORFMANN, H. y SEZE, S. (1972): Le hernie discale dorsale. *Sem. Hop. París*, 48, 3045-3052.

10 EPSTEIN, J. A. (1954): The syndrome of herniation of the lower thoracic intervertebral disc with nerve root and spinal cord compresion. A presentation of 4 cases with review of the literature, methods of diagnosis and treatment. *J. Neurosurg.*, 11, 525-538.

11 FINESCHI, G. F. (1955): Patologia e clinica dell'hernia del disco intervertebrale. Firenze. Ed. Scient. Ortop.

12 FISHER, R. G. (1965): Protrusion of thoracic disc. The factor of herniation through duramater. *J. Neurosurg.*, 22, 591-593.

13 FISHER, R. G. (1973): Extradural spinal cord and nerve root compresion from bening lesions of the dorsal area, in J. R. Youmans (edit): *Neurological Surgery*. London. W. B. Saunders Company. pp: 1.186-1.193.

14 GELCH, M. M. (1978): Herniated thoracic disc at T1-T2 level associated with Horner's syndrome. *J. Neurosurg.*, 48, 128-130.

15 HULME, A. (1960): The surgical approach to thoracic intervertebral disc. *J. Neurol. Neurosurg. Psychiat.*, 23, 133-137.

16 KAHN, C. A. (1947): The role of the dentate ligament in spinal cord compression and syndrom of lateral sclerosis. *J. Neurosurg.*, 4, 191-199.

17 KITE, W. C.; WHITFIELD, R. D. y CAMPBELL, E. (1957): The thoracic intervertebral disc herniated syndrome. *J. Neurosurg.*, 14, 61-67.

18 LOGUE, V. (1952): Thoracic intervertebral disc prolapse with spinal cord compression. *J. Neurol. Neurosurg. Psychiat.*, 15, 227-241.

19 LOVE, J. G. y KIEFER, E. J. (1950): Root pain and paraplegia due to protrusion of thoracic intervertebral disc. *J. Neurosurg.*, 7, 62-69.

20 LOVE, J. G. y SCHORN, V. S. (1965): Thoracic disc protrusions. *J. Amer. med. ass.*, 191, 627-631.

21 MATHE, J. F.; FEVE, J. R.; COLLET, M.; CLER, J. M.; RESCHE, F. y MAGNE, M. (1977): Ischemie chronique des cornes anterieures du renflement lomboire de la moelle. Etude angiographique chez un sujet porteur d'une hernie discale D12-L1. *Rev. Neurol.* (París), 133, 467-473.

22 MIDDLENTON, G. S. y TEACHER, J. H. (1911): Injury to spinal cord due to rupture of on intervertebral disc during muscular effort. *Glasg. med.*, 76, 1-6.

23 MIXTER, W. J. y BARR, J. S. (1934): Rupture of the intervertebral disc with involvement of the spinal cord. *New. Enl. J. Med.*, 211, 210-214.

24 O'CONELL, J. E. A. (1955): Involvement of the spinal cord by intervertebral disc protrusions. *Brit. J. Surg.*, 43, 225-247.

25 PEROT, P. L. y DI MUNRO, D. C. (1969): Transthoracic removal of midline thoracic disc protrusions causing spinal cord compresion. *J. Neurosurg.*, 31, 452-458.

26 RANSOHOFF, J.; SPENCER, F.; SIEW, F. y GAGE, I. (1969): Transthoracic removal of thoracic disc. Report of three cases. *J. Neurosurg.*, 31, 459-461.

27 REEVES, D. C. y BROWN, H. A. (1968): Thoracic intervertebral disc protrusion with spinal cord compresion. *J. Neurosurg.*, 28, 24-28.

28 TAVERAS, J. M. y WOOD, E. H. (1976): *Diagnostic neurorradiologic.* 2.ª ed. Baltimore. The Williams and Wilkins Company.

29 THOMSON, J. L. G. (1966): Myelography in dorsal disc protrusion. *Acta radiol. diagn.*, 5, 1.140-1.146.

30 TOVI, D. y STRANG, R. R. (1960): Thoracic intervertebral disc protrusions. *Acta Chir. Scand.*, 267 (suppl.), 1-40.

31 YOUNG, J. H. (1946): Cervical and thoracic intervertebral disc disease. *Med. J. Australia*, 2, 833-838.

32 VALLO, M. y RANSOHOFF, J. (1975): *Thoracic disc disease*, in R. H. Rothman and F. A. Simeone (ed.): The Spine. London. W. B. Saunders Company., páginas 435-442.

Dirección para correspondencia:
Manuel J. Arias.
Mauricio Moro, 3, 15. Málaga.
Teléfono 31 35 39.