Rev. Esp. de Cir. Ost., 14, 253-259 (1979)

CLÍNICA SANT HONORAT. BARCELONA

El Magnuson modificado como tratamiento de la luxación recidivante del hombro

A. GIL CERDÁN, C. SABATÉ ALMARZA y E. VIDAL PASTOR

RESUMEN

El Magnuson modificado como tratamiento de la luxación recidivante del hombro.

En este trabajo se hace un estudio del tratamiento mediante este sistema, de las luxaciones recidivantes con el cual se consiguen unos resultados excelentes, sin registrarse recidivas.

Se basa el trabajo en 22 pacientes intervenidos con este procedimiento en el período de seis años.

Descriptores: Luxación recidivante de hombro. Operación de Magnuson.

SUMMARY

The Magnuson modify as a treatment of the recurrent dislocation of the shoulder.

In this work a study is made of the treatment of recurrent dislocations by means of this system, with which excellent results have been obtained.

The study is based on 22 patients operated on with this procedure during six years.

Key words: Dislocation of the shoulder. Shoulder. Recurrent dislocation.

Denominaremos luxación recidivante a los casos en que después de una luxación inicial, ésta se reproduce frecuentemente y sin dificultad a consecuencia de movimientos que la mayoría de las veces son de mínima amplitud. Existe un caso descrito por DUPUYTREN de más de 100 recidivas.

La constante inseguridad en la vida profesional y deportiva, junto a la carga psíquica que acarrea, reclaman el tratamiento de la dolencia, más aún por tratarse casi siempre de personas jóvenes que no pueden efectuar actividades físicas por miedo a la recidiva, por lo cual el pronóstico de la luxación recidivante es grave desde el punto de vista funcional, por lo que cualquier medio que intente suprimirla está plenamente justificado.

El interés por el problema del tratamiento de la luxación recidivante del hombro es tan antiguo como la medicina, pues así ya aparece en la literatura desde los tiempos de Hipócrates, quien preconizó como tratamiento cauterizar la cara anterior de la articulación del hombro mediante un hierro al rojo e inmovilizar posteriormente la articulación en aducción y rotación interna.

Posteriormente se han propuesto diversidad de técnicas quirúrgicas y numerosas

variantes para su tratamiento lo que demuestra el deseo por encontrar el tratamiento idóneo.

Material empleado

Se trata de 22 enfermos que han sufrido luxaciones recidivantes siendo la mayoría deportistas o empleados en oficios que realizan fuerza con los brazos.

El promedio de edad es de 30 años, y en cuanto al sexo, son varones en un 86 por 100 y hembras en un 14 por 100.

Recuerdo anatómico

De todas las articulaciones del cuerpo humano la del hombro es la más expuesta a la luxación.

La articulación del hombro es la más móvil del organismo y se realiza con gran exactitud permitiendo al brazo situarse en el espacio tridimensional. Como el radio del arco de la superficie articular de la glenoides es relativamente grande ésta es más plana que cuneiforme. En cambio, en la superficie articular del húmero el radio del arco es relativamente pequeño lo que le confiere una forma hemisférica. Por ello las dos superficies articulares no coinciden como auténticas articulaciones de bola u encaje, como sucede en la cadera, no teniendo por tanto esta articulación estabilidad intrínseca. Pero en cambio estas características dan lugar a un alto grado de movilidad.

La cápsula articular es fin y presenta repliegues a modo de refuerzos, pero para permitir el alto grado de movilidad de la articulación la cápsula glenohumeral debe

CUADRO 1

Paciente	Edad	Sexo	Actividad trabajo	Días de hospitalización	Complicaciones	Disminución rotación externa postrecuperación funcional grados	Dolor	Alta total semanas
A. G.	27	V	Camarero	7	No	12	No	5
MC. A.	42	V	Encofrador	7	No	15	No	8
L. G.	21	V	Programador	7	No	9	No	6
E. R.	28	V	Práctico puerto	7	No	10	No	6
J. G.	33	H	Ama casa	8	No	11	Sí	9
E. U.	36	H	Gimnasta	7	No	12	No	5
E. R.	39	V	Mozo	7	No	9	No	7
S. L.	32	V	Comercio	7	No	14	No	6
J. F.	31	V	Mecánico	10	Fiebre	14	Sí	9
E. N.	29	V	Deportista	7	No	9	No	6
J. C.	34	V	Industrial	7	No	11	No	6
A. M.	36	V	Albañil	8	No	10	No	8
L. R.	24	V	Comercio	7	No	13	No	5
S. N.	43	V	Mozo	7	No	9	No	8
V. A.	37	V	Industrial	7	No	10	No	7
A. L.	28	V	Albañil	7	No	12	No	7
P. I.	37	V	Comercio	7	No	14	No	8
J. M.	19	V	Mecánico	7	No	12	No	7
J. R.	22	V	Estudiante	7	No	11	No	6
C. M.	27	V	Lampista	7	No	12	No	7
P. N.	39	H	Ama casa	7	No	14	No	7
C. S.	43	V	Encuadernador	7	No	12	No	6

estar laxa por lo que no contribuye a la estabilidad articular.

De todo ello resulta que el gran estabilizador articular es el manguito musculotendinoso glenohumeral o manguito de los rotadores, el cual fija al hombro para que el deltoides se contraiga y produzca la elevación de la extremidad superior.

El tendón del supraespinoso deprime a la tuberosidad mayor, mientras comprime la cabeza humeral contra la superficie articular de la glenoides, los músculos más inferiores de la escápula (subescapular, infraespinoso y redondo mayor), funcionan en forma simultánea y sinérgica con el deltoides durante toda la excursión de la elevación, siendo depresores poderosos de la cabeza humeral.

Origen de la lesión

En cuanto al origen desencadenante de la lesión inicial, las numerosas exposiciones del tema en la literatura mundial son confusas y contradictorias.

Para HILDEBRAND 1906, BANKARD 1906, FINSTERER 1917, la inestabilidad anterior del hombro se debía al desprendimiento del labio fibroso o desprendimiento de la cápsula con respecto del borde glenoideo.

Pero si bien es cierto que al inspeccionar el interior de la articulación del hombro que ha sufrido luxaciones reiteradas estas lesiones se ven con frecuencia, también hay estudios necrópsicos en sujetos sin antecedentes de luxaciones que presentan desgarros lineales y desprendimiento del labio, así mismo tampoco aparece en todos los casos de luxación recidivante, por lo cual no se puede considerar como único origen desencadenante.

Así mismo TOWNLEY demostró que el labio se puede retirar por abordaje posterior y que si la cápsula anterior está intacta, no hay posibilidad de luxar la articulación hacia adelante.

Otras teorías apuntan hacia la laxitud del subescapular ya que como la cápsula es laxa, a pesar de estar engrosada en tres áreas que son las que forman los ligamentos glenohumerales superior, medio e inferior, si éstos están bien formados hay suficiente amarre, pero si falla la laxitud del escapular (MOSELEY, DE PALMA), esta cápsula no es suficiente por sí sola para soportar toda la fuerza del brazo de palanca.

Estos autores llegaron a la conclusión que las recidivas siempre se producían en posiciones del hombro en las cuales el subescapular estuviese relajado.

Para otros autores la recidiva sería consecuencia de una insuficiente reparación de las lesiones producidas en la cápsula por la luxación inicial. Generalmente la primera luxación fue un episodio en la vida del enfermo que no recuerda o no le dio suma importancia y casi siempre además no tuvieron la precaución de guardar radiografía alguna en que poder apreciar posibles lesiones.

Lo que sí se aprecia es la falta de casos en los que la luxación inicial fuese una fractura luxación de la cabeza o de alguna tuberosidad ya que en estos casos la cicatrización y fibrosis de la cápsula previnieron posteriores recidivas.

Para otros el factor a tener en cuenta es la reducción sin una buena relajación del enfermo lo que produce aún mayores desgarros capsulares. Para ellos toda maniobra de fuerza debe ser rechazada; hay que hacer reducciones con el enfermo relajado para que sea lo más fácil y atraumática posible, junto a esto se debe tener en cuenta el tiempo de inmovilización después de la reducción de la luxación inicial, si es inferior a ocho días favorece la no cicatrización, en cambio más de tres semanas de inmovilización no aporta nada

a la cicatrización y perjudica a la articulación con problemas de periartritis postraumáticas.

Como se ve en conjunto no hay unanimidad de opinión respecto a la demora en permitir la movilización después de una luxación inicial.

Lo más generalizado es inmovilizar durante 18 días iniciando posteriormente la recuperación funcional.

Para BROCA y HARTMANN el despegamiento cápsulo-perióstico creando un ojal y un espacio articular delante del cuello del omoplato es la lesión más frecuente.

El mecanismo de este despegamiento es traumático, aunque no aparecen para confirmarlo lesiones de osificación perióstica postraumáticas como ocurre en el resto del organismo ante lesiones semejantes.

MAGNUSON, STACLK, centran su atención sobre el músculo subescapular, ya que para ellos la causa fundamental es una elongación, una rotura fibrilar o una desinserción humeral de este músculo. Cuestiones comprobadas mediante imágenes radiológicas evidentes de osificaciones alrededor de la inserción humeral del subescapular.

TRILLAT cree más bien en una disfunción del subescapular ya que los movimientos forzados de rotación externa pueden producir distensiones de sus fibras.

DICKSON y O'DELL preocupados por el problema realizaron un trabajo mediante la disección de hombros en más de 1.000 cadáveres y llegaron a la conclusión de que en el desequilibrio entre rotadores internos y externos aparece una rotación hacia atrás y para compensarla la extremidad superior del húmero sufre una torsión hacia adelante, por lo que resulta una desproporción a favor de los rotadores externos que tienen un mayor brazo de palanca sobre el húmero.

El subescapular si observamos los potenciales electromiográficos se aprecia que en la posición idónea para la luxación el brazo se encuentra en abducción y rotación externa, el subescapular se opone a esta tendencia subluxante en una posición máxima entre 120-150 grados de abducción, a partir de ahí su acción disminuye.

Según nuestro criterio no existe ninguna lesión inicial única sino un acúmulo de factores etiológicos que producen una inestabilidad articular al ceder en su función el subescapular, presumiblemente por desequilibrio neuromuscular, actuando las lesiones asociadas como abono del terreno para una nueva recidiva.

En realidad, de todos los métodos propuestos para el tratamiento ya sean inyecciones esclerosantes, plicaturas capsulares, regularización del «encoche» cefálico, intervenciones de tenosuspensión o bien reconstrucciones ligamentosas, ninguno resulta ideal si no limita la rotación externa del húmero.

Así aparecen recidivas en todas las técnicas tanto Bankar como Putti-Platt, etc.

Lo verdaderamente efectivo es la prevención de la proyección anterior de la cabeza humeral durante los movimientos del hombro.

Por ello creemos oportuna o bien la

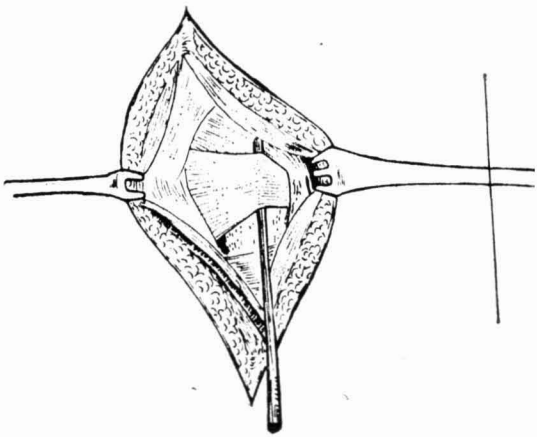

FIG. 1

intervención de Magnuson modificada o la osteotomía desrotativa de la extremidad superior del húmero.

Por la diferencia en cuanto a complejidad técnica, del tiempo de duración del acto quirúrgico así como del tiempo de recuperación del hombro a causa de la inmovilización posterior a la intervención, nosotros nos hemos inclinado en la totalidad de los casos por la intervención de Magnuson modificada.

Conducta seguida ante una luxación recidivante anterior del hombro

Exploración clínica de la amplitud de movimientos comparativos con el lado sano.

Exploración radiológica mediante las incidencias de rotación interna a 60 grados, rotación externa a 20 grados y perfil con el brazo a 90 grados, con lo que vemos si además hay lesiones de la cabeza humeral o del reborde glenoideo, artrosis o bien cuerpos extraños o calcificaciones o incluso osteoporosis.

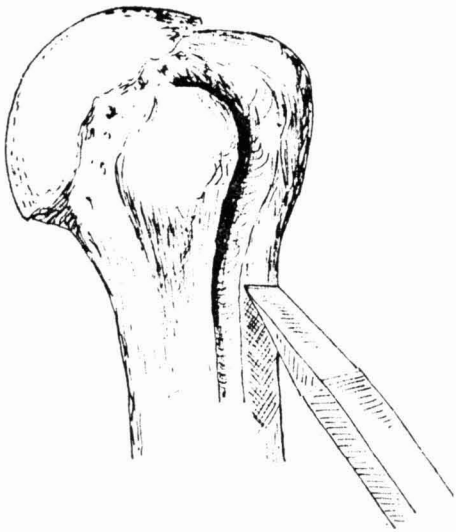

FIG 2

Realizamos así mismo sistemáticamente artrografías para ver el estado del receso articular y las posibles anomalías de la cápsula.

Tras lo cual si no hay ninguna contraindicación se procede a efectuar la intervención tipo Magnuson modificada.

Técnica operatoria

Anestesia general mediante intubación endotraqueal.

Enfermo en decúbito dorsal con el tórax ligeramente elevado, con la cabeza en extensión y en rotación hacia el lado opuesto. El miembro debe poderse mover y el antebrazo se apoya sobre el tórax.

La asepsia mediante yodo debe incluir toda la extremidad, más la cara anterior y posterior del tórax así como el hueco axilar.

Incisión de la piel en forma de S invertida en la cara anterior del hombro, desde el borde inferior de la articulación acromioclavicular a la V deltoidea.

Se incide el espacio entre el deltoides y pectoral mayor, teniendo cuidado de apartar hacia adentro la vena cefálica y el pectoral mayor.

Mediante la rotación externa se descubre el tendón del subescapular y se pasa una sonda acanalada por debajo.

Se practica una incisión de 2 cm entre el subescapular y supraespinoso, así mismo se practica una segunda incisión del mismo tamaño a lo largo del borde inferior del subescapular (fig. 1).

Se corta el tendón del subescapular entre las dos incisiones a lo largo del labio anterior del surco bicipital.

Realizando rotación interna del brazo y con un escoplo cortante se extirpa la capa

superficial de la cortical del húmero para dejar así un lecho cruento de unos 4 cm de extensión por debajo del troquiter y paralela con el reborde posterior del surco bicipital (fig. 2).

Poniendo el brazo en rotación interna se aproxima el tendón del subescapular liberado, a la zona denudada y se fija mediante una grapa (fig. 3).

Con suturas discontinuas se aproxima el borde superior del subescapular al supraespinoso y su borde inferior a los tejidos de la parte inferior de la cápsula.

Se acaba la intervención mediante unas plicaturas de la cápsula a modo de refuerzo.

Sutura subcutánea y piel. Se deja un Redon subcutáneo que evitará la formación de hematomas y seromas, abono de posibles infecciones.

Se coloca un vendaje de Velpeau, que le impida la abducción rotación externa y retropulsión durante una semana.

Conducta postoperatoria

El paciente se levanta al día siguiente de la intervención.

Al cabo de siete días se sacan los puntos de la herida y se coloca un vendaje que rodea el brazo y tronco mediante venda elástica y se aplica un cabestrillo, con lo cual se permite la movilidad de codo y se estimula el movimiento de muñeca y dedos.

Después de cuatro semanas se quita el cabestrillo y se inician los ejercicios de péndulo con una duración de 10 minutos cada hora pero sin peso.

Se prohibe la rotación externa al principio y después de la quinta semana se permite el inicio paulatino de la rotación externa, dándose de alta al paciente a las ocho semanas.

La recuperación es más rápida en los pacientes que practican regularmente algún deporte. Por lo general la práctica de natación acelera la recuperación.

La duración de la hospitalización es de una semana en el 90 por 100 de los pacientes.

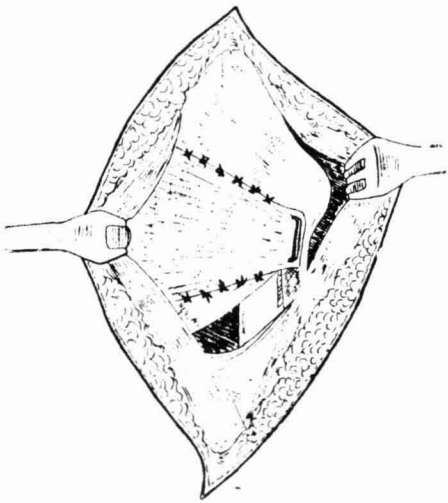

FIG. 3

El inicio del trabajo se realiza en las profesiones liberales a las 4-6 semanas. Es de considerar que en el accidente de trabajo la predisposición para el inicio del trabajo no es buena.

Conclusión

Los resultados mediante este método son buenos, puesto que no hemos tenido ningún caso de recidiva.

La disminución de la rotación externa es tan sólo de 10 grados de promedio, compatible perfectamente con la vida social y deportiva de los pacientes.

No existe dolor, tan sólo ligeras molestias los primeros días.

La fuerza muscular es normal.

BIBLIOGRAFÍA

BANKART, A. (1938): The pathology and treatment of recurrent dislocation of the shoulder joint. *Brit. J. Surg.*, 26.

CAMERA, U. (1951): A propos des luxations recidivantes de l'epaule. *Rev. Chir. Orthop.*, 37.

CRAWFORD, H. (1961): Posterior dislocation of shoulder. *Surg. clin. North America*, 41, 1.622.

DE PALMA (1961): Surgical approches to the Region of the shoulder joint. *Clinical Orthopedics*, 20, 163.

GENESTE, R. (1967): Luxación recidivante de l'epaule traite pour l'operation de Bankart. *Rev. Chir. Orthop.*, 52.

MC LAUGHLIN y MC LELLAN, D. (1967): Recurrent anterior dislocation of the shoulder. A comparative study. *J. Trauma*, 7.

MAGNUSON (1943): Recurrent dislocation of the shoulder. *J. A. M. A.*, 123.

MOSELEY, H. (1961): Recurrent dislocation of the shoulder. Mc. Grill Univ. Press. Montreal.

MERLE D'AUBIGNE (1958): *Traumatismes anciens membre superieur*, edit. Masson, París.

PALUMBO, L. (1960): Recurrent dislocation of shoulder treated by Magnuson Stack operative. *Arch. Surg.*, 81, 834.

PADOVANI, P. (1951): Resultats des butées coracoidiennes pour luxation recidivante de l'epaule. *Rev. Chir. Orthop.*, 37.

SAHA, A. K. (1963): Anterior recurrent dislocation of the shoulder. *J. intern. college of surgeons*, 39, 361.

TRILLAT, A. y LECLERC-CHALVET (1973): *Luxation recidivante de l'epaule*. Edit. Masson, París.

VIEK, PETER (1959): The Bankart shoulder reconstruction. The use of Pullout wives and other Practical Details. *J. Bone & Joint Surg.*, 41-A, 236.