Rev. Esp. de Cir Ost., 14, 345-352 (1979)

CIUDAD SANITARIA DE LA SEGURIDAD SOCIAL LA FE. VALENCIA
DEPARTAMENTO DE TRAUMATOLOGÍA Y CIRUGÍA ORTOPÉDICA
Jefe: Dr. JOSÉ MAESTRE HERRERO

Osteogénesis imperfecta

Presentación de 24 casos

C. JUSTO TERRAZO y E. PALOMARES TALÉNS

RESUMEN

En los últimos siete años se han recogido 24 pacientes afectos de osteogénesis imperfecta. Se ha confirmado el peor pronóstico con el tipo congénito y los resultados obtenidos para las deformidades diafisarias con la técnica de Sofield.

Descriptores: Osteogénesis imperfecta. Tratamiento.

SUMMARY

24 cases of imperfect Osteogenesis were collected along the last 7 years. The poor prognosis on the congenital type and the results with the Sofield's technique are being analysed.

Key words: Imperfect Osteogenesis. Sofield's operation.

Introducción

Parece que el primero en describirla fue BOCKMAN (14) en 1788. A pesar de haber transcurrido dos siglos la terminología, clasificación y etiología están por resolver.

De acuerdo con las normas establecidas en la Reunión de París en noviembre de 1969 que hace la clasificación de las enfermedades óseas constitucionales de patogenia desconocida, la osteogénesis imperfecta sería una osteo-condro-displasia con anomalías de la densidad ósea (se encuentra disminuida) KAUFFMANN. Caracterizándose por múltiples fracturas consecuentes de traumatismos banales y deformidades inherentes. El trastorno básico parece estar en una alteración de la colágena (1, 15, 18, 27) con trastornos importantes en la función del osteoblasto.

Muchos han escrito sobre su patología (6, 9, 10, 17) sobre la herencia (2, 19, 20, 26) en la enfermedad; sobre el tratamiento tanto médico como quirúrgico (31, 32, 36) al igual que sobre el callo hipertrófico (3, 4, 5) o hiperplásico en las fracturas.

De todas las clasificaciones encontradas hemos preferido la dada por SEEDORF (30) y que relaciona la edad de aparición de la enfermedad y el pronóstico de la misma.

Clasificación

Tipo I: Osteogénesis imperfecta congénita o enfermedad de Vrolick. (Aparecida antes del nacimiento).

Osteogénesis imperfecta tarda, enfermedad de Eckmann-Lobstein u osteopsatirosis idiopática.

Tipo II: Tarda grave (desde el nacimiento hasta el año).

Tipo III: Tarda leve (mayores de un año).

Nuestra revisión ha sido de 24 pacientes afectos de osteogénesis imperfecta vistos en la Ciudad Sanitaria de la Seguridad Social La Fe de Valencia, en los últimos siete años.

FIG. 1 a.

Material y métodos

Congénitas

Existen 9 casos de osteogénesis imperfecta de tipo congénito, 6 son varones y 3 hembras (cuadro 1). En todos ellos encontramos fracturas múltiples de ambos miembros, parrilla costa, etc., que fueron diagnosticados clínicamente por el hematoma fracturario, deformidades y llanto por dolor a la movilidad y que tras estudio radiográfico se comprobó la existencia de fracturas recientes (post-parto) y de callos de consolidación hipertrófico, resultado de fracturas intraútero que habían consolidado sin inmovilización alguna, siendo las costillas, fémur y húmero las que en mayor frecuencia aparecían (fig. 1 A).

En 4 pacientes presentaban fracturas costales múltiples. En 5 ocasiones se apreció una microcefalia, dos con macrocefalia y en los dos restantes de perímetro normal, siendo en todos de consistencia membranosa y que radiográficamente presentaban

CUADRO 1

	Núm de casos	Edad	Sexo Varón	Sexo Hembra	Herencia	Laboratorio	N.º fracturas medias
Congénita	9	6'8 m.	6	3	No	↑ Fosfatasas alcalinas ↑↑ V. S. G.	Múltiples (> 15)
Tarda grave.. ...	5	13	2	3	2	↑ Fosfatasas alcalinas ↑ V. S. G. Ca y P =	9
Tarda leve... ...	10	12'6	5	5	7	↑ Fosfatasas alcalinas ↑ V. S. G. Ca y P =	5'4

una osificación escasa con implantación baja de las orejas en 3 niños.

Tan sólo 3 casos superan el año de vida tras haber sufrido fracturas múltiples, observando una escoliosis dorsal alta con cifosis dorso-lumbar. A nivel de las articulaciones se encontró una laxitud articular en todos ellos con arqueamiento femoral acentuado (6 casos) no consiguiendo la bipedestación en ningún caso.

Tan sólo en dos ocasiones no presentaron escleróticas azules siendo positiva esta observación en los 7 restantes.

Los datos más relevantes del laboratorio son un aumento de las fosfatasas alcalinas con relación a su edad con un Ca y P dentro de los límites de la normalidad y una VSG siempre superior a 30 en la primera hora.

Los antecedentes familiares fueron negativos en todos los casos siendo de aparición espontánea tanto desde el primer embarazo de la madre como tras el nacimiento de hijos no afectos, observando que tras la aparición de la mutación en un caso apareció otro niño afecto.

La muerte sobrevino en siete niños entre el 16 y 880 día, siendo el tiempo medio de vida de 200 días; la causa fue en tres ocasiones por «distres respiratorio»; dos, secundaria a un proceso neumónico y el otro a una atelectalasia; dos por insuficiencia cardíaca congestiva y dos por hematoma intracraneal. En la actualidad viven dos con edades de 22 y 27 meses.

Tarda grave

Se han dado 5 casos de osteogénesis imperfecta del tipo tarda grave siendo 3 hembras y 2 varones con una edad media de 13 años viviendo todos ellos en la actualidad. Los antecedentes familiares se dieron en dos pacientes.

El tiempo medio de presentación de la primera fractura (cuadro 1) fue de 88 días todas ellas comprendidas entre el nacimiento y el primer año de vida, siendo de localización predominantemente en miembro inferior (fémur).

El número medio de fracturas encontrado fue de 9 en nuestros pacientes.

Las deformidades más importantes que nos encontramos se dio en miembro inferior a nivel de fémur con arqueamiento lateral predominantemente (fig. 2 A) y en tibia en la forma «en sable» (fig. 2 C). En los pies encontramos un plano valgo acentuado en tres ocasiones. El resto de deformidades encontradas fueron de localización más diversa (cuadro 2).

Nos encontramos con un 100 por 100 de escleróticas azules y con una laxitud ligamentosa que afectó a tres de los mismos, no encontrando afectación en la dentición de una forma manifiesta. La sordera

FIG. 2 a.

se pudo comprobar en un solo caso que fue intervenido quirúrgicamente por el Servicio de Otorrinolaringología de esta Ciudad Sanitaria de la Seguridad Social La Fe.

Los datos de laboratorio fue un aumento en la VSG en la primera y segunda hora y fosfatasas alcalinas elevadas con un Ca y P aumentados dentro de la normalidad.

Tarda leve

Dentro de este tipo se hallan 10 casos con edad media de 12'6 años, siendo 5 hembras y 5 varones (cuadro 1).

Los antecedentes hereditarios fueron en 7 ocasiones positivos, no existiendo en los restantes.

El tiempo en que se inició el cuadro de fracturas múltiples fue siempre superior al año de vida, siendo el número medio de fracturas halladas de 5'4 fracturas por paciente con una distribución del 50 por 100 para miembro inferior, 30 por 100 para miembro superior, 20 por 100 para el resto de las localizaciones del esqueleto.

La deformidad que predominó en esta serie fue la de pies planos en ocho ocasiones seguido por tibia en «sable» y torsión de fémur, en cuatro pacientes. Las otras deformidades fueron la coxavara y *genu* valgo, etc. (cuadro 2).

El índice de presentación de las escleróticas fue en el 100 por 100 de todos ellos con una laxitud ligamentosa articular en 6 pacientes encontrando una afectación de la audición en 2 y miopía con afectación de la dentición en 1 caso.

Los datos de laboratorio fueron equiparables a los de la osteogénesis imperfecta grave.

CUADRO 2

	Congénita	Tarda grave	Tarda leve
Escleróticas azules...	7	5	10
Laxitud ligamentosa... ...	9	3	6
Dentinogénesis...	3	0	1
Sordera	1	1	2
Miopía.	?	0	1
Deformidades			
1. Cráneo:			
Microcefalia...	5	1	2
Macrocefalia..	2	0	0
2. Miembro superior:			
Arqueamiento húmero.	3	0	0
Lux. cabeza radio... ...	0	1	0
Cúbito varo..	0	2	1
3. Miembro inferior:			
Coxa vara	5	1	2
Torsión fémur...	6	4	4
Genu valgo...	0	2	2
Tibia en "sable"	5	4	4
Pies planos valgos.. ...	2	3	8
Escoliosis...	3	0	0
Cifosis..	2	0	0
Cifoescoliosis.	0	1	2

FIG. 2 b.

Tratamiento

En la osteogénesis imperfecta congénita el tratamiento, en su mayor parte, ha sido efectuado por el Servicio de Pediatría que han tratado de evitar la muerte de estos pacientes, por las complicaciones fundamentalmente respiratorias que aparecen consecuentes a la enfermedad. Los resultados han sido desalentadores puesto que han abocado al *exitus* en siete de los nueve casos.

El tratamiento ortopédico se ha limitado al tratamiento de las fracturas mediante inmovilización enyesada.

En aquellos casos con una supervivencia mayor —3 casos— el tratamiento ha sido siempre el de sus fracturas, extremando el cuidado del manejo de los niños.

En la forma tarda tipo leve y grave se trataron con medios ortopédicos aquellas fracturas que se diagnosticaron, tratando de evitar las deformidades. En los pacientes con cifoescoliosis se intentó la no progresión de sus curvas mediante el corsé de Milwaukee.

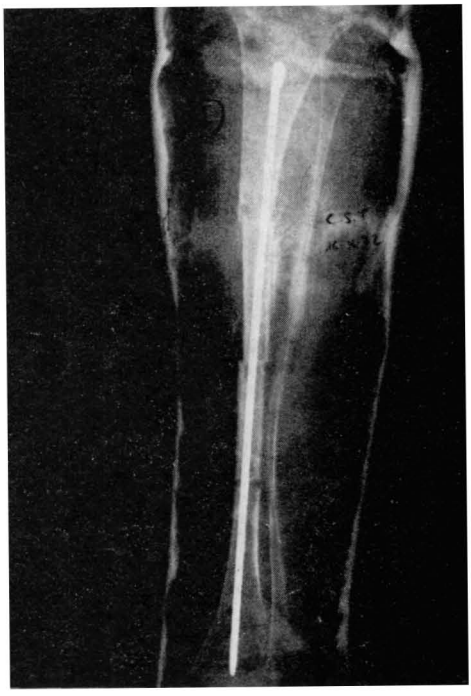

FIG. 2 d.

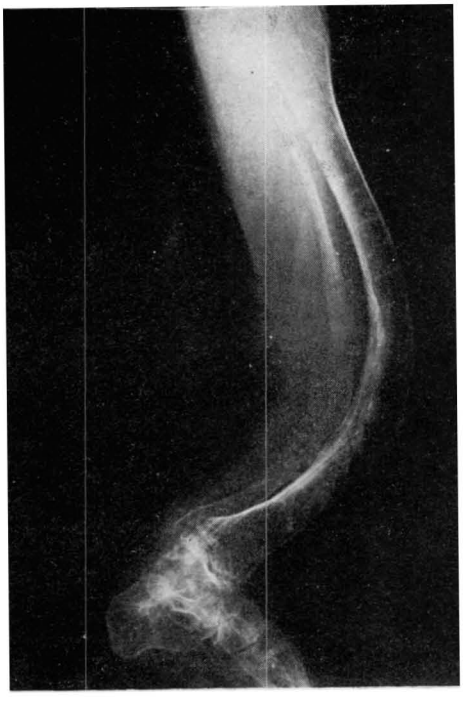

FIG. 2 c.

El tratamiento quirúrgico se realizó en cinco ocasiones; en uno de ellos se le practicó la operación de CRICE más la de MÜLLER bilateral de pies. En otro se practicó una osteotomía supracondílea de fémur por flexo de rodilla. En tres pacientes se realizó la técnica de SOFIELD (figs. 2 B, 2 D, 2 E) de los cuales en dos pacientes en ambos fémur y tibias, el restante sólo en tibias siendo necesaria la reintervención en una tibia con un número de intervenciones de SOFIELD modificado de once.

La técnica que hemos realizado ha variado con la de SOFIELD en que no se extrajo el hueso afecto, sino que se introduce el clavo que ha de ser el más grueso y largo que se pueda emplear debido a que

al estar el niño en crecimiento a veces se requiere nuevo enclavado por quedar corto, realizando pequeñas incisiones localizando el lugar de osteoclasia determinado mediante radiografías.

Los propósitos del tratamiento son:

1.° Lograr que deambule un paciente que antes no lo podía hacer.

2.° Si el paciente andaba se hace el tratamiento para evitar defectos de alineación y producción de nuevas fracturas que se dan en el apex de la angulación.

A veces se puede plantear el enclavijado preventivo en niños con varias fracturas y no demasiado deformado para prevenir éstas.

Aún sin experiencia se ha planteado el introducir clavos autodeslizables para intentar evitar nuevas intervenciones con el crecimiento.

Tras este tratamiento tan sólo un paciente requirió el empleo de muletas para la marcha por un período prolongado y que después abandonó.

Discusión y conclusiones

— Los antecedentes familiares se han presentado en el 37 por 100.

— La fragilidad ósea (1, 18, 33) constituye el hecho clínico más llamativo siendo menos frecuente las fracturas con el aumento de la edad y en las formas leves. Las escleróticas azules (22, 23) se han encontrado en el 91 por 100 de los pacientes siendo de resaltar los cambios de tonalidad.

— La dentinogénesis (6) y la hipoacusia ha sido de poca frecuencia de presentación hasta los 20 años por lo que no es muy valorable —en 16 por 100 en cada uno— en contra con la laxitud ligamentosa articular (9, 10) con el 95 por 100.

— Ninguno de los pacientes afectos de osteogénesis imperfecta congénita llegó a deambular.

— Las deformidades clínicas son más frecuentes en los huesos largos y en miembros inferiores. Las deformidades del raquis representan el 33 por 100 estando de acorde con otros autores (23, 38) que citan un 40 por 100.

— Desde el punto de vista radiológico cabe destacar huesos delgados con corticales muy finas. Se han encontrado deformidades óseas y la presencia de callos hipertróficos coincidiendo con las del tipo congénito por las fracturas y consolidación intraútero y en aquellas fracturas subperiósticas en las de tipo tarda, y que no llegaron a inmovilización o fue insuficiente.

— El tratamiento ortopédico ha sido siempre empleado para las fracturas tratando de mantener los ejes. La inmovilización debe ser lo más corta posible, por la atrofia muscular y osteoporosis marcada, pero suficiente, ya que retirarlo prontamente va

FIG. 2 e.

a llevar a una acentuación de las deformidades y esto es debido al callo de fractura que es de las mismas características (3, 4, 5, 16) que el hueso normal.

En tres pacientes se recurrió a la cirugía para tratar las deformidades de los miembros inferiores, siguiendo la técnica de SOFIELD, con resultados buenos en cuanto a la alineación del miembro y reintegración social aunque su vida debe ser sedentaria, siendo este método (31, 32, 36) el de elección para la corrección de las deformidades.

BIBLIOGRAFIA

1 AEGERTER, E., and KIRKPATRICK, J. A. (1968): *Orthopaedic Diseases. Physiology, Pathology, Radiology Feurth.* Ed. pág. 141. W. B. Saunders Comp. Philadelphia. London. Toronto.

2 ALBRICHT, J. A. and GUNT, J. A. (1971): Studies of potients with osteogenesis imperfecta. *J. Bone J. Surg.*, 53-A, 1.415.

3 APLEY, A. B. (1951): Hiperplastic Collus in Osteogenesis imperfecta. *J. Bone J. Surg.*, 33-B, 591.

4 BAKER, S. L. (1946): Hiperplastic Collus Simulating Sarcoma in two cases of Fragilitas ossium. *Journal of Pathology and Bacteriology*, 58, 609.

5 BANTA, J. V. and SCHSCIBER, R. R. (1971): Hiperplastic Collus formation in osteogenesis imperfecta simulating osteosarcoma. *J. Bone J. Surg.*, 53-A, 115.

6 BERGMAN, GRUMAR and EUBFELDT, BERGT (1954): Studies on minerolized Dental tissues: IV Biophysical studies on teth and bermus in osteogenesis imperfecta. *Acta Pathol. Microbio. Scandinavica*, 35, 537-548.

7 BERNSTEIN, D. S., BUKI, CHARLES, COHEN, PHIN, COLLINS, J. and TAMVAKOPOULOS SPYROS (1963): The use of Sodium fluoride in Metabolic Bone Disease. *J. Clin. Invest.*, 42, 916.

8 BICKEL, W. H.; CHANLEY, R. K. y comp. J. D. (1943): Osteogenessis imperfecta. *Radiology*, 40, 145.

9 CANNIGIA, A.; STUART, E. and GUIDERS, R. (1958): Fragilitas ossium hereditaria tarda. *Act. Med. Scand.*, sup.

10 CANNIGIA, A.; ROVERNI, C. and GIOGONE, C. (1961): On the phatogenesis of fragilitas ossium hereditaria. *Pomminera*, ed. 3, 67.

11 CATTELL, H. A. and CLAYTON, B. (1968): Foilure of anabolic steroides in the therapy of osteogenesis imperfecta. *J. Bone J. Surg.*, 50-A, 123.

12 COLONNA, P. C. (1932): Osteogenesis imperfecta; Report of nine Coses Anun. *J. Surg.*, 15, 336.

13 CHESS, S. J.; CREES, D. A. y KEETON, R. W. (1943): Influence of testoterone on the metabolism of osteogenesis imperfecta. *Proc. Central Soc. Clin. Res.*, 16, 17.

14 EKMON, O. S. (1878): *Descriptio et casus aliguot osteomalaciae upsaliae.* J. F. Edman.

15 ENGFELDT, B.; ENGSTAIN, A. and ZETTERSTRÖM, R. (1954): Biophysical Studies of the Bone tissue in osteogenesis imperfecta. *J. Bone J. Surg.*, 36-B, 654-661.

16 FAIRBANK, H. A. T. and BAKER, S. L. (1948): Hiperplastic Colles formation without withant evidence of a fracture in osteogenesis imperfecta. *Brit. J. Surg.*, 36, 1.

17 FOLLIS, R. (1952): Osteogenesis imperfecta congenita: A connective tissue diathesis. *J. Pediat.*, 41, 713.

18 GOMAR, F. (1973): *Patología quirúrgica osteoarticular.* Pág. 136, Ed. Saber. Valencia.

19 HEIN, B. J. (1928): Osteogenesis imperfecta with multiple fractures at birth: an investigation with special reference to heredety and Blue Sclera. *J. Bone J. Surg.*, 10, 234.

20 HERNDON, C. M. (1956): Osteogenesis imperfecta: Some clinical and genetic considerations. *Clin. Orthop.*, 8, 132.

21 JAMES, J. I. P. (1967): *Scoliosis.* Pág. 145. E. S. Livingstone. Edimburgh. London.

22 KEY, J. A. (1926): Brittle Bones and Blue Sclera hereditary hypoplasia of the Mesenchyme. *Archives of Surgery*, 13, 523.

23 KING, J. D. y BOBECHKO, W. P. (1971): Osteogenesis imperfecta: an orthopaedic description and Surgical Review. *J. Bone J. Surg.*, 53-B, 72.

24 LOBSTEIN, J. (1834-35): *Lechrbuch der pathologisches Anatomic.* Stuttgart.

25 LOOSER, E. (1966): Zur Kemthis der osteogenesis imperfecta congenita et tarda sogenante idiopathische osteosthyrosis Mitt. *Benzbeg Chir.*, 15, 161

26 MC KUSICK, V. A. (1966): *Heritable Disordes of conective tissue.* Third ed., página 230. C. V. Masby c. St. Jones.

27 PEIRÓ, A.; JOHN, T. y NAVARRO, A. (1974): Osteogenesis imperfecta. *Rev. Esp. C. Ost.*, 9, 81-107.

28 ROBICHON, J. and GERMAIN, J. P. (1968): Pathogenesis of osteogenesis imperfecta. *Canadian Medical association Journal*, 99-975.

29 SCHAWARD, E. (1961): Hypercallosis in osteogenesis imperfecta. *Ann. J. Roetgen Radium therap.*, Nur. Med. 85, 645.

30 SEEDORFF, K. L. (1949): *Osteogenesis imperfecta.* A study of clinical fractures and hereditary based on 55 Danish families comprising 180 affected members. Pág. 14. Arhus Universites forloget.

31 SOFIELD, H. A. and MILLAR, E. A. (1959): Fragmentation realigment and intramedullary rod fixation of deformities of the long bones in children. *J. Bone J. T. Surg.*, 41-A, 1.371-1.391.

32 TILEBY, F. and ALBRIGHT, J. A. (1973): Osteogenesis imperfecta treatment by multiple osteotomy and intramedullary rod insertion. *J. Bone and J. Surg.*, 55-A, 701-713.

33 TRUETA, J. (1968): *Studies of the Development and Decay of the Herman Frome.* Pág. 225. Williams Herineman. Med. Books L. D. London.

34 VAN DER HOEVE, J. y DE KLIJN, A. (1918): Blonen sklera Knochenbrüchigkeint. *Arch. Optdlu.* Berlín, 95-81.

35 VROLIK, W. (1845): Tabulae ad Illustradaun embriogenesis hominis et mammaliun tan Naturalem quen abonormen. Amsterdam.

36 WILLIAMS, P. F. (1965): Fraggmentation and Rodling in osteogenesis imperfecta. *J. Bone J. Surg.*, 47-B, 23-31.

37 WALMAN, I. J. (1957): Laboratory Applications in clinical pediatrics New York Blakiston Mc Brun - Hill.

38 ZANDER, C. (1940): Cose of osteogenesis imperfecta with platysmandylisis. *Acta radial*, 2, 153.

39 KAUFMANN, H. J. (1976): Classification of the Skeletal displasias and the Radiologic, their diferentiation. *Clin. Ortp. Relat. Resech.*, núm. 114, págs. 12-17.

40 BAILEY, R. W. and DUBOW, H. L. (1963): Studies of longitudinal Bone Crowth Resultinf in an Extensible Nail. *Surgical Forum*, 14, 455.

Agradecimiento por las facilidades dadas al Departamento de Traumatología y Cirugía Ortopédica, en especial a la Sección de O. Infantil, al igual que a los Servicios de Radiodiagnóstico del H. Infantil y C. Rehabilitación.