Rev. Esp. de Cir. Ost., 14, 417-423 (1979)

UNIDAD DE SÉPTICOS DEL DEPARTAMENTO DE TRAUMATOLOGÍA
Y CIRUGÍA ORTOPÉDICA DE LA CIUDAD SANITARIA «LA FE». (VALENCIA)
Jefe: J. MAESTRE

El uso de las cadenas de PMMA-Gentamicina en el tratamiento de las infecciones en cirugía ortopédica y traumatología

S. CERVELLÓ, M. DE LA CONCEPCIÓN y L. ALBERT

RESUMEN

Se presentan los 20 primeros casos de infecciones de los huesos en los que se ha empleado el método de las cadenas de bolas; de PMMA-Gentamicina.

Las dosis de gentamicina recogidas en el suero y en la orina del paciente son bactericidas y se comprueba bacteriológicamente el halo bactricida de estas bolas.

La alta concentración antibiótica en el lugar de la infección, la sencillez de la técnica y el hecho de suprimir durante ese período la antibioterapia parenteral, con el consiguiente abaratamiento, nos hace recomendarla en el tratamiento de algunas infecciones de los huesos.

Descriptores: Osteomielitis. Tratamiento con cadenas de bolas de PMMA-Gentamicina.

SUMMARY

The early 20 cases os Osteomielitis treated by pearl-chain of PMMA-Gentamicine are reported.

The amount of gentamicine found in suerum and urine are bactericide and the estafilococus halus culture is proved.

The adventages of the treatment are: The high local concentration of the antibiotic, an easy technique and the parenteral antibiotic withdrawal, therefore the treatment is cheaper.

Key words: Osteomielitis treatment by Gentamicine pearl-chain.

Desde noviembre de 1977 se viene empleando en el tratamiento de las infecciones del aparato locomotor la técnica de las cadenas de PMMA-Gentamicina, en nuestra Unidad de Sépticos.

En el año 1968, el profesor BUCHOLTZ en Alemania, comenzó a mezclar antibióticos como la penicilina y la eritromicina con el cemento Palacos-R y observó que las propiedades del antibiótico persistían durante un cierto tiempo, comenzando sus aplicaciones clínicas.

En el Instituto Físico-Químico de Hamburgo, el profesor KNAPPWOST demostró en el año 1969 que el antibiótico más estable mezclado con el cemento era la gen-

tamicina, y su actividad bactericida útil llegaba a tres años sin que hasta hoy se haya podido demostrar el mecanismo de difusión desde el interior del cemento.

El empleo de bolas y cadenas de polimetilmetacrilato (PMMA) con gentamicina, tuvo como punto de partida las observaciones clínicas de BUCHOLTZ y las investigaciones experimentales de WAHLIG, quienes comprobaron que la asociación de gentamicina al cemento óseo Palacos constituía una medida de profilaxis y tratamiento de las infecciones en la cirugía de sustitución articular.

Nosotros hemos comprobado *in vitro* la liberación del antibiótico a partir de las bolsas de PMMA (fig. 1).

El empleo del Palacos-Gentamicina en las prótesis de cadera infectadas, indujo a KLEMM a usarlo también en las infecciones cavitarias de los huesos pero observó que ello presentaba algunos inconvenientes (tabla I). Estos inconvenientes los intentó salvar con el empleo de bolas aisladas primero y cadenas de PMMA-gentamicina después.

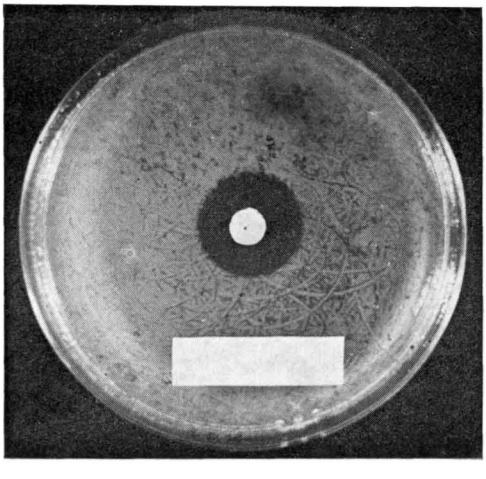

FIG. 1. — Halo bactericida de una bola de PMMA - Gentamicina en un cultivo de *St. Aureus.*

TABLA I. — *Inconvenientes*

I.	El rellenado completo en osteomielitis activas impide salida secreciones.
II.	Es frecuente formación fístula con exudado estéril como reacción ante cuerpo extraño.
III.	El cemento permanece "in situ" y su extracción es difícil.
IV.	Alteración biomecánica ósea.

Composición de las cadenas de PMMA-Gentamicina (Figura 2)

Una cadena consta de 30 bolas en un alambre quirúrgico de varios hilos y tiene 30 cm de longitud.

Una bola tiene 7 mm de diámetro y está formada por polimetacrilato de metilo y acrilato de metilo, conteniendo 7'5 mg de sulfato de gentamicina y 20 mg de dióxido de circonio como medio de contraste radiológico.

Las cadenas de PMMA - Gentamicina eliminan los inconvenientes de la asociación Palacos-Gentamicina presentando las siguientes ventajas (tabla II) que la hacen más útil en la práctica habitual.

TABLA II

Ventajas frente a tratamientos anteriores

I.	Liberación retardada del antibiótico a alta concentración en el lugar de la infección.
II.	Desaparicióón del espacio cavitario por el relleno con las bolas y proliferación de tejido conjuntivo y de granulación.
III.	Evita utilizar el lavado continuo.
IV.	Posibilidad de prescindir del tratamiento por vía parenteral.
V.	Acortamiento de estancia en hospital y gastos.

Concentración de gentamicina en los líquidos orgánicos de pacientes en los que

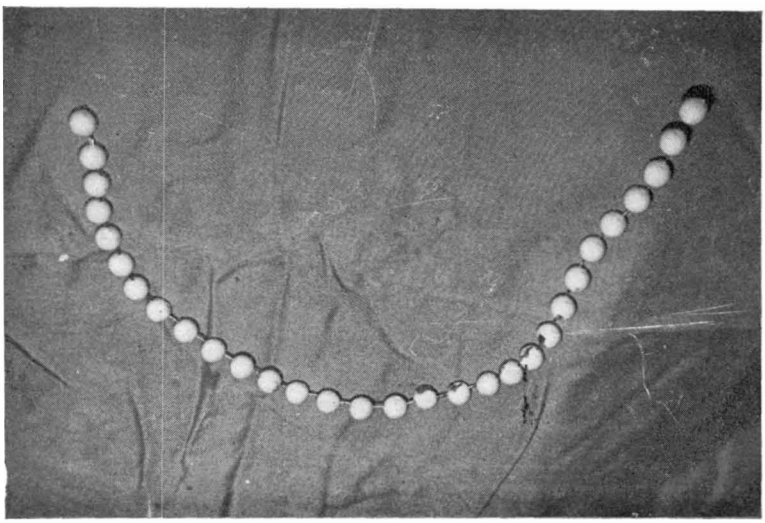

FIG. 2. — La cadena de bolas de PMMA-Gentamicina.

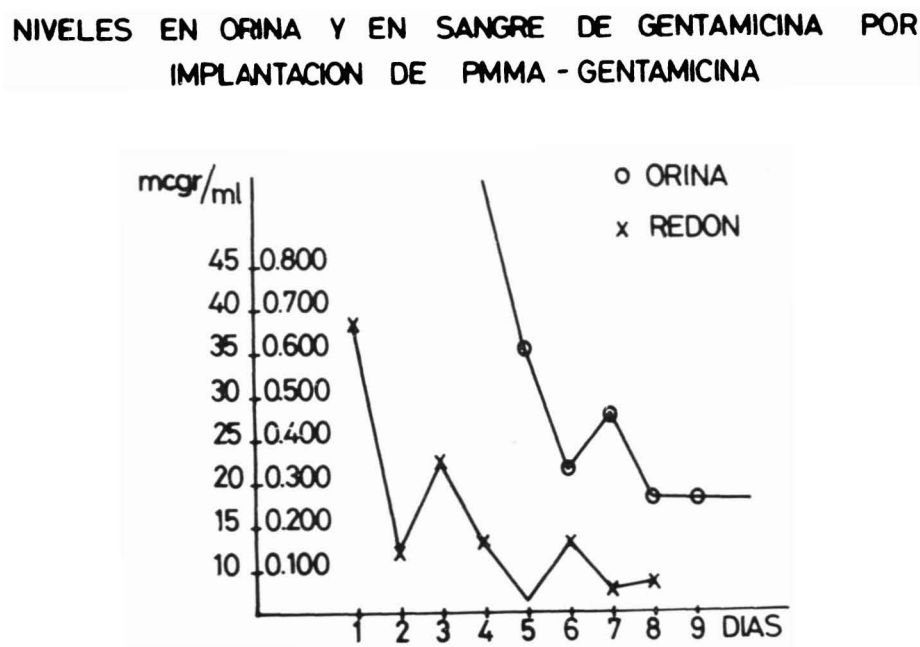

FIG. 3. — Niveles comprobados por nosotros en orina y en sangre. Todos ellos bactericidas.

se han implantado cadenas de PMMA-Gentamicina:

DIGELDEIN y WAHLIG estudiaron la concentración de gentamicina en el suero, la orina y el hematoma de la herida operatoria, con el siguiente resultado (fig. 3):

1. En el suero se obtuvo una concentración de menos de un microgramo por mililitro y sólo durante pocos días; por lo que se excluyen toda clase de efectos tóxicos secundarios.

2. En la orina la eliminación era de 10 microgramos por mililitro, eliminándose hasta pasados los cuatro meses de su implantación independientemente del número de bolas. Cifra muy baja comparada con la concentración alcanzada tras la administración de 80 miligramos de gentamicina por vía parenteral (de 100 a 200 microgramos por mililitro).

3. En el hematoma de la herida operatoria la concentración de gentamicina es de 50 a 80 microgramos por mililitro y la concentración mínima inhibitoria correspondiente a los más importantes gérmenes, se halla entre los 0'5 a 4 microgramos por mililitro. Cuanto más alejado está el tejido de las bolas la concentración de gentamicina es, lógicamente, menor.

Técnica de implantación

Puede quedar resumida en los siguientes puntos:

1. Se realiza una trinchera de la cavidad osteomielítica y legrado de la misma hasta el tejido sano. Si se trata de una osteosíntesis estable, se conserva limpiando los tejidos afectos de alrededor. Si la osteosíntesis no es estable o la fractura ya ha consolidado, se retira y se legra el lecho.

2. Se realiza un relleno con bolas de PMMA de la zona afecta (fig. 4).

3. Cierre primario de la herida sin tensión.

4. Aún cuando algunos autores recomiendan dejar los Redones sin vacío para descargar el hematoma, nuestra experiencia de 18 casos nos hace recomendar firmemente que se mantenga el vacío como es habitual.

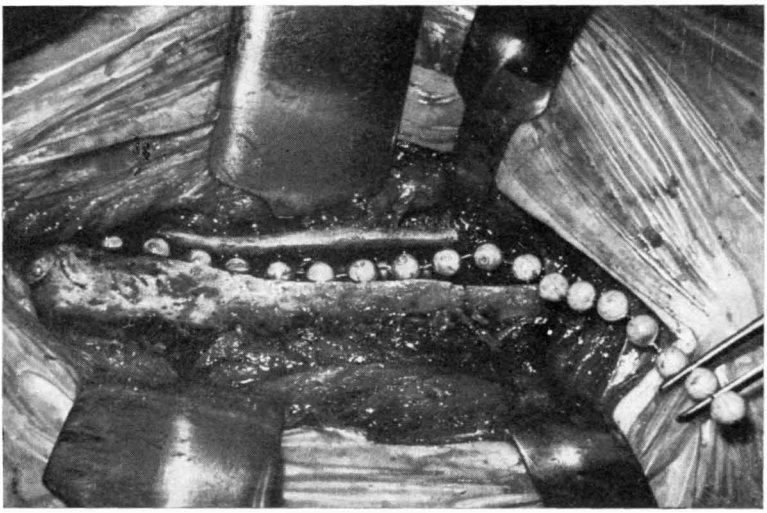

FIG. 4. — Relleno de la cavidad osteítica con las bolas de PMMA-Gentamicina.

5. Hay que colocar dos o tres bolas fuera de la herida operatoria para facilitar su extracción con facilidad y sin anestesia a los 10 ó 15 días (fig. 5).

6. En determinados casos pueden dejarse permanentemente, dada su excelente tolerancia local.

Indicaciones y contraindicaciones

A) *Indicaciones*

Osteomielitis crónicas hematógenas.
Osteitis postraumáticas.
Osteosíntesis infectadas.
Seudoartrosis infectadas.
Lesiones de partes blandas.
Profilaxis de infecciones de huesos y partes blandas en enfermos operados reiteradamente.

B) *Contraindicaciones*

Osteomielitis crónicas con gran esclerosis ósea.
Niños menores de 5 años.
Sujetos con insuficiencia renal grave.
Paciente con alergia a gentamicina y otros aminoglucósidos.

Nuestra casuística

Se ha empleado en 20 enfermos la técnica de implantación de las bolas de PMMA-Gentamicina.

Pseudoartrosis infectada tibia izquierda.
Küntscher infectado fémur izquierdo.
Infección partes blandas.
Osteomielitis fémur izquierdo con artritis de rodilla.
Osteomielitis plasmocelular tibia derecha (figura 6).
Osteomielitis fémur derecho.
Prótesis total infectada cadera derecha.
Osteomielitis peroné izquierdo.
Osteomielitis tibia izquierda.
Pandiafisitis fémur derecho (fig. 6).
Osteomielitis isquión izquierdo.
Osteosíntesis infectada cadera derecha.
Osteosíntesis tuberculosa trocánter mayor fémur derecho.
Infección partes blandas región lumbar izquierda.
Pseudoartrosis infectada tibia izquierda.
Secuela Küuntscher infectado fémur izquierdo.
Osteítis postraumática secuela osteosíntesis radio derecho.
Osteítis trocánter mayor fémur bilateral.
Osteítis de antebrazo derecho secuela osteosíntesis.
Prótesis total infectada.

FIG. 5. — Aspecto postoperatorio.

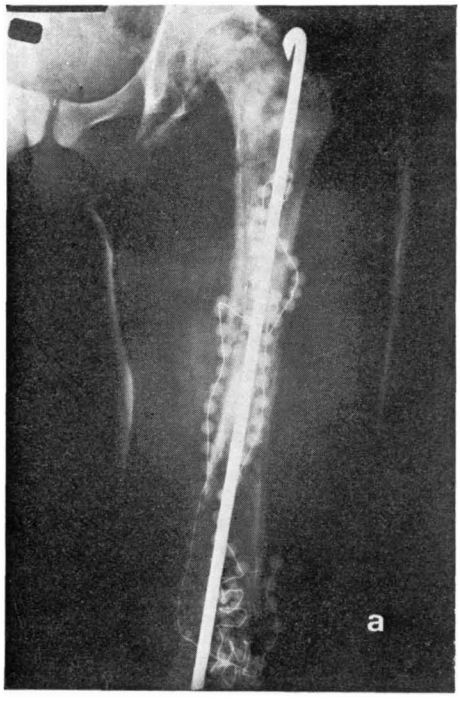

FIG. 6, A. — Pandiafisitis fémur derecho.

Se han revisado 20 enfermos a los que no se implantaron las cadenas de PMMA.

Osteomielitis plasmocelular tibia derecha.
Pseudoartrosis infectada tibia derecha.
Prótesis total cadera izquierda.
Osteomielitis crónica de tibia.
Infección partes blandas.
Küntscher de fémur infectado.
Osteomielitis crónica fémur izquierdo.
Osteomielitis crónica fémur derecho.
Osteomielitis crónica tibia.
Osteomielitis crónica fémur.
Absceso Brodie cadera derecha.
Osteosíntesis infectada cadera izquierda.
Infección partes blandas cadera izquierda.
Osteomielitis pubis.
Osteomielitis próximal fémur izquierdo.
Absceso pierna derecha.
Gangrena isquémica miembro inferior derecho infectada.
Sacroileitis tuberculosa izquierda.
Prótesis total infectada cadera derecha.
Seudoartrosis infectada radio izquierdo.

FIG. 6, B. — Osteomielitis plasmocelular.

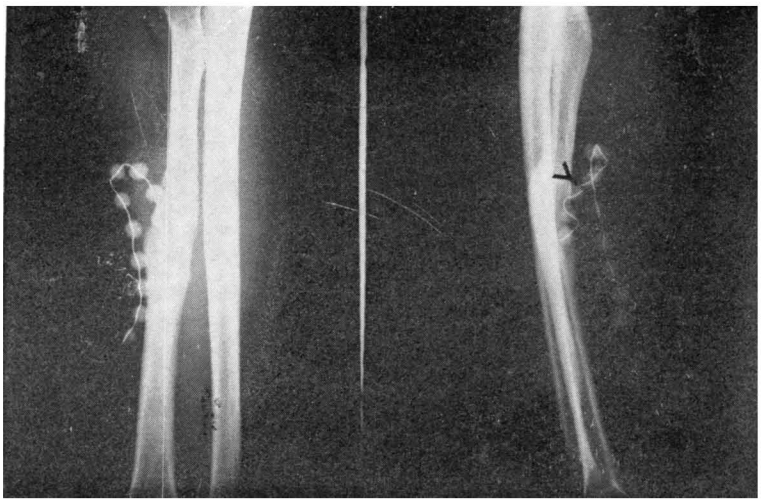

FIG. 7. — Complicaciones: Rotura de una cadena en una osteítis postraumática de radio.

Complicaciones

En dos ocasiones se ha presentado la rotura del alambre al intentar extraer las cadenas, esto ha sido más atribuible a un defecto de técnica, por introducirlo en cavidades angostas o por acodadura del mismo que a la fragilidad del metal (fig. 7).

En una ocasión (osteomielitis crónica de tibia) no obtuvimos el resultado apetecido.

Conclusiones

Es un hecho sobradamente comprobado que la gentamicina, unida al cemento, mantiene sus propiedades bactericidas durante largo tiempo.

Las cadenas de PMMA-Gentamicina posibilitan una alta concentración antibiótica en el lugar de la infección, que está muy por encima de la concentración mínima bactericida para los gérmenes habituales.

Las acciones tóxicas secundarias quedan eliminadas debido a la baja concentración del antibiótico en el suero y en la orina.

Se trata de una técnica sencilla.

Los Redones, según nuestra experiencia, deberán mantenerse con el vacío.

Mientras se utilizan las cadenas no se administrará antibioterapia parenteral, lo que abaratará los costos.

BIBLIOGRAFIA

BUCHOLZ, H. W. (1970): Depot wirking emiger Antibiotica bei Wermischung mit dem Palacos. *Chirurgie*, 41, 511-515.

ELSON, R. A. et als. (1977): Bacterial infection and acrylic cement in the rat. *J. Bone Jt. Surg.*, 59-B, 452-457.

FISCHER, L. P. et als. (1977): Association Méthacrylate de méthyle (ciment acrylique) et antibiotiques. *Rev. Chir. Orthop.*, 63, 361-372.

JENNY, G. et als. (1977): Utilisation de billes de ciment acrylique á la gentamycine dans le traitement de l'infection osseuse. *Rev. Chir. Orthop.*, 63, 491-500.