Rev. Esp. de Cir. Ost., 15, 115-127 (1980)

HOSPITAL MÉDICO QUIRÚRGICO PROVINCIAL DE MURCIA
SERVICIO DE TRAUMATOLOGÍA Y CIRUGÍA ORTOPÉDICA
Dr. ESCRIBANO ARRANDO
Jefe honorífico: Dr. CLAVEL NOLLA

Revisión actualizada y criterios en el tratamiento de las fracturas de rótula

R. MESEGUER

RESUMEN

Se revisa, de acuerdo con la experiencia de los autores, las indicaciones del tratamiento no operatorio y operatorio de las fracturas de rótula, según los diferentes tipos anatomopatológicos, mecanismo de producción y edad del paciente.

Descriptores: Fractura de la rótula.

SUMMARY

The authors report their experience on the treatment of the patella fracture, according to the type of the fracture, the patient's age and the fracture mechanism. The orthopaedic treatment and the surgical treatment are considered, as well as their results.

Key words: Patella fracture. Fracture of patella. Treatment.

Resumen

Se pretende hacer una revisión en las indicaciones del tratamiento cruento e incruento de las fracturas de rótula y exponer los criterios en que nos basamos para tales indicaciones.

Estudio de los diferentes tipos anatomo-patológicos según el mecanismo de producción y edad del paciente, siguiendo la casuística de nuestro servicio.

Introducción

La fractura de la rótula es una de las fracturas sobre cuyo tratamiento se han producido y persisten discrepancias de criterio en cuanto a las indicaciones como a la técnica a emplear cuando elegimos la intervención cruenta. Estas suponen el 2 por 100 de las fracturas en conjunto.

La rótula, hueso sesamoideo incluido en el aparato extensor de la rodilla (entre tendón rotuliano y ligamento rotuliano), puede fracturarse por traumatismo directo e indirecto: en el directo por un golpe en la rodilla o caída sobre ella y en el indirecto por contracciones violentas del aparato extensor de la rodilla ante la inminencia de una caída. No obstante, a menudo los traumatismos directos e indirectos ac-

túan simultáneamente. De todos modos, predominan factores predisponentes (osteoporosis local o generalizada) prueba de ello es que la edad media de estas fracturas en general es de 50 años. Siendo el choque directo la causa menos frecuente, aunque en aumento progresivo.

El asiento de las fracturas suele ser en el tercio medio y más raro en el proximal.

Anatomía patológica (figs. 1, 2, 3, 4)

Los traumatismos directos producen, por lo general, fracturas conminutas; en cambio, los indirectos suelen producir fracturas transversales. La proporción aproximada, según BÖHLER (2), puede ser: transversas 80 por 100; longitudinales 12 por 100 y conminutas el 8 por 100.

Se ha llegado a reconocer que una fractura transversa puede resultar de un traumatismo directo y el desplazamiento de los fragmentos y el desgarro de los alerones fibrosos laterorrotulianos depende que la víctima esté o no en movimiento. De la misma forma, una fractura por traumatismo indirecto puede convertirse en conminuta, o incluso en complicada, si la víctima está en movimiento y cae directamente sobre el fragmento inferior. Pero en realidad, lo importante, y que a veces no se le da verdadera importancia, es a la valoración del grado de lesión de los componentes restantes de la articulación de la rodilla que puede haber en estos dos tipos de fracturas.

En las fracturas aisladas por traumatismo indirecto sólo está lesionado el apa-

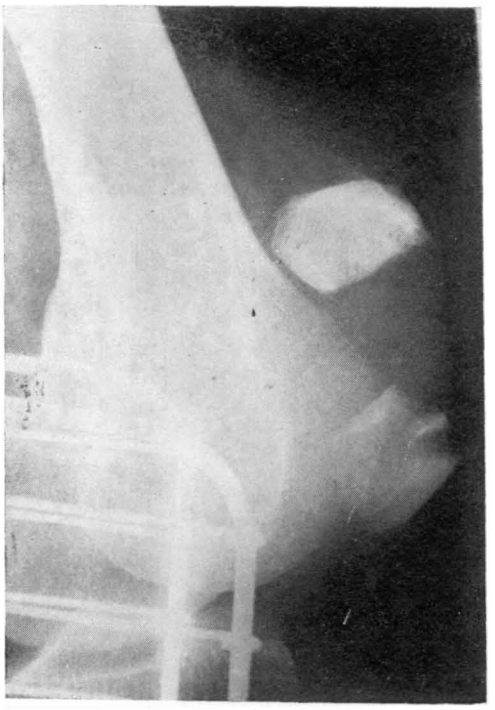

FIG. 1. — Fractura transversa. Diastasis de fragmentos y rotura de alerones latero-rotulianos. Tratamiento quirúrgico.

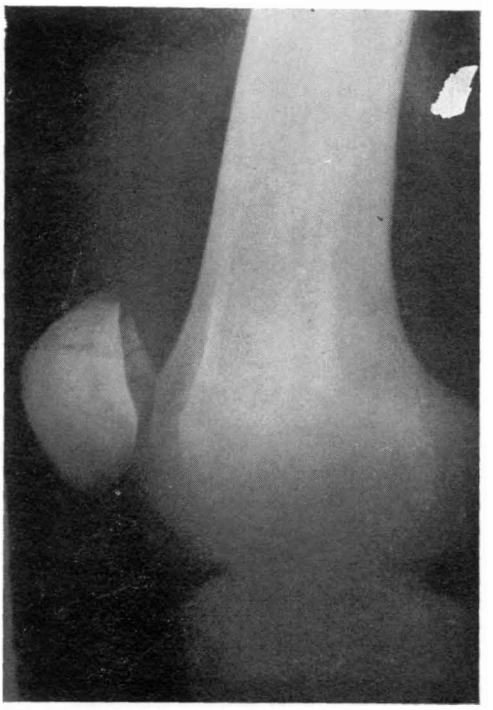

FIG. 2. — Fractura de polo superior de rótula sin diastasis y alerones intactos. Tratamiento conservador.

rato cuadricipital. En las fracturas por traumatismo directo, la lesión del aparato cuadricipital puede ser poco importante en comparación con las lesiones que pueden aparecer en la cápsula anterior, en la superficie articular opuesta de la rótula y de los cóndilos femorales. No obstante, no pueden establecerse reglas aplicables a uno u otro tipo, pues cada caso es un problema individual que debe considerarse según el traumatismo causal.

Siguiendo con el estudio anatomo-patológico, son dos los elementos principales:

a) Los fragmentos: Normalmente existen dos y de desigual tamaño: el superior, más voluminoso, y el inferior. La línea que los separa suele ser de trazo horizontal, dependiendo de la violencia del traumatismo, pudiendo estar más o menos distanciados. Antiguamente, el grado de desplazamiento de los fragmentos tenía un gran valor pronóstico, dato que ha perdido valor con las actuales técnicas de osteosíntesis. La verdad anatómica es que la lesión de las aletas laterorrotulianas, a veces desgajadas lateralmente hasta llegar a los ligamentos laterales, su interposición entre los fragmentos, da lugar a las intervenciones sistemáticas.

Pueden existir varios fragmentos, no siendo raro ver un contacto más o menos extenso entre los mismos, lo que para algunos justifica la abstención quirúrgica.

Por último, existe la variedad fractura abierta y que la consideramos grave, dado que la infección no sólo amenaza al hueso, sino también a la articulación de la rodilla, planteando problemas de cirugía de urgencia, de los que depende el porvenir del miembro inferior, y rara vez la vida de la víctima. Aparecen acompañadas de fracturas condíleas, de fémur y de mesetas tibiales, que agravan el pronóstico.

b) La hemorragia intraarticular (hemartrosis o hemartros), es siempre constante; este hecho puede agravar el pronóstico por la acción favorecedora de las rigideces articulares y por constituir un medio muy propicio para instaurarse un pro-

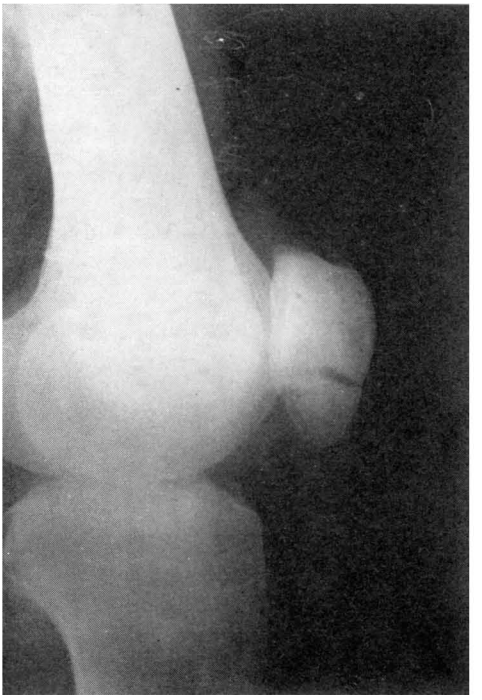

FIG. 3. — Fractura de polo inferior de rótula sin diastasis y alerones rotulianos intactos. Tratamiento conservador.

ceso infeccioso (piartrosis). Todo esto obliga al vaciado sistemático por punción a través de un trócar de 4 mm en los casos de tratamiento incruento ortopédico, o por aspiración en el curso de la intervención quirúrgica.

Diagnóstico

a) Anamnesis: Encontramos una historia de «paso en falso», o choque directo, acompañada algunas veces de sensación auditiva de chasquido óseo. Impotencia funcional inmediata.

b) Examen clínico: Podemos apre-

ciar una profunda depresión en la parte media de la rótula que llega a desaparecer a las 2-3 horas por la presencia del hemartros que distiende la cápsula e infiltra planos más superficiales. Movilidad anormal de los dos polos superior e inferior. Dificultad o imposibilidad de extensión activa de la rodilla, dependiendo de la diástasis de los fragmentos. En el análisis bioquímico del hemartros se demuestra la presencia de grasa, aumento de colesterina y de lípidos. (GUILLÉN, P.).

c) Examen radiológico: Este concreta las lesiones existentes, permitiendo establecer una indicación quirúrgica y diagnosticar las lesiones asociadas.

Casuística

Sobre una muestra escogida al azar de 30 casos de fractura de rótula en varones (por ser más frecuentes), cuyas edades comprendían de los 20 a 73 años, hemos obtenido los siguientes resultados:

1. Fracturas transversas (tabla I-II), 83'4 por 100 global:

— transversas puras, 43'3 por 100;
— fracturas de polo superior, 26'6 por 100;
— fracturas de polo inferior, 13'3 por 100.

2. Fracturas multifragmentarias o conminuta, 16'6 por 100.

3. Fracturas abiertas, 0 por 100. (Corresponde al Servicio de Cirugía de Urgencia).

Con relación a la edad del paciente, hemos observado que: (tabla III):

Fracturas transversas puras.	39	años
» polo superior... ...	42	»
» polo inferior... ...	53	»

con un promedio de edad de 44'3 años.

Fracturas multifragmentarias. 57'4 a.

Comprobándose la influencia del factor predisponente antes mencionado.

Las causas más frecuentes fueron: (tabla IV).

a) Fracturas transversas:

Accidente tráfico.. ...	36	por 100
Caída casual...	64	—

b) Fracturas multifragmentarias o conminuta:

Accidente tráfico.. ...	60	por 100
Caída casual...	40	—

De lo que se puede deducir que en las fracturas transversas su causa más común es la caída casual, mientras que en las multifragmentarias suele ser por traumatismo brusco durante los accidentes de tráfico.

Indicaciones del tratamiento según los tipos anatomo-patológicos

El tratamiento lo dividimos en conservador y operatorio, pero sea cual fuere, se debe realizar inmediatamente, especialmente con respecto al quirúrgico, pues cuanto más precoz sea, más rápida es la recuperación y mejor es el resultado final.

a) Tratamiento conservador: Lo tenemos indicado en:

— Fisuras sin desplazamiento, ya sean transversales (con diástasis inferior a 2 ó 3 mm, lo que indica que el aparato extensor no está desgarrado).

— Fisuras radiales.

— Cuando está contraindicada la anestesia o intervención (enfermo con riesgo quirúrgico).

Técnica: Evacuamos el hemartros por punción con trócar y con anestesia local usando la vía pararrotuliana por debajo del borde lateral de la rótula, guardando estrictas normas de asepsia (paños estériles, guantes, limpieza de la zona, etc.),

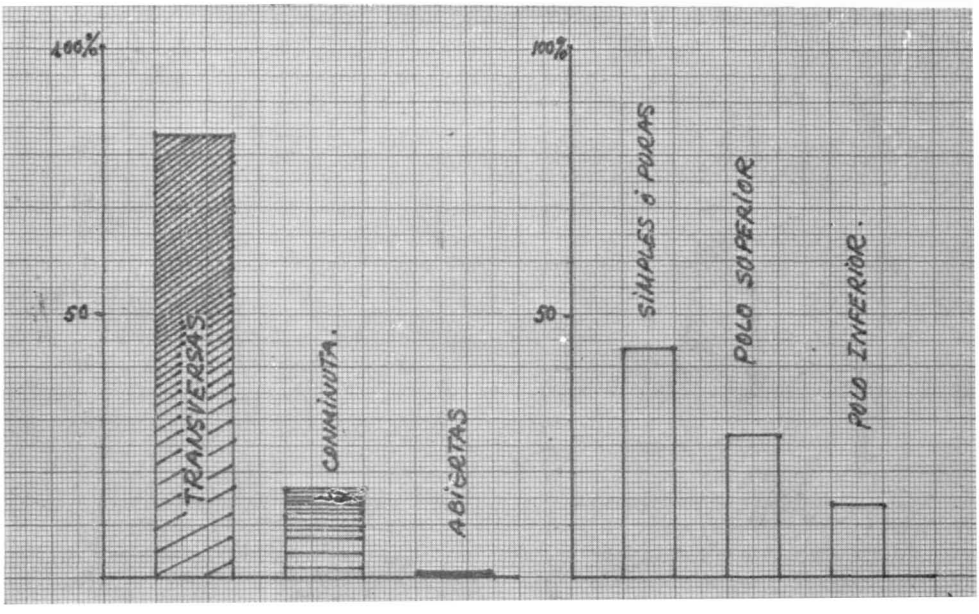

GRÁFICA 1

GRÁFICA 2

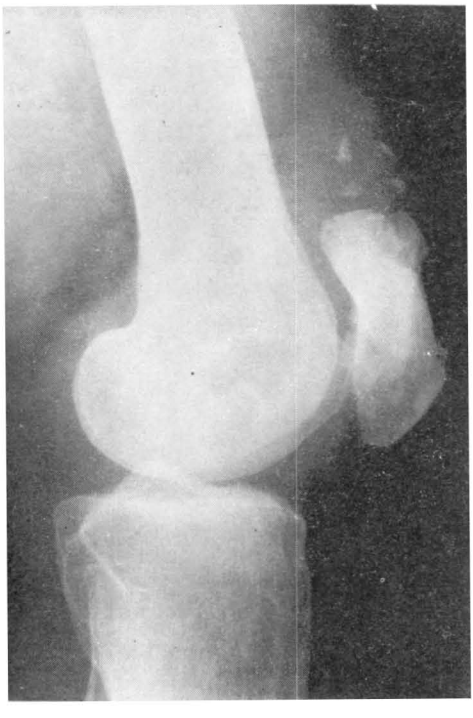

FIG. 4. — Fractura multifragmentaria con varios fragmentos sueltos. Rotura de alerones rotulianos. Tratamiento quirúrgico.

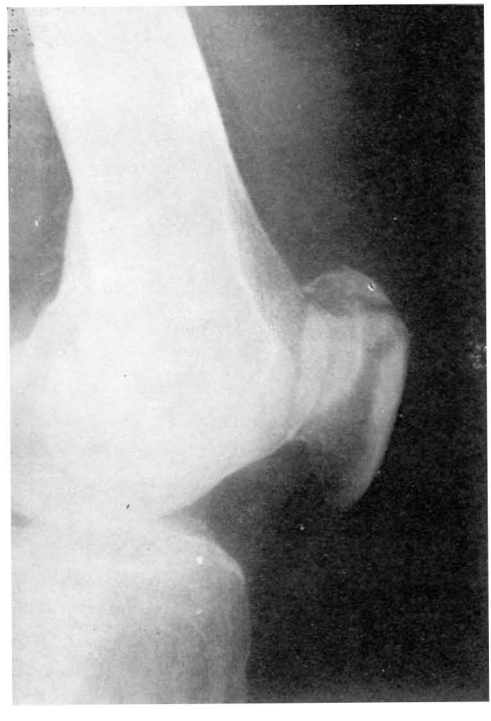

FIG. 5. — Fractura de polo superior. El fragmento proximal presentaba a su vez varios trazos de fractura. Tratamiento quirúrgico, procediéndose a la hemipatelectomía y sutura del aparato extensor.

Posteriormente colocamos vendaje compresivo del tipo Robert-Jones reforzado con férula posterior de yeso, hasta que desaparezca la tumefacción y se recupere el contorno normal de la rodilla. Una vez conseguido esto (6 8 días) aplicamos una calza de yeso desde ingle hasta tres traveses de dedo por encima de la punta de los maléolos, previamente colocamos un vendaje elástico (tensoplast) que incluye pie y tobillo. Es importante que durante el fraguado del yeso se remodelen los contornos superior, interno y externo de la rótula, con el fin de obtener una mayor inmovilización de ésta. Cuando ha fraguado el vendaje enyesado, el enfermo puede empezar con ejercicios activos y asistido de elevación de la pierna extendida, comenzando a cargar a los 2 ó 3 días.

El tiempo de inmovilización varía entre 4 y 8 semanas según el tipo de fractura; cambiando el vendaje cuando haya quedado desajustado por la atrofia muscular y la remisión de la tumefacción.

Después de retirar definitivamente el yeso, colocamos un vendaje elástico (tensoplast) durante 15 días, comenzando con ejercicios activos de cuadríceps y de flexión de la rodilla.

En los casos en que el tipo de fractura sea incompleta (fisuras), preferimos el empleo de férulas de yeso y realización de ejercicios isométricos de cuadríceps a los 2 ó 3 días. Dicha férula es retirada a las tres semanas y a continuación colocamos el vendaje elástico en rodilla y se comienza con los ejercicios activos de cuadríceps y de flexión de la rodilla.

Solemos completar el tratamiento con enzimas proteolíticos (varidasa, deanase, etcétera), y fenilbutazonas (tanderil).

Consideramos un tipo de fractura límite entre el tratamiento cruento y el incruento, el que corresponde a las fracturas estrelladas de rótula. Sabemos que en éstas la cuestión decisiva consiste en saber si el aparato extensor de la rodilla está conservado o no. Cuanto más diástasis existe entre fragmentos, mayor es el desgarro de aquél.

En las fracturas por traumatismo directo, por ejemplo caídas sobre la rótula, a veces este hueso se rompe en varios fragmentos, sin que el aparato extensor participe en la lesión. Si en estos casos intervenimos quirúrgicamente podemos observar como el extensor sin lesión discurre sobre la misma, por lo que estas fracturas pueden ser tratadas con métodos conservadores. Nuestra actuación en estos casos es intentar reducir estos fragmentos aproximándolos por medio de presiones sobre ellos contra el fémur, previo vaciado del hemartros y manteniendo al enfermo 2 ó 3 días en reposo con vendaje compresivo de Robert-Jones, Realizamos estas maniobras bajo anestesia local. Si a pesar de la maniobra, subsisten importantes desviaciones, lo mejor es extirparlo, para suturar seguidamente el aparato extensor. En cambio, si hemos conseguido la reducción lo más anatómicamente posible, colocamos un vendaje compresivo Robert-Jones reforzado con una férula posterior de yeso hasta pasada una semana en que lo reemplazamos por una calza de yeso bien modelada a nivel de rótula. El enfermo puede realizar entonces movimientos de elevación de la pierna asistida, comenzando la carga transcurridos 6 ó 7 días.

b) Tratamiento quirúrgico:

Debemos admitir que la restauración anatómica debe ser el objetivo primordial del tratamiento y en ningún caso se debe sacrificar la rótula si la podemos conservar en su totalidad o en una porción importante, ya que juega papel importante en el movimiento de flexión así como protección de la cara anterior de la rodilla. Por otra parte se debe evitar la conservación de la rótula, cuando esto implica una de-

formidad de su cara posterior articular, ya que conducirá a un cuadro artrósico patelo-femoral.

Si hay gran diástasis entre fragmentos, lo que es síntoma de desgarro del aparato extensor, la capacidad funcional por lo general, sólo puede restaurarse con la sutura del mismo.

Los objetivos esenciales de la intervención, aparte de la extirpación parcial o total de la rótula o de su reconstrucción, debe cumplir dos objetivos esenciales:

1. Evacuación del hemartros, con limpieza articular (para esto empleamos solución fisiológica con antibióticos al que asociamos preparados enzimáticos proteolíticos) y hemostasia cuidadosa con el fin de evitar su reproducción.

2. Reparación lo más perfecta posible del dispositivo ligamentoso con el objeto de restaurar la continuidad del aparato cuadricipital.

Indicaciones

La restauración la tenemos indicada en los siguientes casos:

a) Fracturas transversales que dividen la rótula en dos fragmentos iguales, horizontal o verticalmente (fig. 1).

b) Ciertas fracturas de polo superior o inferior, en las que es indeseable la escisión del pequeño fragmento.

c) Algunas fracturas conminutas, en las que la fragmentación no es muy acentuada y permite su reconstrucción (fig. 6).

Técnica

Usamos un campo operatorio exangüe con el empleo de una venda de Esmarch y manguito neumático. Preparamos la piel de la zona (previamente rasurada) lavándola con antisépticos comerciales (Mercryl, Cetavlon, etc.), alternándolo con solución de alcohol iodado, mediante aplicaciones sucesivas. A continuación cubrimos la zona con campos adhesivos estériles (Steril-Drape). Practicamos una incisión transversa epicóndilo-epicóndilo encurvada de convexidad caudal próxima a la tuberosidad anterior de la tibia, plegamos el colgajo proximalmente y comenzamos a la exploración del foco de fractura. Siguiendo las técnicas A. O. (principio del tirante), aplicamos un cerclaje de compresión funcional con alambre de 1'2 mm (figs. 7, 8, 9). Esta técnica está especialmente indicada en las fracturas transversas.

En los casos en que exista más de dos fragmentos, sin llegar a ser estallidos, intentamos la fijación con tornillos o agujas

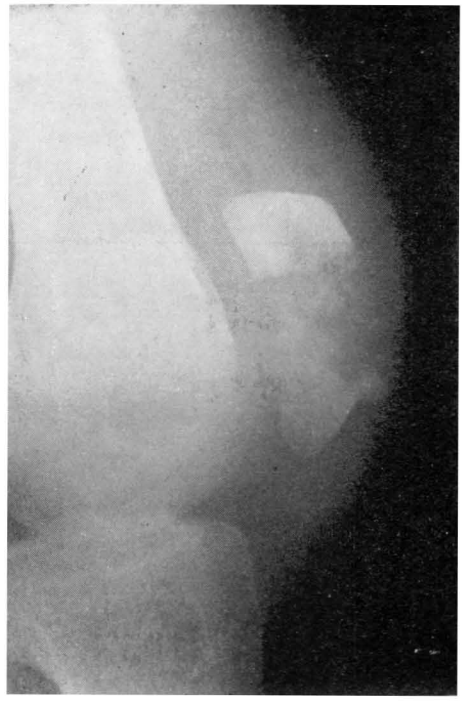

FIG. 6.—Fractura transversa con varios fragmentos pequeños sueltos en la línea de fractura. Tratamiento quirúrgico, procedimos a la extirpación de éstos y cerclaje funcional técnica A. O.

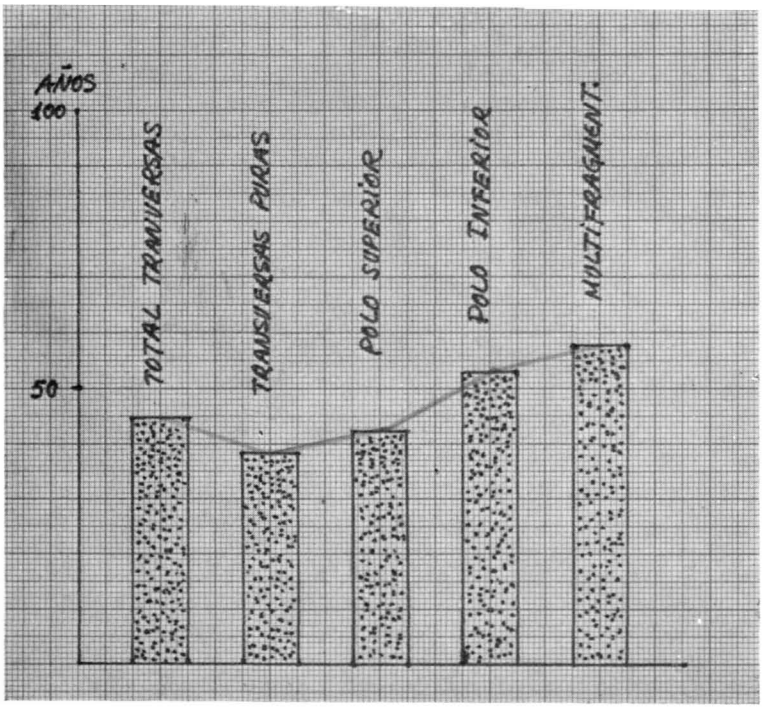

GRÁFICA 3

FIG. 7. — Fractura transversa. Tratamiento quirúrgico con cerclaje de compresión funcional en ocho, técnica A. O

de Kirschner de estos fragmentos, reforzando todo con un cerclaje alámbrico periférico.

En los casos de arrancamiento del polo inferior, fijamos el fragmento con un tornillo de esponjosa y un cerclaje de compresión adicional de seguridad.

En las fracturas conminutas, nos guiamos dependiendo del estudio radiográfico y de los hallazgos operatorios y la edad del paciente. Así, en personas jóvenes preferimos conservar la rótula, aplicando 2 ó 3 agujas de Kirschner colocadas longitudinalmente y a continuación un doble cerclaje de compresión funcional.

La patelectomía la tenemos indicada en personas de edad, ya que siempre se asocia a cuadros osteoartríticos patelofemorales. Por tanto coincidimos con SMILLIE (9) en las indicaciones siguientes:

1. Fracturas muy conminutas en las que no hay fragmento apropiado al que se pueda fijar el tendón.

2. Fracturas antiguas, mal consolidadas y complicadas con ostereoartritis patelofemoral.

3. Casos de condromalacia o artrosis patelofemoral en personas de edad avanzada.

En estos casos la reparación de los alerones es imprescindible, procurando no hacer acortamiento del tendón central pues conduce al alargamiento de estos alerones, perdiéndose entonces la función extensora de la rodilla.

En las fracturas del polo superior con gran diástasis o en el caso que el fragmento proximal esté astillado o que sea muy pequeño, llevamos a cabo su extirpación y

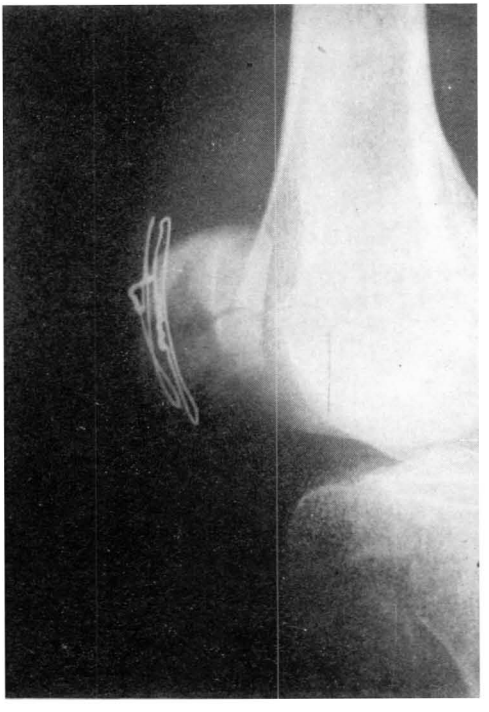

FIGS. 8 y 9. — Fractura transversa. Tratamiento quirúrgico con doble cerclaje de seguridad en marco, técnica A. O., proyecciones AP y Lat.

sutura posterior del tendón cuadricipital (figs. 5-10).

Errores técnicos

En la reconstrucción de estos tipos de fracturas, sólo hemos tenido un solo tipo de complicación, y ha sido el empleo, en los cerclajes funcionales, de un alambre de calibre inferior al indicado. Lo que llevó a su rotura en un esfuerzo que realizó el paciente.

Cuidados postoperatorios

Durante el cierre de los alerones rotulianos perforamos la piel dejando dos tomas de aspiración de un Redón, que retiramos a las 24-48 horas si ha dejado de aspirar. Una vez cerrada la piel, cubrimos la sutura con gasas vaselinadas (Tulgrasum) con el fin de evitar la adherencia con los apósitos.

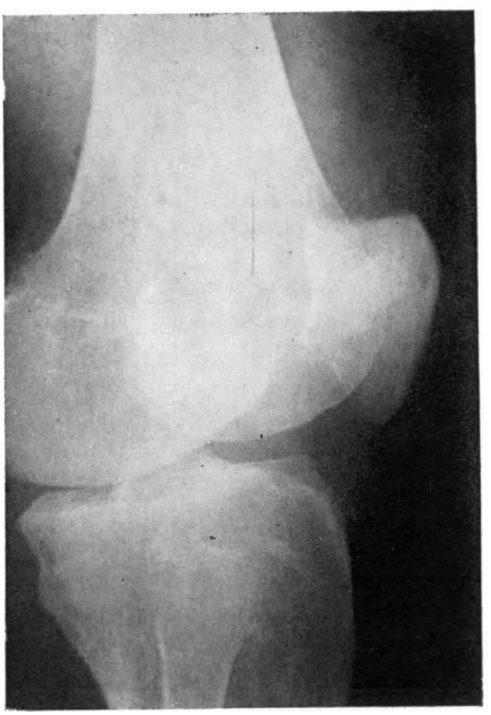

FIG. 10. — Resultado final del caso de la fig. 5.

Colocamos un vendaje compresivo del tipo Robert-Jones reforzado con férula posterior de yeso y colocamos la pierna en un plano inclinado. Este vendaje permite hacer curas de la herida operatoria así como su vigilancia periódica. Retiramos el vendaje a las 2-3 semanas, y a continuación aplicamos una calza de yeso moldeándose sobre el polo superior de la rótula durante 3-4 semanas; durante este período al enfermo se le permite cargar así como la realización de ejercicios isométricos de cuadríceps y movimientos amplios de cadera.

Resultados obtenidos

En la muestra tomada se aplicaron diferentes técnicas según el tipo de fractura, obteniéndose los resultados siguientes:

a) Fracturas transversas puras:

— Técnica: cerclaje de compresión funcional A. O.
— Tiempo de hospitalización hasta alta ambulatoria: 11 días.
— Control a los 3 meses: Bueno.
— Resultado final a los 6 meses: Bueno.

b) Fractura de polo inferior sin desplazar:

— Técnica: Calza de yeso.
— Tiempo de hospitalización: 2 días.
— Control a los 3 meses: Bueno.
— Resultado final a los 3 meses: Bueno.

c) Fractura de polo inferior con desplazamiento:

— Técnica: Cerclaje A. O.
— Tiempo de hospitalización: 10 días.
— Control a los 3 meses: Bueno.
— Resultado final a los 6 meses: Bueno.

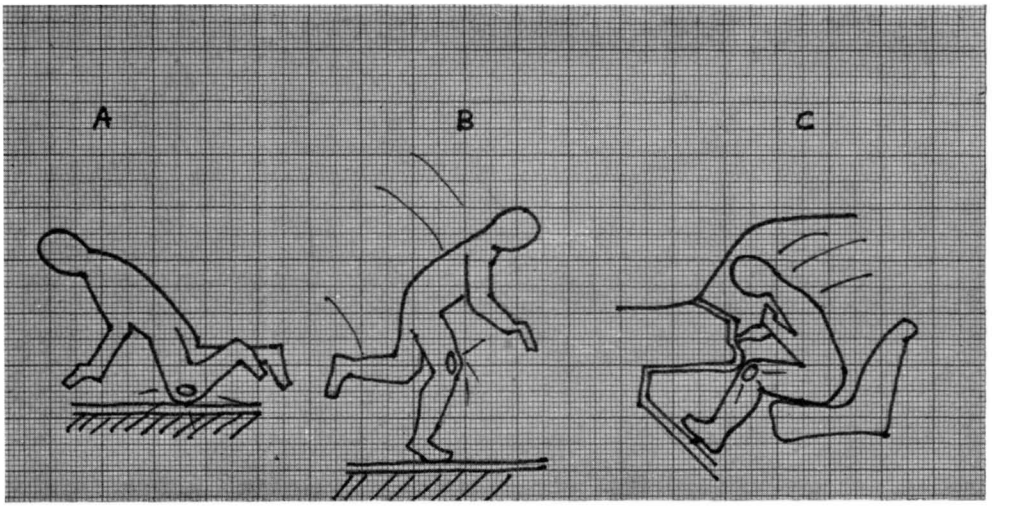

GRÁFICA 4

d) Fractura de polo superior sin desplazar:

— Técnica: Calza de yeso.
— Tiempo de hospitalización: 2 días.
— Control a los 3 meses: Bueno.
— Resultado final a los 6 meses: Bueno.

e) Fractura de polo superior con desplazamiento:

— Técnica: En un caso extirpación del fragmento, los demás cerclaje A. O.
— Tiempo de hospitalización: En la extirpación fue de 10 días y en el cerclaje de 11 días.
— Control a los 3 meses: En la extirpación la recuperación fue más temprana y en el cerclaje algo más tardía. En ambos el control fue bueno.

Resultado final a los 6 meses: En ambos casos bueno.

f) Fracturas multifragmentarias:

Técnica: Patelectomía en algunos casos y cerclaje A. O. en otros.

Tiempo de hospitalización: En ambas técnicas 12 días.

Control a los 3 meses: En las patelectomías la recuperación fue más temprana que en los casos de cerclajes.

Resultado final a los 6 meses: En las dos técnicas fue regular, dada la edad del enfermo y las lesiones degenerativas preexistentes.

TABLA IV

Caídas o contracciones musculares *(A y B)*	
Fracturas transversas...	64 por 100
Fracturas multifragmentarias.	40 —
Accidentes de tráfico *(C)*	
Fracturas transversas	36 —
Fracturas multifragmentarias.	60 —

NOTA: Consideramos que un resultado ha sido *bueno* cuando:

1. Obtenemos una flexión de 95-100°.
2. Se ha recuperado toda la potencia del cuadríceps, sobre todo la del vasto interno.
3. La marcha es estable y no dolorosa.

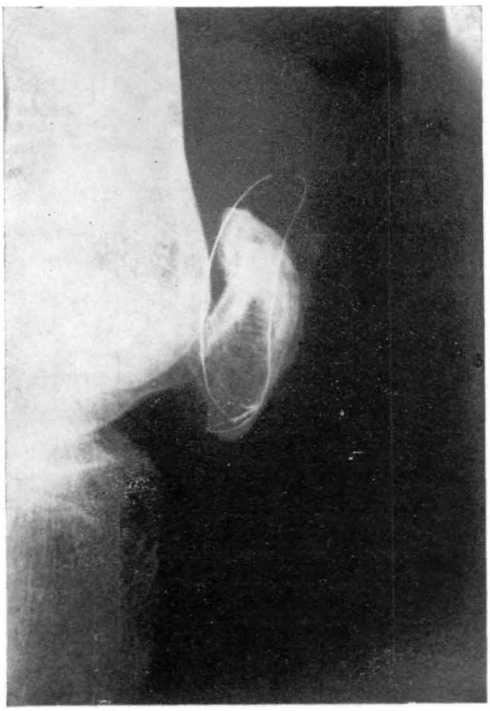

FIG. 11. — Complicación por el empleo de técnica no correcta, el alambre del cerclaje es de inferior calibre y no aguantó la tensión en un sobreesfuerzo que hizo el enfermo.

Consideramos un resultado *regular*, cuando los parámetros de flexión y de potencia de cuadríceps están disminuidos.

En ningún caso hemos tenido rigidez articular.

Conclusiones

Creemos que el empleo del cerclaje de compresión funcional A. O. es el método de elección en los casos de fracturas transversas con diástasis de fragmentos, como nos lo han demostrado los resultados que hemos obtenido. Cuando esta técnica se realiza correctamente, es decir, consiguiendo una buena coaptación de los fragmentos, permite una movilización más temprana, y un menor tiempo de hospitalización, y una recuperación prácticamente completa de la amplitud articular.

Las diferentes combinaciones que se pueden hacer, o sea: tornillos, agujas y el cerclaje alámbrico, permiten el tratamiento de los diferentes tipos anatomopatológicos de las fracturas que hemos expuesto con buenos resultados.

No hemos tenido ningún tipo de complicación postoperatoria, rechazo de material, infección quirúrgica, etc., sólo en uno de los casos en que se empleó un alambre de calibre inferior al indicado se rompió durante un esfuerzo que realizó el paciente, al no seguir nuestras indicaciones. Aunque no hubo necesidad de reintervenirlo para extraerlo, pues bastó con un mayor tiempo de inmovilización con la calza de yeso.

Con respecto a las patelectomías totales, hemos realizado muy pocas, sólo con resultados *regulares*, posiblemente dada la edad del paciente (73 años) y las lesiones asociadas osteoartríticas. No obstante, el paciente no aqueja dolor ni inestabilidad articular aunque sí limitada movilidad. Por último, la hemipatelectomía se practicó en un solo caso con resultado satisfactorio.

BIBLIOGRAFIA

1 ASTON, J. N. (1975): *Ortopedia y Traumatología*. Edit. Salvat. Barcelona.

2 BÖHLER, L. (1961): *Técnica del tratamiento de las fracturas*. Tomo 3.º. 4.ª edición. Edit. Labor. Barcelona-Madrid.

3 CAMPBELL, W. (1975): *Cirugía Ortopédica de Campbell*. Vol. 1.º. 5.ª edición. Edit. Inter-Americana. Buenos Aires. República Argentina.

4 CRAWFORD ADAMS, J. (1972): *Outline of Fractures*. Sixth edition. Edit. Churchill Livingstone. Edimburgh and London.

5 DOMÉNECH ALSINA, F. (1956): *Tratamiento de las Fracturas*. 1.ª edición. Edit. Salvat. Barcelona.

6 MÜLLER, M. E.; ALLGÖWER, M. y WILLENEGGER, H. (1977): *Manual de osteosíntesis. Técnica A. O.* 3.ª edición. Edit. Científico-Médica. Barcelona.

7 PI-FIGUERAS, J. (1971): *Práctica Quirúrgica*. Tomo 4. Edit. Salvat. Barcelona.

8 RIEUNAU, G. (1974): *Manual de Traumatología*. Edit. Toray-Masson. Barcelona.

9 SMILLIE, L. S. (1977): *Traumatismos de la articulación de la rodilla*. 1.ª edición española. Edit. Jims. Barcelona.