Rev. Esp. de Cir. Ost., 15, 101-114 (1980)

SANATORIO MARÍTIMO NACIONAL VÍCTOR MEANA. PEDROSA (SANTANDER)
Director Dr. RAFAEL COLVÉ GUILLÉN

Nuestra experiencia en el tratamiento de la artrosis de rodilla con diferentes tipos de prótesis totales de rodilla

J. CARRILLO MATEOS, J. R. ALFARO OTERO y J. SAORNIL ÁLVAREZ

RESUMEN

Los autores presentan su experiencia de 96 casos en los que se practicó una artroplastia de sustitución de rodilla con distintas técnicas: prótesis parciales, prótesis de gozne tipo Shiers, prótesis policéntrica y bicondilares, recogiendo la experiencia obtenida en cada grupo.

Descriptores: Artroplastia de rodilla. Rodilla. Artroplastias.

SUMMARY

96 cases of Total knee replacement Arthroplasty, performed by different techniques, are reported: unique compartimental prothesis, hinge prothesis, geocentrical, bichondilar, their results being classified. The proportion of good, fair and bad results are analysed.

Key words: Knee arthroplasty. Arthroplasty. Total replacement.

Los resultados alentadores del reemplazamiento de la cadera por endoprótesis totales, han animado a los cirujanos ortopédicos a transferir los principios de ésta a la articulación de la rodilla.

Es conocido de todos, que más del 90 por 100 de los reemplazamientos de las superficies articulares de la cadera se ven coronados por el éxito, pero los resultados de las prótesis de rodilla cambian de una manera ostensible, pues los condicionamientos son diferentes de una articulación a otra, puesto que la rodilla está muy poco protegida, anatómicamente en nada se parece a la cadera y juegan un papel muy importante en los resultados el estado de los ligamentos (laterales y cruzados), los meniscos, la potencia de cuadríceps, etc...

Es opinión general que el cirujano ortopédico debe de tomar una actitud conservadora cuando de prótesis totales de rodilla se trate, pues los fallos en cirugía articular de la rodilla son dramáticos.

Conservando estos pensamientos, debemos recurrir a este tipo de acción quirúrgica, en los casos en que la enfermedad se encuentre en la recta final del tratamiento ortopédico.

Si los tratamientos conservadores han fallado y está indicada la sustitución por prótesis, el planteamiento de la operación debe estar basado en los siguientes postulados:

1. ¿Posee el cirujano en su arsenal terapéutico un arma adaptada a la forma considerada?

2. ¿La gravedad del caso justifica el uso de este arma?

El dolor y la impotencia funcional producida por la osteoartrosis es muy severa en algunas circunstancias. La enfermedad artrósica afecta alrededor de 20.000.000 de personas al año, las cuales precisan algún tipo de intervención para aliviar su dolor, dolor que en muchos casos cede con soluciones quirúrgicas poco agresivas como son las osteotomías metafisarias de tibia, o ésta asociada a osteotomía de fémur tipo Benjamín; pero en un 11'6 por 100 de nuestra casuística no es suficiente y en estos casos es cuando hay que recurrir al empleo de las prótesis totales de rodilla.

Tres son las afecciones más importantes que causan el dolor articular persistente e inmodificable de la rodilla:

La *artritis reumatoidea*, la *osteoartrosis de rodilla* y la *artritis traumática grave*, siendo el síntoma capital de todas ellas el dolor.

Las directrices a que van dirigidas las prótesis son tres:

A) Eliminar el dolor.

B) Mejorar la movilidad.

C) Incremento de la estabilidad articular.

Los métodos de tratamiento iniciales en el reumatismo y en la artritis traumática son diferentes, pero cuando se llega a un estadio final la solución por medio de implantes es idéntica en ambas afecciones. Por ello, es evidente que la solución de los problemas articulares de la rodilla por medio de prótesis ha de ser meditada profundamente, sopesando todos los pros y los contras, así como el tipo de prótesis a emplear en cada caso, circunstancia que está condicionada, no sólo por las lesiones de los cartílagos articulares, si no por el estado de meniscos y ligamentos.

La solución más razonable para las lesiones importantes e irreversibles de la rodilla es en el momento actual la endoprótesis prescindiendo del criterio antiguo de la artrodesis, que si bien proporciona una articulación indolora y estable, lo hace al precio de una pérdida completa de la movilidad, circunstancia totalmente desaconsejable en los casos bilaterales.

La forma ideal de resolver el problema es el trasplante articular, trasplantes estudiados particularmente por VOLKOV e INMAMALIEV (11, 12) de forma experimental y por ALVARO LÓPEZ (5) en España, quien hizo una corta serie de trasplantes articulares, que aunque de forma empírica, no fueron todo lo satisfactorios que cabía esperar tienen el mérito de haber vislumbrado la solución futura del problema.

Los trabajos de artroplastias totales de rodilla han tenido difusión gracias a los trabajos de WALDIUS (13), SHIERS (9) y YOUNG (14). En la actualidad son tres los tipos de prótesis que pueden emplearse. Prótesis en charnela metal-metal, o metal-plástico, prótesis unicondilares o prótesis parciales y prótesis bicondilares metal-plástico con conservación o no de los ligamentos cruzados.

Nosotros hemos empleado estas variedades de prótesis y sacamos a la consideración pública nuestros resultados, manifestando de antemano que sólo recurrimos a esta intervención quirúrgica en los enfermos en los que habían fracasado todos los tratamientos tanto médicos como quirúrgicos extraarticulares y sólo en los que aceptan el riesgo de este tipo de intervenciones.

Prótesis parciales de rodilla

Los implantes parciales de la articulación de la rodilla son conocidos por los trabajos de PLATT (7), MCKEEVER (8) y MACYNTOSH (6), pero todos ellos se refieren a platillos tibiales metálicos en las lesiones articulares de la meseta tibial.

El primero en diseñar una prótesis par-

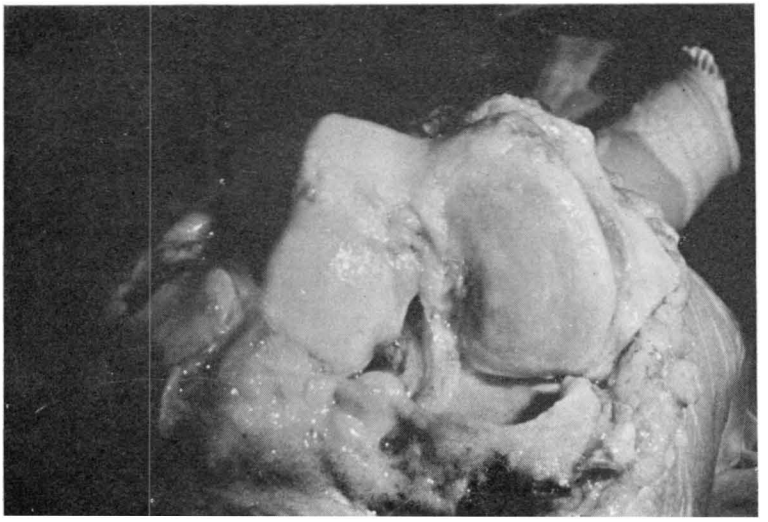

FIG. 1

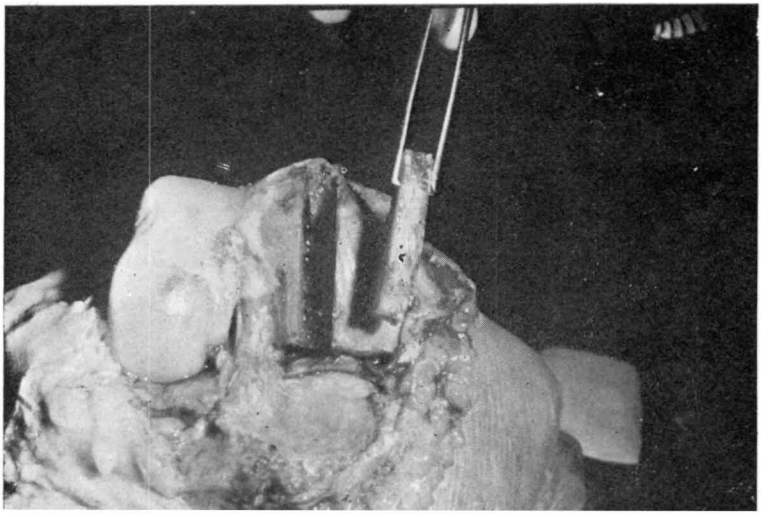

FIG. 2

cial de rodilla fue el canadiense FRANK GUNSTON (4), quien reemplaza la superficie del cóndilo femoral por un disco semicircular cementado en un ranura previamente tallada en el cóndilo, la que se deslizará siguiendo los principios biomecánicos de la rodilla sobre un bloque de polietileno moldeado en forma de pista de deslizamiento y que cementa sobre la meseta tibial.

GUNSTON (4) operó sus primeros pacientes en los años 68-69, con un porcentaje de resultados favorables de un 68 por 100, pero que en las revisiones posteriores rebaja a un 56 por 100.

Para sentar esta indicación de la prótesis es necesario tener presente los siguientes postulados:

— Estado de deterioro del compartimiento afecto (cartílagos condíleo y tibial).

— Seguridad de la indemnidad del compartimiento contrario.

— Existencia de una integridad completa de ligamentos laterales y cruzados.

El implante de esta prótesis es una técnica poco complicada, debiendo poseerse un arsenal de material protésico de diversas formas y medidas para poder adaptarlo

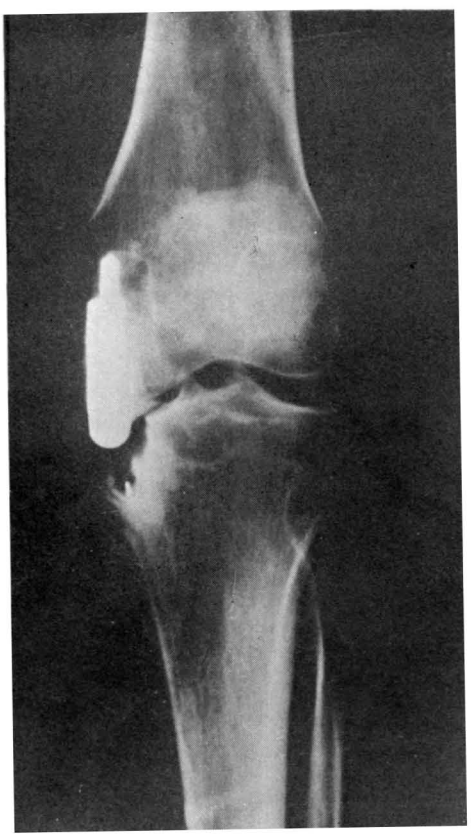

FIG. 3

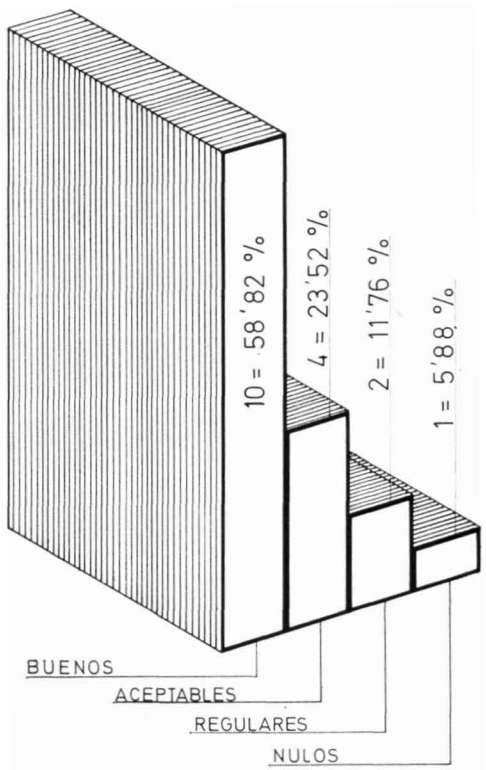

GRÁFICA 1

a los diferentes tamaños condíleos, tanto en las formas mediales, como laterales.

Es de especial importancia en el momento de la colocación la existencia de un buen equilibrio del eje de carga del miembro, de manera que ésta se reparta de una forma lo más fisiológica posible, tanto sobre el implante como sobre la superficie sana, procurando que la cementación sea lo más anatómica posible y que ninguno de los movimientos naturales de la rodilla quede limitado.

Las indicaciones más habituales son:

Reumatismo poliarticular.

Osteoartrosis con grave deformidad en *varo* o *valgo*.

Necrosis aséptica del cóndilo femoral.

Artrosis postraumática con hundimiento de la meseta tibial.

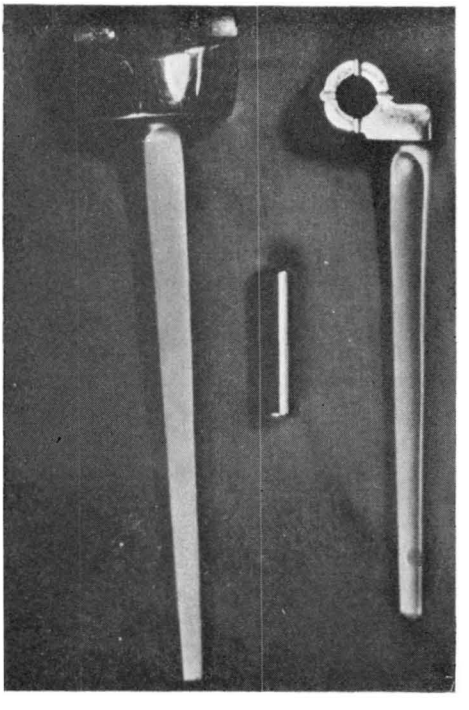

FIG. 4

Nosotros hemos empleado este procedimiento en 17 casos de artrosis de rodilla portadores de un fuerte *genu-varo*, que ocasionaba la desaparición completa del cartílago articular tanto femoral como tibial, con el contralateral indemne.

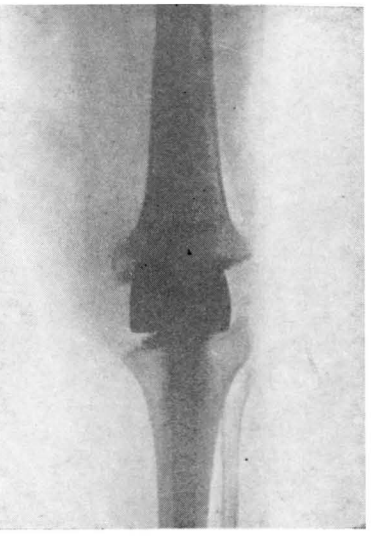

FIG. 5

Los resultados han sido los siguientes:

Buenos..	10	casos,	58'82	por 100
Aceptables	4	—	23'52	—
Regulares...	2	—	11'76	—
Nulos	1	—	5'88	—

Los parámetros seguidos para esta valoración de los resultados han sido los siguientes:

Buenos. — Aquéllos en que hay una desaparición completa del dolor y una movilidad de flexión de más de 100°.

Aceptables. — Aquéllos en que sólo hay ligeras molestias y una movilidad no inferior a 80°.

Regulares. — Aquéllos en que desaparece la sistomatología más florida y una movilidad no inferior a 60°.

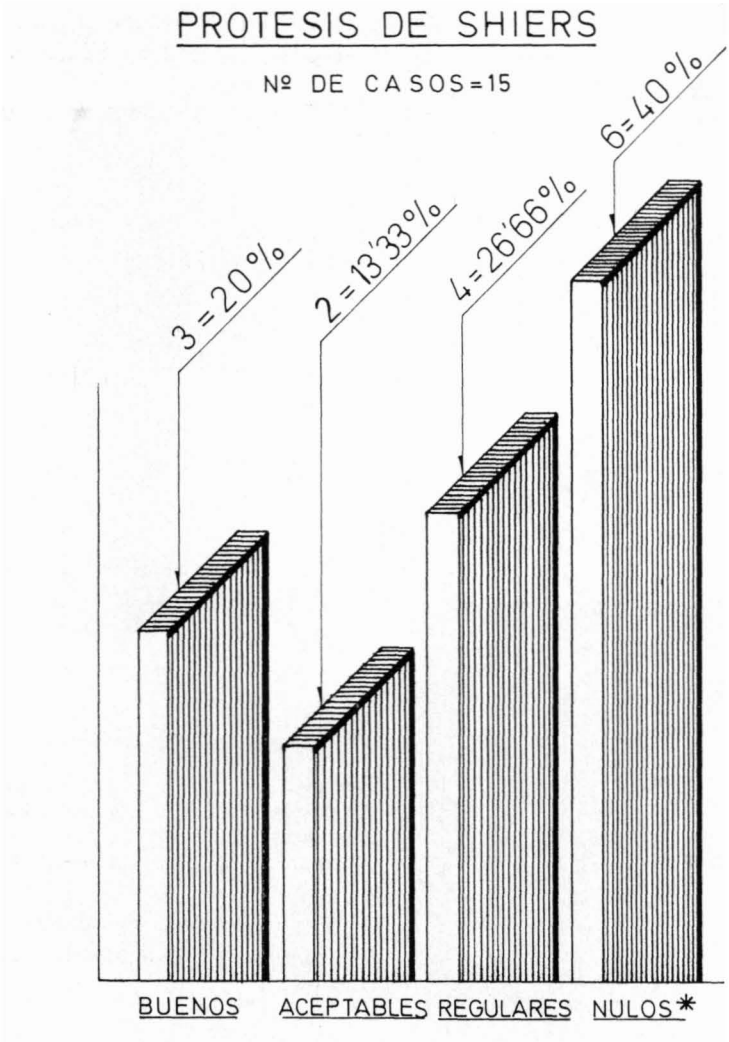

*-OSTEOMIELITIS CON ANQUILOSIS DE RODILLA POR EXTRACCION DE PROTESIS → 3 CASOS

-OSTEOMIELITIS GRAVE → AMPUTACION → 1 CASO

GRÁFICA 2

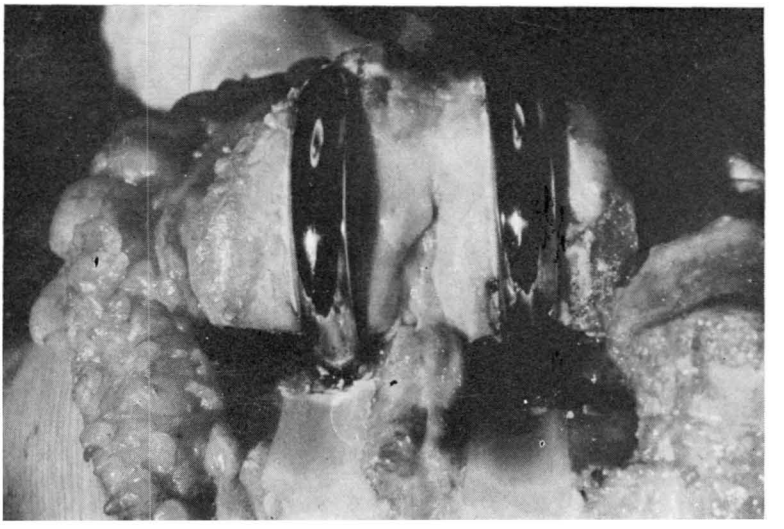

FIG. 6

Nulos. — Aquéllos en los que se aprecia escasa o nula mejoría.

A la vista de estos resultados y dado que el número de casos no es excesivo no nos autoriza a sacar conclusiones definitivas, podemos sin embargo, constatar que con estas técnicas se obtienen resultados satisfactorios, estables, lo que nos anima a seguir por este camino, seleccionando los casos cuidadosamente, con la ventaja de que en caso de fracaso esta intervención no invalida a la articulación para intentar otro tipo de prótesis.

Prótesis de Shiers

Esta ha sido la primera prótesis colocada por nosotros en el año 1974, habiéndonos decidido por la misma por su simplicidad mecánica y fácil colocación. Como es conocido se trata de una prótesis en charnela de aleación cromo-cobalto con dos vástagos de forma triangular de unos 15 centímetros de longitud cada uno, unidos por un bulón que permite la movilidad de la misma. Esta prótesis presenta las siguientes características:

Su volumen en aquel momento era el más aceptable dentro de este tipo de pró-

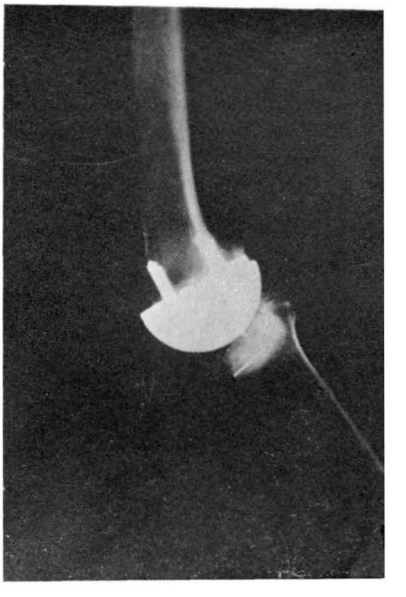

FIG. 7

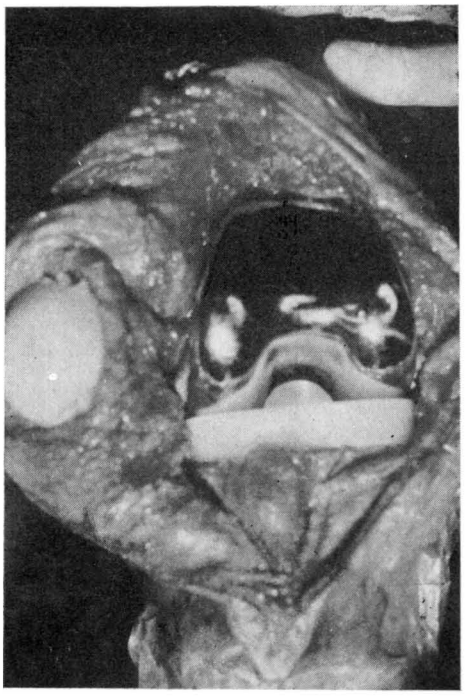

FIG. 8

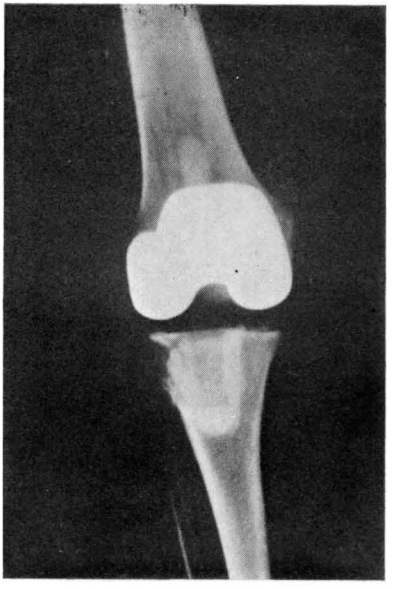

FIG. 9

tesis en charnela, sólo necesita una resección muy moderada de las superficies articulares y en caso de fracaso se puede realizar una artrodesis de la articulación sin grandes dificultades. Se puede utilizar indistintamente tanto en la rodilla derecha como en la izquierda y permite la hiperextensión de unos 5°, lo que asegura la estabilidad mecánica de la rodilla.

Como defecto encontramos fundamentalmente que no restablece el valgo fisiológico de la rodilla, presenta problemas patelofemorales lo que a nuestro juicio es más un defecto que una virtud, pues no resuelve este conflicto que nosotros consideramos importante.

Con esta técnica hemos operado 15 enfermos y aunque no hemos tenido problemas en el acto quirúrgico, los resultados han sido los siguientes:

Buenos..	3 casos,	20'00	por 100
Aceptables.	2 —	13'33	—
Regulares...	4 —	26'66	—
Nulos	2 —	13'33	—

Osteomielitis con anquilosis de rodilla por extracción de prótesis 3 casos.

Osteomielitis grave con amputación 1 caso.

Ante estos desalentadores resultados, decidimos abandonar el uso de esta prótesis desde hace tres años.

Prótesis policéntrica

Como antes hemos indicado el alivio del dolor en los casos avanzados de osteoartritis requiere el reemplazamiento de las superficies articulares enfermas de los cóndilos femorales y de los platillos tibiales por unos componentes protésicos durables y firmemente anclados en el hueso y cuyo diseño permita la movilización de la rodilla lo más cerca posible de su movilidad normal.

El implante protésico de tipo policén-

trico consiste en dos correderas semicirculares de cromo-cobalto en aleación, que se colocan en las superficies condilares y dos correderas de polietileno de peso molecular ultraalto. Estas correderas son cementadas en canales tallados en los platillos tibiales. Los diámetros y configuración de los elementos protésicos están diseñados teóricamente para conseguir un movimiento normal de la rodilla en flexión y en extensión, y aunque los diseñadores manifiestan la posibilidad de conseguir unos 20° de rotación axial del fémur sobre la tibia, nosotros tenemos serias dudas sobre esta aseveración. Variando la altura y profundidad de la inserción de los componentes las deformidades angulares pueden ser corregidas. Su pequeño tamaño hacen que se pueda adaptar a todo tipo de articulaciones.

La ventaja que nosotros hemos encontrado en este tipo de prótesis es que no compromete los amarres fisiológicos de la rodilla, ligamentos laterales y cruzados, ya

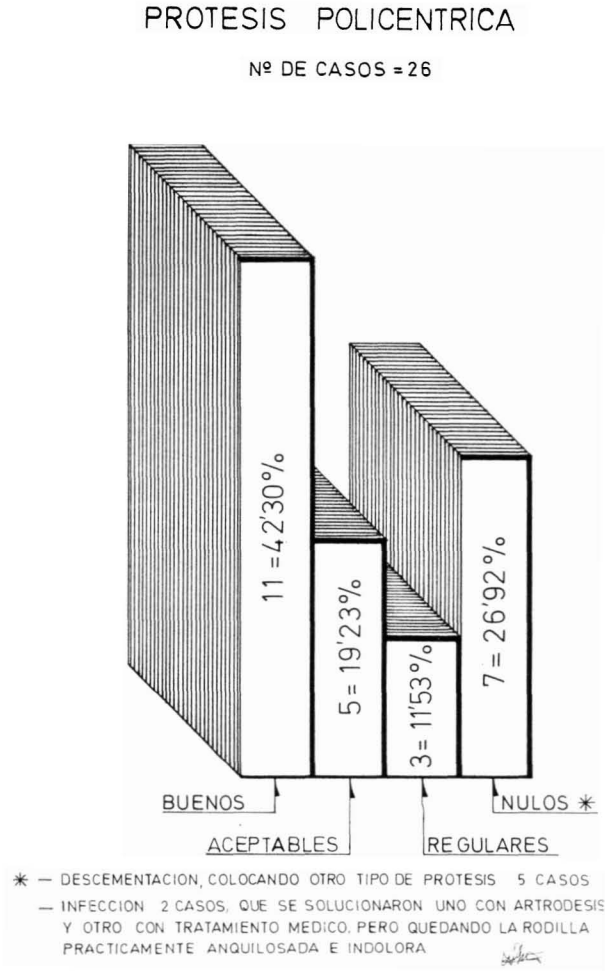

GRÁFICA 3

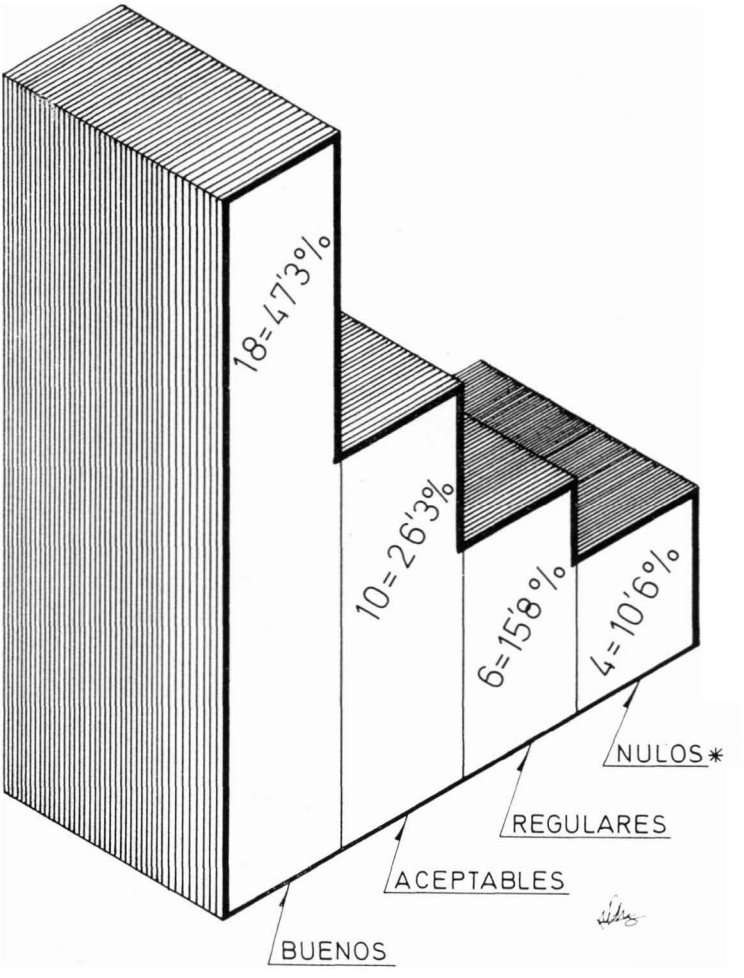

*— EXTRACCION DE PROTESIS 2 CASOS

GRÁFICA 4

que la resección de las superficies articulares es muy económica y no invalida la articulación en caso de fracaso para otro tipo de artroplastia o artrodesis.

Las desventajas son la no fácil colocación de la misma y que el amarre de los platillos de deslizamiento en la tibia son algo precarios y relativamente fáciles de descementarse. No resuelve el problema femoropatelar y se hunde con facilidad en la tibia la corredera de plástico.

Con esta técnica hemos colocado 26 prótesis con los siguientes resultados:

Buenos..	11 casos,	42'30	por 100
Aceptables.	5 —	19'23	—
Regulares...	3 —	11'53	—
Nulos	7 —	26'92	—

Los 7 casos nulos, se desglosan como sigue:

Descementación, que ha necesitado la colocación de otro tipo de prótesis 5 casos.

Infecciones que se solucionaron: uno con artrodesis y otro con tratamiento médico, quedando la rodilla prácticamente anquilosada 2 casos.

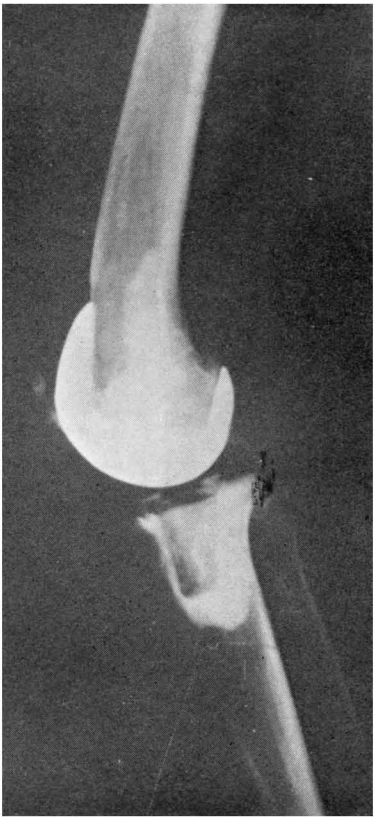

FIG. 10

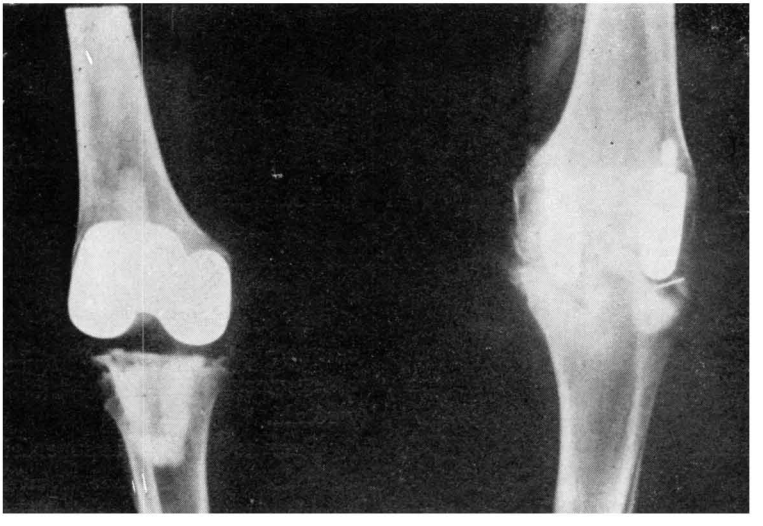

FIG. 11

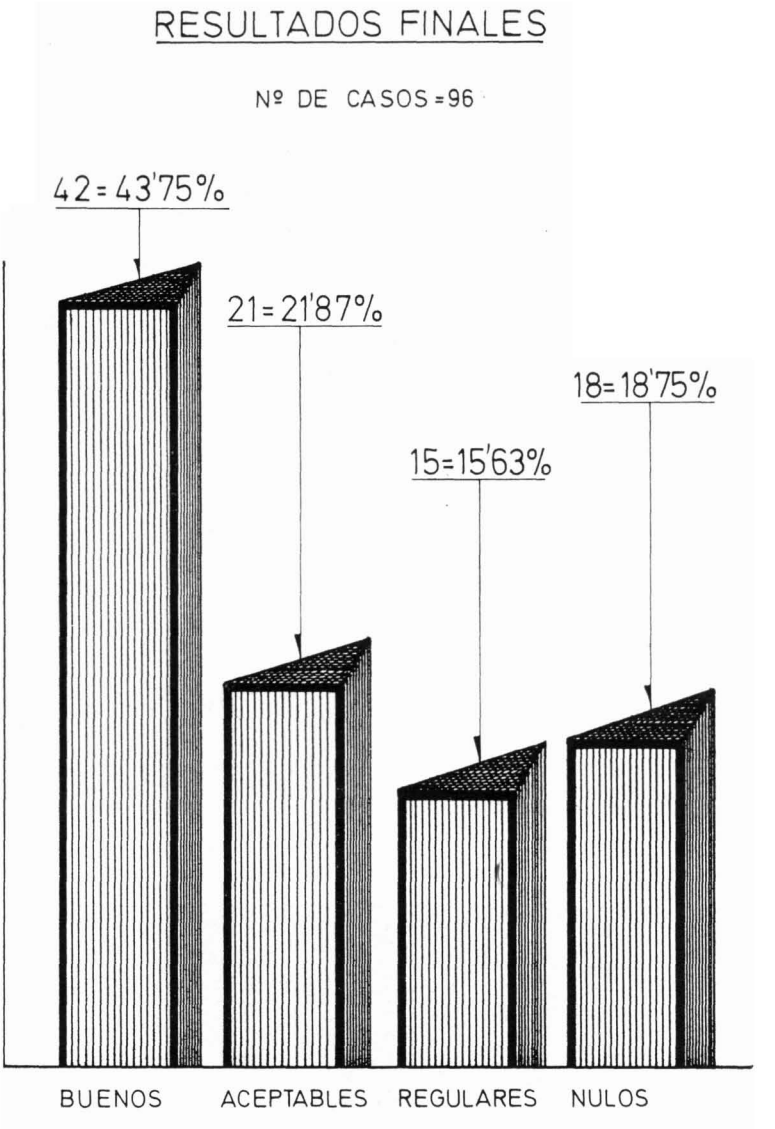

GRÁFICA 5

Prótesis bicondilar tipo Codman

Las prótesis bicondilares tipo Codman, como casi todas las bicondilares reemplazan las superficies articulares de soporte de peso, tanto en tibia como en fémur y patela. Está esencialmente indicada cuando están lesionados los ligamentos cruzados, es una aleación de cromo-cobalto para el casquete condilar y de polietileno de peso ultramolecular para los implantes de tibia y rótula.

Permite una amplia superficie de apoyo en fémur y tibia; por el especial diseño de la prótesis asegura los movimientos de rotación. Al actuar sobre el compartimiento

femoro-patelar resuelve el conflicto a este nivel. Las ventajas que nosotros le encontramos es que su fácil colocación hace que el tiempo operatorio se acorte, tiene unas amplias superficies de apoyo y anclaje y a pesar de la exéresis de los cruzados al conservar indemnes los ligamentos laterales por el especial diseño la estabilidad es muy buena.

Como desventaja le encontramos la necesidad de una amplia resección de las superficies articulares y hueso subcondral, la invalidación de la articulación para en caso de fracaso intentar cualquier otro tipo de acción movilizadora, teniendo sistemáticamente que recurrir a la artrodesis con un acortamiento importante del miembro.

Hasta ahora es la que a nosotros nos ha proporcionado los mejores resultados y que son los siguientes:

Buenos..	18 casos,	47'30	por 100
Aceptables.	10 —	26'30	—
Regulares...	6 —	15'80	—

tres de ellos por necesidad de reintervenir una prótesis policéntrica por una bicondilar.

Nulos..	2 casos, 5'30 por 100

Necesidad de extracción de prótesis: 2 casos 5'3 por 100.

Conclusiones

Hemos operado hasta el momento actual 96 casos con los siguientes resultados:

Buenos..	42 casos,	43'75	por 100
Aceptables.	21 —	21'87	—
Regulares...	15 —	15'63	—
Nulos	18 —	18'75	—

A la vista de estas conclusiones estimamos que la prótesis total de rodilla es una técnica que aún no está resuelta, que plantea numerosos problemas y que sólo se debe recurrir a ella cuando hayan fracasado todos los procedimientos habituales tanto médicos como quirúrgicos, debiendo advertir previamente al enfermo de los posibles riesgos que después de esta acción quirúrgica puedan plantearse.

BIBLIOGRAFIA

1 BUCHOLZ, H. W. (1969): Technik und anwendursgsmmoglichkeite der to talen endoprothese fur das Huftgelen. *Langenbecks Archv Kin Chir*, 325, 77.

2 CHARNLEY, J. (1967): Total Prothesis Pemplacement of the hip. Centro for hip Surg, Whrigtington Hospital. Internal Publication núm. 4.

3 ENGELBRECHT, E.: The "Sledge" Prosthesis a Partial Prothesis for destruction of the knee Joint.

4 GUNSTON, F. (1971): Policentric knee artroplasty. *J. Bone Jt. Surg.*, 53 B. N.º 2.

5 LÓPEZ FERNÁNDEZ, A. y COLVÉE, R. (1962): Trasplantes articulares. *Med. España*, 47, 501-507.

6 MAC INTOHSD, L. (1969): *The surgical-treatment of osteoartritis of the knee.* SICOT XI Congres. México. Oct. pp. 400-403.

7 PLAT, G. y PALER, C. (1969): Mould Arthoplasty of the knee. *J. Bone and Joint Surg.*, 51 B, 76.

8 POTTER, T. (1969): Arthroplasty of the knee with tibial metallic implants of the MCKEEVER and MAC INTOOT desing. *Surg. Clin. N. Amer.*, 49, 903.

9 SHIERS, L. P. (1960): Arthroplasty of the knee. *J. Bone and Joint Surg.*, 42 B, 31.

10 TURNER, H. (1968): Femoral Stem replacemen arthroplasty of the knee. *Surg. Clin. Amer.*, 49, 917.

11 VOLKOW, M. V. e INMAMALIEV, S. (1963): Transplantations des extremites arthiculares des os et conditions precalables pour la graffe diarticulationes totales. Colloque sur les graffes d'argones et tisius. *Erivans*, 286-288.

12 VOLKOW, M. V. e INMAMALIEV, S. (1969): Graffe nomoloque de D'articulations du genou. *Rev. Chir. Orthop.*, 55, 1-12.

13 WALLDIUS, B. (1969): Artroplasty of the knee uning and endophrotesis. SICOT. XI Congres. México. Oct. pp. 446-449.

14 YOUNG, H. (1963): Use of a Hinged Vitalium Prothesis for arthroplasty of the knee. A. preliminary Report. *J. Bcne and Joint surg.*, 45 A, Núm. 8.