Revista Española de Cirugía Osteoarticular

Número 87
Año 15 - Tomo 15
Valencia, mayo-junio 1980

Rev. Esp. de Cir. Ost., 15, 153-160 (1980)

CIUDAD SANITARIA DE LA SEGURIDAD SOCIAL LA FE. VALENCIA
DEPARTAMENTO DE TRAUMATOLOGÍA Y CIRUGÍA ORTOPÉDICA
Jefe: J. MAESTRE

La prótesis total de cadera de cerámica no cementada

J. PARDO MONTANER y C. PEREZ LAHUERTA

RESUMEN

Se presentan los resultados preliminares de un grupo de 25 enfermos y 28 caderas operados entre 1977 y 1979, con la prótesis de cerámica-cerámica, no cementada, modelo Mittelmeier. Los resultados a corto plazo indican una notable desaparición del dolor, mejoría de la marcha y una perfecta aceptación de la prótesis por parte del enfermo. Esta prótesis debe reservarse para enfermos jóvenes y muy jóvenes. Su larga duración, su escaso desgaste y su buena adaptación al hueso la hacen ideal para ser usada durante largos períodos de la vida. Sin embargo, el tiempo transcurrido obliga a un uso restringido a aquellos servicios con larga experiencia en prótesis convencionales.

Descriptores: Artroplastia de cadera. Prótesis no cementada en la cadera. Prótesis de cerámica en la cadera.

SUMMARY

This is a preliminary report about a new technique of total hip replacement, using ceramic to ceramic no cemented prothesis.

28 hips, corresponding to 25 patients, with an average of 41 years of age, operated in the period from 1977 to 1979 were reviewed.

The results were remarkably good and stimulating. Therefore this prothesis, with a minimun wear and well tolerated, is indicated in very youg patients whose operations were performed by surgeons with a large experience in conventional total hip replacement techniques.

Key words: Total hip replacement. Ceramic to ceramic hip replacement prothesis. No cemented hip replacement prothesis.

Introducción

Las prótesis totales de cadera convencionales usan cemento metilmetacrilato para fijar los componentes protésicos al hueso. Es evidente que el metilmetacrilato tiene una duración limitada. Además las partículas desprendidas producen en el organismo una reacción a cuerpo extraño. Se dice también que esta sustancia pudiera ser cancerígena. Cuando se produce un aflojamiento aséptico de la prótesis, el recambio por una nueva suele ser difícil y laborioso. Así, pues, las prótesis fijadas con cemento suelen tener una duración limitada y por lo tanto no se recomiendan en sujetos jóvenes.

Las prótesis que se fijan al hueso directamente sin utilizar metilmetacrilato tratan de obviar estos problemas. Deben además estas prótesis tener un bajo coeficiente de fricción y estar constituidos por materiales duros y resistentes. Las partículas que se desprenden tendrán una comprobada biocompatibilidad clínica e histológica. Las prótesis de cerámica, Al_2O_3, se fijan directamente al hueso por su diseño especial, son muy resistentes, duras y de bajo coeficiente de fricción. El material sufre un mínimo desgaste y es perfectamente tolerado por el organismo.

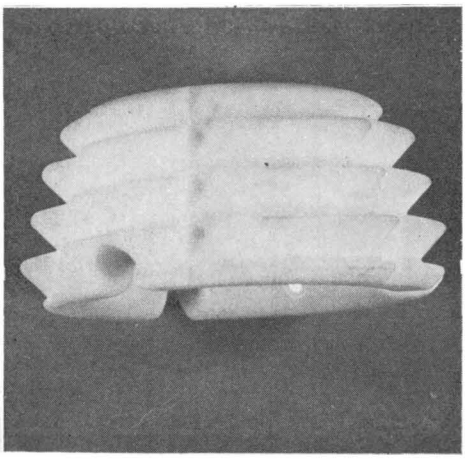

FIG. 1. — Vista lateral del componente acetabular con sus espiras de anclaje.

Este trabajo es una comunicación preliminar de los resultados obtenidos en un grupo de pacientes operados utilizando la prótesis de cerámica modelo Mittelmeier. Los resultados definitivos deberán analizarse cuando haya transcurrido el tiempo necesario. Sin embargo, los resultados actuales parecen augurar ya un futuro prometedor. Como estas prótesis se usan en pacientes relativamente jóvenes la prótesis total de cadera de los modelos convencionales mantendrá plena vigencia en los sujetos mayores, que necesitan una deambulación precoz, una rehabilitación postoperatoria corta y cuyos huesos osteoporóticos no permiten una buena fijación de entrada de las prótesis no cementadas.

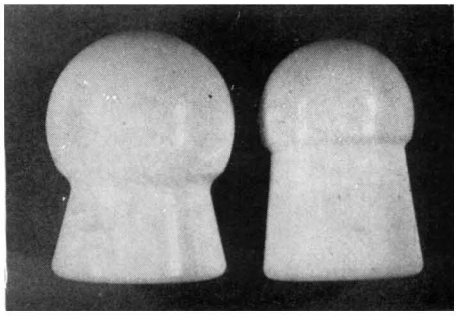

FIG. 2. — Cabezas de dos tamaños, 32 y 38 mm de diámetro y con diferentes longitudes de cuello.

Material y métodos

Se trata de 25 enfermos con 28 caderas operadas. 13 eran hombres y 12 mujeres. La edad oscilaba entre 22 y 55 años, siendo el promedio 41 años. El primer enfermo se operó en febrero de 1977 y el último de nuestra revisión en marzo de 1979.

De las 28 caderas operadas, en 24 se colocó el modelo nuevo (actual), en una el modelo antiguo no cementado. Tres caderas, las primeras con otro modelo antiguo fueron cementadas, en una el vástago femoral y el cotilo y en dos el vástago solamente.

El diagnóstico preoperatorio se expresa en el siguiente cuadro núm. 1.

CUADRO 1. — *Diagnóstico*

Necrosis idiopática cabeza femoral	13
Espondilitis anquilopoyética (coxitis) ...	4
Coxartrosis primaria	4
Coxartrosis secundaria (Perthes, traumatismo)	3
Artritis reumatoide juvenil.	1
Total enfermos	25

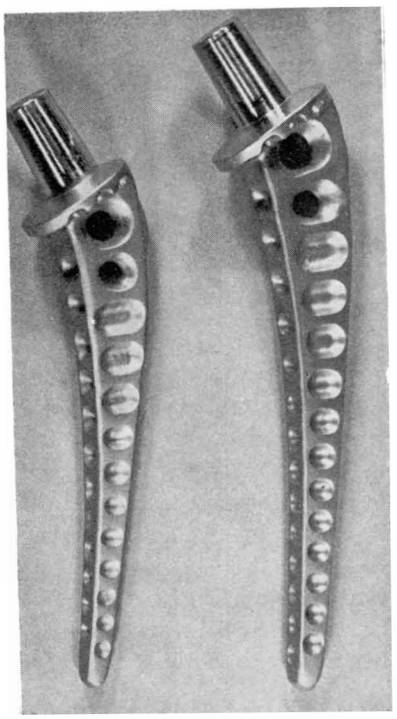

FIG. 3. — Vista de los dos tamaños de vástago por nosotros utilizados. El material es una aleación especial de Co - Cr (Endocast) de la casa Krupp.

Todos los enfermos fueron operados en un quirófano con flujo de aire laminar e indumentaria especial. La vía de abordaje fue la anterolateral de Watson-Jones. No se usó antibioterapia preventiva o en el postoperatorio. Los enfermos comenzaron la deambulación con dos bastones a las dos o tres semanas de operados. Por precaución se mantiene la marcha con bastones los primeros cuatro meses, tiempo más que suficiente para que los componentes protésicos queden perfectamente englobados en el hueso.

Resultados

Los resultados se analizan comparando las condiciones de las caderas antes y después de operadas. Se considera el dolor, la marcha y la movilidad, de acuerdo con la clasificación de MERLE D'AUBIGNÉ.

CUADRO 2. — *Dolor*

	Grupos	Preop.	Postop.
I	Grave, espontáneo	1	0
II	Intenso al andar...	3	0
III	Dolor tolerable. Permite actividad limitada	12	0
IV	Dolor después de alguna actividad. Desaparece con el reposo	9	0
V	Ligero al comenzar a andar.	2	10
VI	Sin dolor	1	18
	Total caderas...	28	28

CUADRO 3. — *Marcha*

	Grupos	Preop.	Postop.
I	Pocos metros o en cama.	1	0
II	Tiempo y distancia muy limitados. 2 bastones. ...	4	0
III	Limitado con un bastón. Difícil sin bastón...	10	0
IV	Distancias largas con un bastón. Limitada sin bastón	4	10
V	Claudica por fatiga... ...	9	11
VI	Normal	0	7
	Total caderas...	28	28

CUADRO 4. — *Movilidad*

Grupos	Preop.	Postop.
I (de 0 a 30	3	0
II (de 31 a 60)	2	1
III (de 61 a 100)	7	0
IV (de 101 a 160)...	10	13
V (de 161 a 210)	6	12
VI (de 211 a 260)	0	2
Total caderas...	28	28

Complicaciones

Un enfermo presentó un hematoma de la herida operatoria que se drenó espontáneamente. En otro enfermo que presentaba una marcada contractura de la cadera en adducción hubo que practicársele una tenotomía de los adductores dos semanas después de la prótesis total. En algunos casos la diáfisis femoral resultaba muy estrecha para el tamaño (diámetro) del vástago femoral, hay que preparar la cavidad medular del fémur con extraordinaria paciencia y cuidado, ensanchándola progresivamente con la raspa manual. En un caso sin embargo, en que se trataba de una anquilosis postraumática, con obstrucción completa del canal medular del fémur en su extremidad proximal, se practicó una ventana en la diáfisis justo por debajo de la obstrucción y se labró la cavidad medular en ambos sentidos: directamente y de distal a proximal. La ventana se coloca nuevamente en su sitio sin necesidad de osteosíntesis.

En una cadera se colocó, inadvertida-

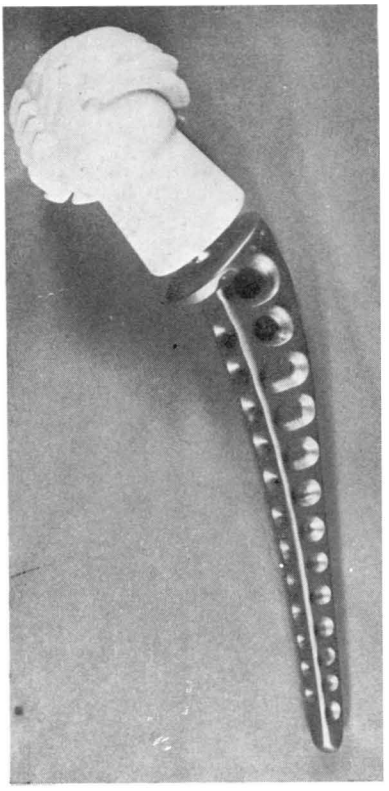

FIG. 4. — La prótesis completa. El cuello de la cabeza femoral queda perfectamente anclado en el cuello de forma tronco-cónica del vástago.

FIG. 5, A. — Fractura pelvis derecha.

mente, dos tamaños diferentes de cotilo y cabeza femoral, quedando ésta más pequeña que el cotilo. Hasta el momento esto no ha producido otra molestia que un chasquido audible al caminar.

Calcificaciones periarticulares

Las calcificaciones periarticulares se clasificaron según DE LEE, FERRARI, CHARNLEY. En 8 de las 28 caderas aparecieron calcificaciones precoces. De éstas, 7 corresponden a calcificaciones aisladas tipo I que se sabe no dificultan o disminuyen la movilidad de la cadera. En un solo caso las calcificaciones abarcaban el 50 por 100 de la distancia pelvis trocánter mayor (calcificaciones del tipo II).

Aspecto radiológico

Cotilo: En todas las caderas se observa una perfecta adaptación del cotilo de cerámica al acetábulo de la pelvis. A los pocos meses de control se observa como el hueso esponjoso invade las espiras del cotilo protésico asegurando la fijación a la pelvis.

Vástago femoral: En 14 caderas se observa una reacción endóstica y perióstica en el fémur a nivel de la punta del vástago femoral. Su significación se discutirá en los comentarios.

Comentarios

Resultados funcionales: La sustitución protésica consigue una mejoría evidente del dolor. Las 28 caderas se encuentran en los grupos V y VI de Merle D'Aubigné. Las escasas molestias que presentan los enfermos del grupo V se refieren en la cara anteroexterna del muslo. Pensamos, por

FIG. 5, B. — Coxartrosis secundaria a la fractura pélvica.

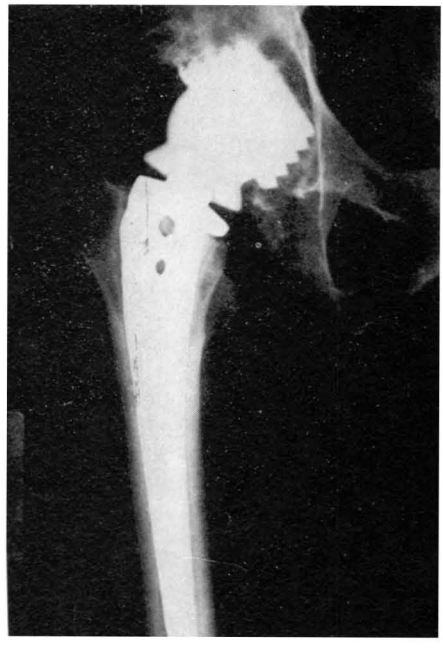

FIG. 5, C. — Prótesis de cerámica, nueve meses tras su implantación.

nuestra experiencia previa en otros tipos de prótesis totales, que esto se debe a pequeños movimientos del vástago femoral protésico. A medida que el hueso engloba y asegura así la fijación de la prótesis el dolor desaparece. No hemos podido establecer una correlación exacta entre estas molestias y la reacción endóstica perióstica del fémur visible radiológicamente.

La movilidad postoperatoria de una prótesis total de cadera, cualquiera que sea el modelo o procedimiento utilizado está condicionada por la movilidad preexistente al momento de la operación. Como el 50 por 100 de los enfermos eran portadores de una necrosis idiopática de la cabeza femoral tenían una movilidad aceptable. Los resultados muestran también una mejoría importante pero no tan espectacular como en el síntoma dolor.

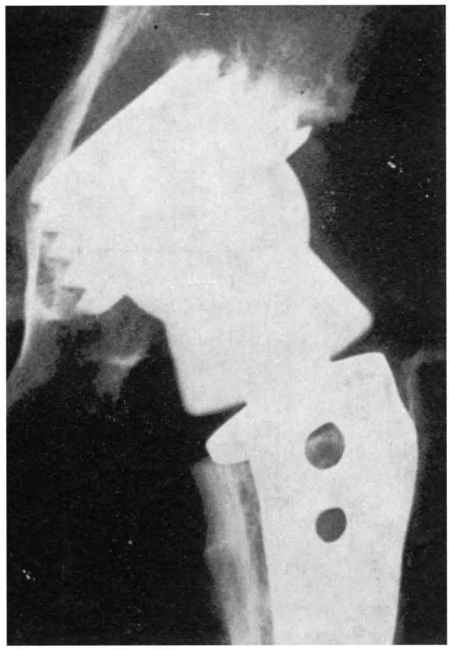

FIG. 6. — Puede observarse la perfecta adaptación del componente acetabular al hueso. En la porción femoral, el hueso crece a través de las dos muescas del vástago.

FIG. 7. — La reacción alrededor de la punta del vástago femoral, engloba éste y evita los micromovimientos del mismo, con lo que desaparecen las molestias localizadas en la cara anterior del muslo.

La marcha mejorará con el tiempo. Todavía algunos de nuestros enfermos utilizaban bastones por prescripción médica, para proteger la cadera hasta que se asegure la óptima fijación de la prótesis al hueso (al momento de hacer esta revisión).

Complicaciones: No es de esperar encontrar complicaciones que sean propias o exclusivas de esta prótesis. Mas aún, como los enfermos se encuentran en un grupo de edad bajo, las complicaciones que se ven con otras prótesis en enfermos de más edad no son de esperar en este caso (son poco probables de ocurrir).

FIG. 8, A. — Inmediatamente a la colocación de la prótesis, existe una zona hueca en la base de implantación del componente acetabular.

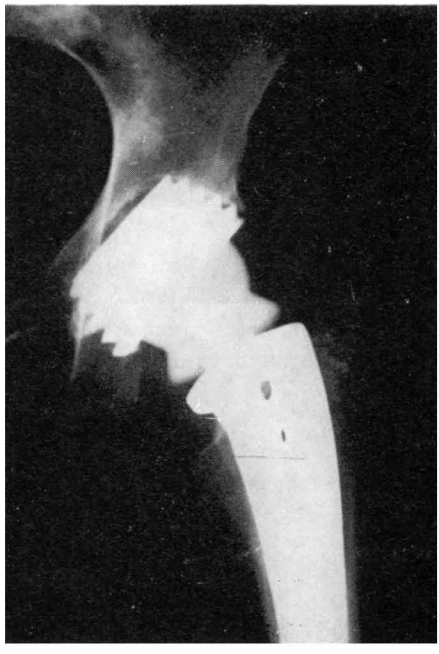

La técnica quirúrgica es la misma a rasgos generales que la que utilizamos en nuestras prótesis convencionales cementadas. Sin embargo, dado el diseño del vástago femoral, de gran diámetro o sección transversal, habrá que labrar muy extensa y cuidadosamente la cavidad medular del fémur, quedando a veces sus paredes considerablemente adelgazadas. Más aún, para evitar una falsa vía peligrosa para el resultado final, se practicó una vez una ventana en la diáfisis que permitió excavar el canal medular en dos sentidos y facilitó la entrada de la prótesis.

Es obvio que el cotilo protésico no se podrá atornillar en un acetábulo evidentemente displásico, salvo riesgo que su fijación sea precaria o su orientación deficiente.

A pesar de los pequeño de nuestra serie las calcificaciones parecen tener la misma incidencia que la encontrada por nosotros en las prótesis convencionales. Sin embargo era de esperar también, dado que nuestros enfermos son considerablemente más jóvenes en estas prótesis, que las calcificaciones fueran menos intensas o menos graves funcionalmente.

Radiología: Está demostrado experimentalmente que el hueso esponjoso de la pelvis invade los espacios entre las espiras del cotilo protésico, cuando estos espacios tienen más de 200 micras. La penetración del hueso esponjoso entre las espiras del cotilo protésico se visualizan claramente en las radiografías tomadas pocos meses después de la operación.

El vástago femoral queda alojado en la diáfisis del hueso estableciendo un amplio

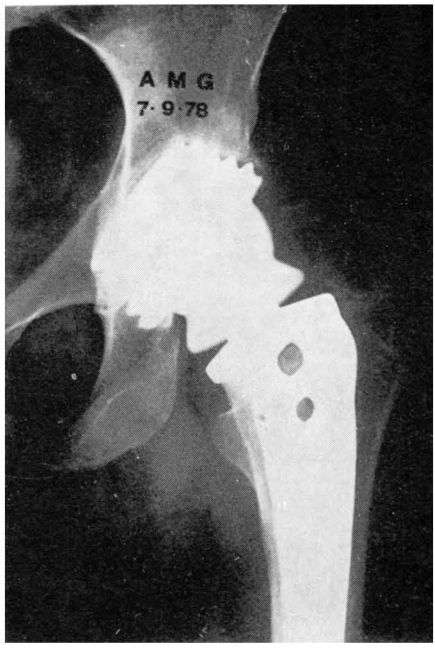

FIG. 8, B. — A los 6 meses ha crecido hueso y ha rellenado al hueco totalmente, signo éste, de buena tolerancia al material.

contacto con las paredes. A través de las ventanas practicadas a nivel de la metáfisis es de esperar que el hueso esponjoso metafisario penetre en la prótesis. Por el contrario, en la punta del vástago femoral es frecuente encontrar una reacción perióstica y endostática visible claramente a rayos X. Se interpreta esta reacción como respuesta del hueso a los pequeños movimientos que experimenta la prótesis dentro del fémur. Sin duda alguna esta reacción hipertrófica contribuye finalmente a dar una mejor sujeción a la prótesis.

Resumen y conclusiones

Las prótesis de bajo coeficiente de fricción, cerámica-cerámica y que no utilizan cemento (metilmetacrilato) para su fijación al hueso son prótesis todavía de muy reciente utilización como para evaluar resultados definitivos. Sin embargo su concepción se basa en hechos y principios físicos y biológicos ampliamente demostrados. La experimentación animal es amplia y sólida. La respuesta clínica en el momento actual parece prometedora. Sin embargo, su uso deberá estar restringido a cirujanos con una amplia experiencia convencional. Si los resultados se confirman con el tiempo puede ser una gran solución para el grupo cada vez más importante de enfermos jóvenes y muy jóvenes invalidados a causa de una afección de la cadera. Las prótesis convencionales mantendrán su vigencia en individuos mayores en que es deseable una rehabilitación rápida, casi espontánea con un período de permanencia en cama muy corto.

BIBLIOGRAFIA

BOUTIN, P. (1974): Les protheses totales de la hange en alumine. L'ancrage direct sans ciment dans 50 cas. *Rev. Chir. Orthop.*, 60, 233-245.

GRISS, P.; KREMPIEN, B.; ANDRIAN-WERBURG, H.v. HEIMKE, G., y FLEINER, R. (1973): Experimentelle Untersuchung zur Gewebsverträglichkei oxidkeramischer Al_2O_3 Abriebteilchen. *Arch. orthop. Unfall-Chir.*, 76, 270-279.

MITTELMEIER, H. (1975): Selbsthaftende Keramik-Metall-Verbund-Endoprothesen. *Orthopädische Technik.*, 6, 152.

MITTELMEIER, H. (1976): Anchoring Hip Endoprosthesis without Bone Cement. Advances in artificial Hip and Knee Joint Technology 387-403 Springer. Berlin-Heidelberg- New York.