

CIUDAD SANITARIA DE LA SEGURIDAD SOCIAL 1.º DE OCTUBRE. MADRID
SERVICIO DE TRAUMATOLOGÍA
Jefe : Dr. MUNUERA MARTÍNEZ

Atrapamiento del nervio cubital por la apófisis supraepitrocLEAR

A. LÓPEZ ALONSO, F. NIEVA NAVARRO, J. L. BARRUECO IZQUIERDO,
A. CURTO DE LA MANO, R. OLAGUIBEL VALDÉS, G. SIERRA ARREDONDO,
I. USOZ IRAOLA y R. VIÑA FERNANDEZ

RESUMEN

La compresión del nervio cubital debido a la presencia de la anomalía anatómica, apófisis supraepitrocLEAR, es una circunstancia rara. Un caso de compresión del nervio cubital es presentado. Patogenia, diagnóstico y tratamiento son discutidos.

Descriptores: Apófisis supra-epitrocLEAR. Nervio cubital. Compresión. Nervio cubital. Compresión por apófisis supra-epitrocLEAR.

SUMMARY

Compression of the ulnar nerve due to the anatomical anomaly processus supracondyloidea humeri is a rare condition. A case of ulnar nerve compression is described. Pathomechanics, diagnostics and treatment are discussed.

Key words: Supracondylar process; anatomical variation; nerve compression; ulnar nerve.

Introducción

La compresión de un nervio periférico puede ocurrir en el miembro superior a diferentes niveles: entrada torácica, codo, muñeca y mano, constituyendo el interesante capítulo de los síndromes neurológicos de las correderas osteofibrosas.

El sitio exacto de atrapamiento puede ser detectado generalmente con un examen cuidadoso, apoyándose en estudios clínicos, radiológicos y test de conducción nerviosa.

La apófisis supraepitrocLEAR o supra-

condílea humeral puede responsabilizar uno de estos cuadros que estamos comentando.

Esta apófisis supraepitrocLEAR o supracondílea humeral fue ya señalada por OTTO, GRUBER y STRUTHERS, 1848 (18). El estudio de este último se refiere sobre una base de 47 huesos. Otros autores han ampliado conocimientos sobre esta anomalía anatómica: QUAIN, KNOX, BARKOW, TURNER, TESTUT, NICOLÁS y POIRIER.

STRUTHERS, en 1848 (18), describió el proceso supracondíleo de la siguiente manera: «Momentos antes de que la arteria

humeral y el nervio mediano continúen hacia abajo en dirección al cóndilo interno humeral para colocarse ventralmente en la flexura del codo ambos pasan muy próximos a un proceso peculiar desarrollado en la porción antero-interna del húmero de tal manera que buscase la protección del paquete neuro-vascular citado...»

El propio STRUTHERS describió la existencia de un ligamento —que lleva su nombre— que se extiende desde la apófisis supraepitrocLEAR hasta la epitroclea, quedando constituida de esta forma una corredera osteofibrosa que en anatomía comparada está representada en ciertos animales inferiores como por ejemplo el gato, por un *foramen* óseo por el que pasa el paquete neurovascular.

Debido a las características anatómicas, el proceso supraepitrocLEAR puede condi-

cionar un cuadro de compresión del nervio mediano, del nervio cubital y de la arteria humeral.

En la literatura hay descritos 13 casos de compresión del nervio mediano: SOLIERI, 1921 (16); MANDRUZZATO, 1938 (11), 2 casos; BARNARD y McCOY, 1946, (1); MORAES, 1950, (13); GANTERT y ALZHEIMER, 1956, (4); MUMENTHALER en 1961 (14); THOSEN, GOULON, LORD y BEDOISEAU, 1963 (5); KESSEL y RANG, 1966 (7), 3 casos; SYMEONIDES, 1972 (21) y TORRES SÁNCHEZ-PALLASAR, MÁRQUEZ, GARCÍA DEL CID y ABRIL, 1978 (26). (Tablas 1 y 2). MUMENTHALER en 1961 (14), THOMSEN, en 1977 (25) y MITTAL y GUPTA en 1978 (12), publican casos de compresión simultánea de nervio mediano y cubital.

MUMENTHALER en 1961 (14), GOULON, LORD y BEDOISEAU, en 1963 (5) y FRACIA-

TABLA 1

	Autor	Año	Nervio comprometido	Casos
1	SOLIERI	1921	N. mediano	1
2	MANDRUZZATO	1938	N. mediano	2
3	BARNARD y Mc COY	1946	N. mediano	1
4	MORAES	1950	N. mediano	1
5	GANTERT y ALZHEIMER	1956	N. mediano	1
6	MUMENTHALER	1961	N. mediano	1
7	GOULON, LORD y BEDOISEAU... ..	1963	N. mediano	1
8	KESSEL y RANG... ..	1966	N. mediano	1
9	SYMEONIDES	1972	N. mediano	1
10	TORRES SÁNCHEZ-PALLASAR, MÁRQUEZ, GARCÍA DEL CID y ABRIL.	1978	N. mediano	1

TABLA 2

	Autor	Año	Nervio comprometido	Casos
1	MUMENTHALER... ..	1961	N. cubital	1
2	GOULON, LORD y BEDOISEAU	1963	N. cubital	1
3	FRACIADAKIS y LAMB... ..	1970	N. cubital	2
4	LÓPEZ ALONSO y cols.	1980	N. cubital	1
1	MUMENTHALER... ..	1961	N. mediano + cubital	1
2	THOMSEN	1977	N. mediano + cubital	1
3	MITTAL y GUPTA... ..	1978	N. mediano + cubital	1

DAKIS y LAMB (2 casos), en 1970 (3), describen casos de compresión del nervio cubital por apófisis supraepitrocLEAR.

Se han publicado cinco casos de fractura de la citada apófisis LUND, 1930 (10); DOAN, 1936, (2); KOLB y MOORE, 1967 (8) y NEWMAN, 1969 (15). (Tabla 3).

El propósito de este trabajo es describir un caso de compresión del nervio cubital en un muchacho de 13 años por apófisis supraepitrocLEAR.

TABLA 3

	Autor	Año	Casos
1	LUND	1930	1
2	DOAN	1936	1
3	KOLB y MOORE	1967	2
4	NEWMAN	1969	1

Descripción del caso

Paciente varón de 13 años de edad, que acude a nuestras consultas refiriendo una historia de seis meses de evolución que relacionaba con la aparición de una tumoración pequeña, localizada a unos 6 cm por encima de la epitroclea izquierda y que consistía en la existencia de parestesias y disestesias en los dedos cuarto y quinto y discreta paresia de los mismos.

Los síntomas se agravaban con el uso de la mano y de los dedos, particularmente a la realización de la pronación del antebrazo y extensión del codo y persistían durante un cierto tiempo una vez finalizado el esfuerzo. En ocasiones, el dolor no sólo se irradiaba a lo largo del borde cubital del antebrazo y últimos dedos de la mano, sino también por el lado interno del brazo.

El estudio clínico realizado evidenció la existencia de disestesias de los dedos cuarto y quinto, pero no atrofia de los músculos de la mano. La extensión del codo y pronación del antebrazo ponían en marcha toda la sintomatología cubital referida. La presión sobre la tumoración desencadenaba parestesias en los dos últimos dedos de la mano. El pulso era de amplitud normal.

El estudio radiológico en doble proyección del codo afecto puso de manifiesto la existencia de la apófisis supraepitrocLEAR con calci-

ficación parcial del ligamento de Struthers.

El estudio E. M. G., confirmó neuropatía cubital por apófisis supraepitrocLEAR, y con fecha 6-11-79 es intervenido, encontrándose el nervio cubital aplicado directamente a la cara posterior de la apófisis supraepitrocLEAR y estando congestivo y edematoso, procediéndose a la resección subperióstica del proceso

Con fecha 5-4-80, en última revisión, ha sido dado de alta definitiva, asintomático.

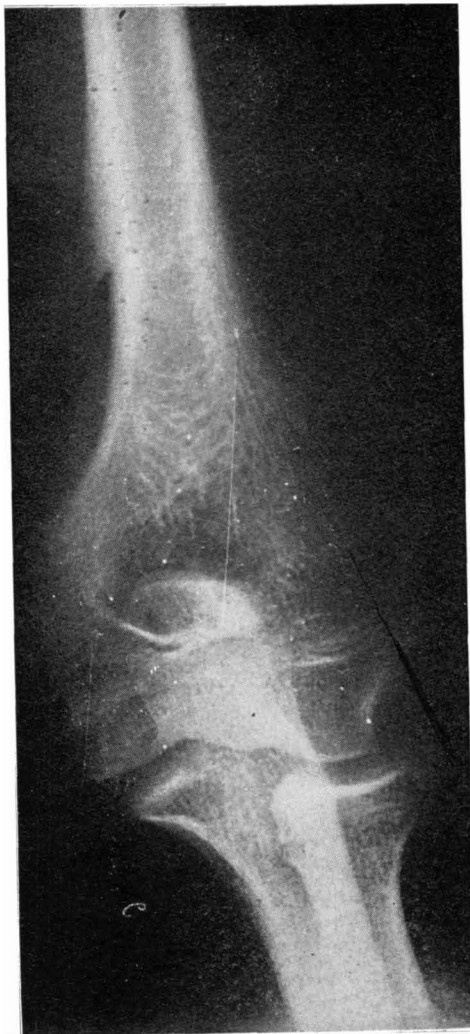


FIG. 1. — Proyección A/P de codo izquierdo del enfermo presentado, evidenciándose a unos 6 cm por encima de la epitroclea la apófisis supraepitrocLEAR.

Discusión

El proceso supraepitrocLEAR es una anomalía rara cuya incidencia porcentual varía según los autores: NICOLÁS, 3'1 por 100; ROMITI, 2'71; GRUBER, 2'7; STRUTHERS, 2; ROVIERE, 2; UGOLOTI, 1'63; TESTUT, POIRIER, 1; TERRY y CADE, 0'7 por 100 en la población blanca de Missisipi y solamente 0'1 por 100 en la población negra del mismo estado. La bilateralidad es excepcional.

El carácter familiar ha sido señalado por STRUTHERS en un varón y tres de sus siete hijos, MANDRUZZATO (11), lo describe en una madre y su hijo.

Con el nombre de apófisis supraepitrocLEAR —proceso supracondíleo interno del

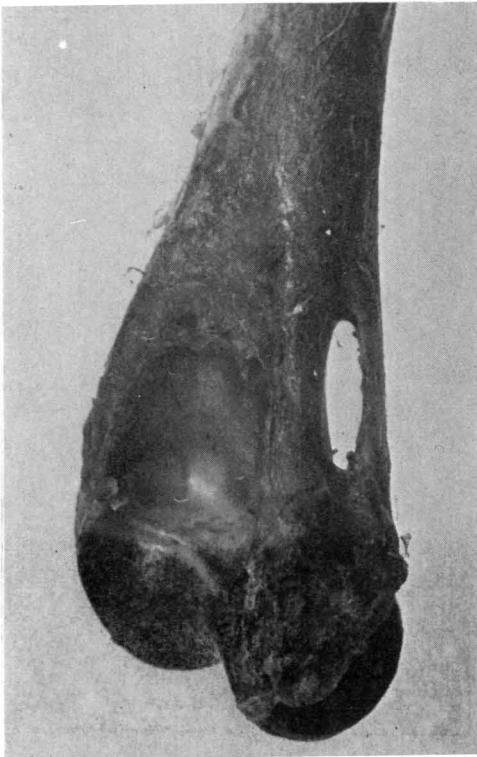

FIG. 2. — Pieza anatómica de húmero de gato en visión posterior. *Foramen supraepitrocLEAR.*

húmero de los ingleses y alemanes—, TESTUT define un pequeño saliente óseo que se desarrolla anormalmente, en uno de cada 80 sujetos, sobre la porción inferior de la cara antero-interna del húmero. Está exactamente situado a igual distancia del borde interno y del borde anterior de este hueso, a 60 mm por encima del punto más saliente de la epitrocLEA, a 63 mm de la porción más inferior de la paleta humeral, con una longitud aproximada de 6 a 18 mm, presentándose bajo la forma de una pequeña pirámide triangular, aplanada de delante a atrás, con la base formando cuerpo con el húmero y con la punta dirigida oblicuamente hacia la base y hacia adelante.

En el sujeto recubierto de partes blandas se ve partir de la punta de esta apófisis una bandeleta fibrosa, la bandeleta supraepitrocLEAR, que en el otro extremo se fija sobre el borde superior de la epitrocLEA. Ello da como resultado la formación de una especie de anillo, mitad óseo, mitad fibroso, que TESTUT denomina con el nombre de orificio o anillo supraepitrocLEAR. Sobre la apófisis y la bandeleta se insertan las fibras del pronador redondo y en ciertos casos se ha descrito una inserción anómala del coracobraquial (KOLB). La bandeleta puede estar calcificada en su totalidad como en el caso de MANDRUZZATO, o solo parcialmente, como en el comunicado por nosotros.

El nervio mediano pasa por el anillo osteofibroso, acompañado en el 92 por 100 de los casos, según TESTUT por la arteria humeral, y si ha existido división prematura, por la arteria cubital. TIEDEMAN ha encontrado que la apófisis supraepitrocLEAR se encuentra asociada con relativa frecuencia a una división prematura de la arteria humeral.

El nervio cubital normalmente no mantiene relaciones con la apófisis, siendo el nervio mediano el que contacta íntimamente con la misma como se ve en el esquema

correspondiente. En un porcentaje mínimo de casos, el nervio mediano se coloca por delante del proceso supraepitrocLEAR, perdiendo toda relación a este nivel con el tabique intermuscular interno y siendo el nervio cubital el que ocupa el lugar dejado por el nervio mediano y la consecuencia es que el nervio cubital se coloca por detrás del tabique intermuscular interno como se ve en el esquema correspondiente.

Sí debemos advertir, que los síndromes de compresión del nervio cubital al nivel anatómico que se está comentando, amén de por el mecanismo reseñado, puede estar responsabilizado por la llamada arcada de Struthers (1854) que está representada en el esquema tomado del trabajo de SPINNER y KAPLAN, 1976 (17). Estos autores en un estudio anatómico encontraron que la arcada estaba presente en 14 de 20 piezas estudiadas (70 por 100). Esta arcada se encuentra localizada a unos 8 cm por encima del epicóndilo medial y está formada por un espesamiento de la fascia profunda que recubre la porción distal del brazo, arcada que en su borde inferior se confunde con las fibras musculares superficiales de la porción medial del triceps. En su porción anteroexterna está en contacto y se confunde esta banda fibrosa con el tabique intermuscular interno.

En su borde superior entra en contacto con el ligamento braquial interno.

MITTAL y GUPTA, 1978 (12) al comentar su caso de compresión simultánea del nervio cubital y nervio mediano, encuentran que el ligamento de Struthers, una vez que procedente de la apófisis supraepitrocLEAR alcanza la epitroclea se continúa hacia abajo y lateralmente con una banda tensa

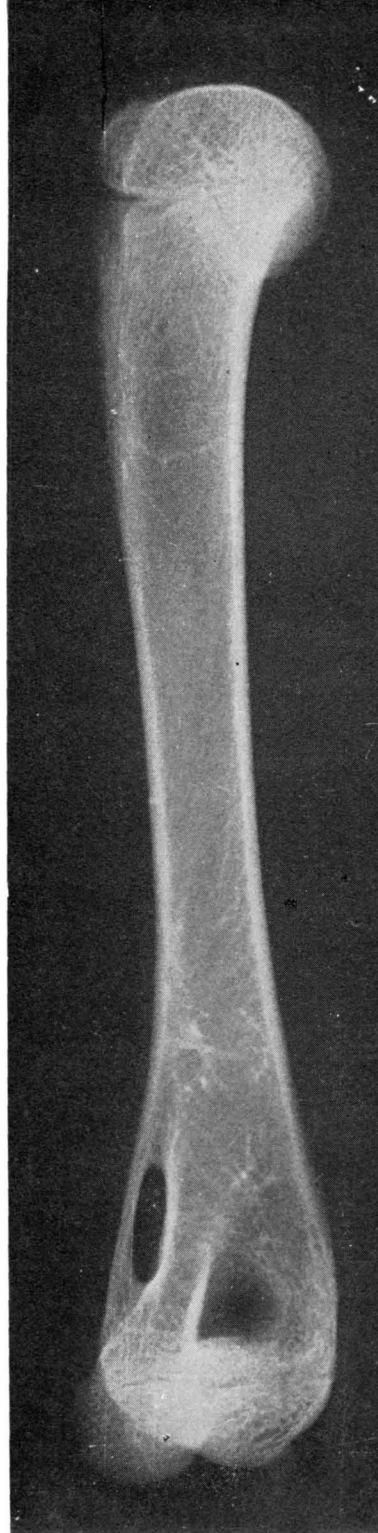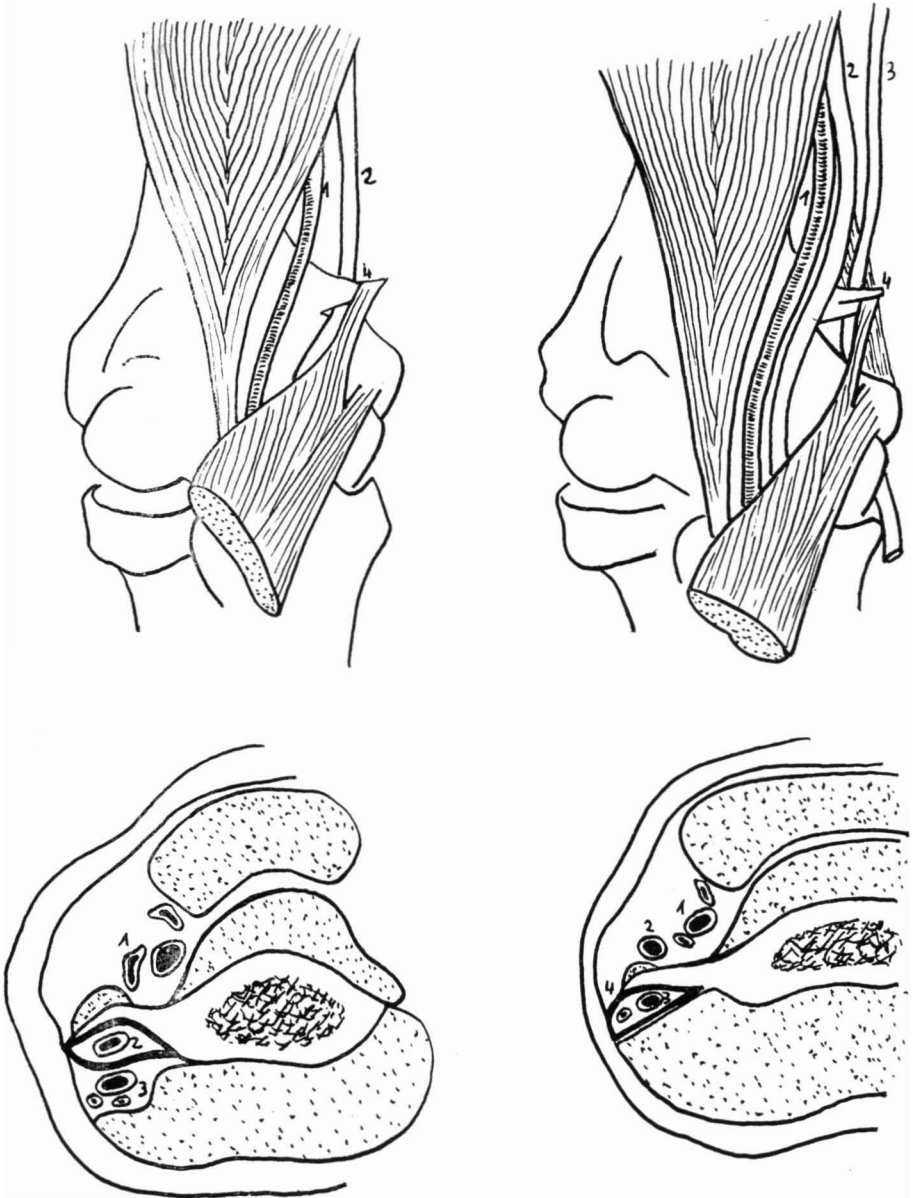


FIG. 3. — Radiografía A/P de húmero de gato, en el que se evidencia el *foramen supraepitrocLEAR*.

que se continúa a su vez con la fascia profunda que recubre la fosa cubital. Esta banda se ponía tensa a la extensión del codo y el hecho de que se demostrara histológicamente tejido muscular ha hecho

pensar a los autores que pueda tratarse de una porción aberrante del músculo pronador redondo.

Desde el punto de vista de la anatomía comparada, el proceso supracondíleo está



GRÁFICA 1. — 1. Arteria humeral. 2. Nervio mediano. 3. Nervio cubital. 4. Apófisis supraepitrocLEAR.

presente en algunos animales, tales como el lémur (GOULON, LORD y BEDOISEAU, 1963 (5).

En el gato, el proceso forma un *foramen* a través del cual pasa el paquete neurovascular. Ello sirve para proteger al paquete y proveer de un gran brazo de palanca al músculo pronador redondo. Cuando el proceso está presente en el hombre, ya hemos visto que el ligamento de Struthers completa el anillo supraepitrocLEAR, mitad fibroso, mitad óseo. El ligamento representa la porción más baja del tendón de un músculo vestigial —el *latissimo-condyloideus*—, que está presente sólo en ciertos animales y se extiende desde el tendón de inserción del músculo *latissimus dorsi* al epicóndilo medial, HRLICKA, 1923 (6); TERRY, 1930 (23); y TERRY, 1923, (22).

Desde el punto de vista clínico, la presencia del anillo supraepitrocLEAR puede manifestarse, bien con un cuadro de compresión neurológica —mediano, cubital, o ambos—; bien con un cuadro de compresión vascular, con irritación o compresión de la arteria braquial, o si ha existido división alta de la arteria cubital, que en ocasiones se traduce esta circunstancia con un cuadro de claudicación a nivel del antebrazo («forearm claudication»), con dolor intenso, transitorio y desaparición del pulso radial o cubital con el antebrazo en extensión y supinación máxima.

Otras veces se expresa clínicamente a raíz de un traumatismo en el codo y fractura de la apófisis.

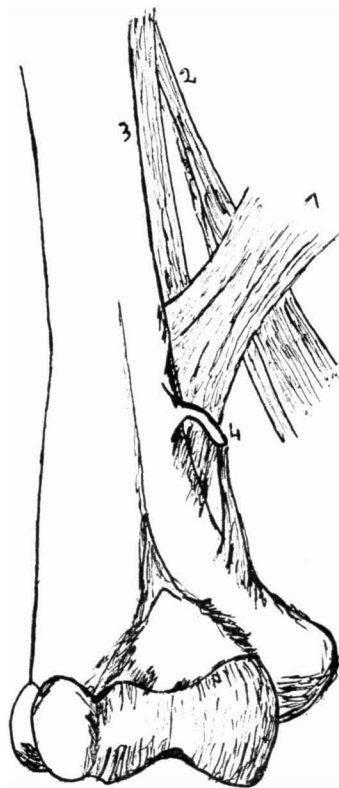En ocasiones permanece asintomático y se manifiesta como un proceso palpable a dos traveses de dedo por encima de la epitroclea.

El síndrome compresivo suele estar motivado por la compresión directa del nervio por apófisis supraepitrocLEAR. En otras ocasiones por la banda fibrosa que constituye la arcada de Struthers y en el caso

descrito por MITTAL y GUPTA, 1978 (12), la compresión simultánea del nervio mediano y cubital y arteria humeral venía condicionada por la existencia de una banda tensa que continuando hacia abajo el ligamento de Struthers se confundía con la fascia profunda que recubre la fosa cubital.

En el caso presentado por nosotros, el nervio cubital estaba aplicado directamente por detrás de la apófisis supraepitrocLEAR y a este nivel estaba congestivo y edematoso.

La compresión del nervio mediano es mucho más frecuente que la compresión del nervio cubital, debido fundamentalmente a que el nervio cubital rara vez



GRÁFICA 2. — 1. Arcada de Struthers. 2. Ligamento braquial interno. 3. Tabique intermuscular interno. 4. Apófisis supraepitrocLEAR.

toma un curso que entre en contacto directo con la apófisis supraepitrocLEAR.

En cuanto a la significación del desarrollo de la citada apófisis, ha sido motivo de discusión. TIEDEMAN y VIRCHOW, la consideran como una exostosis. GOULON, LORD y BEDOISEAU, 1963 (5), la interpretan como la consecuencia de una inserción ectópica del pronador redondo.

Generalmente se acepta que la apófisis supraepitrocLEAR, juntamente con el ligamento que la prolonga hasta la epitrocLEA, es la homóloga al hombre del canal supracondíleo que aparece en ciertos mamíferos y por el que pasa el nervio mediano y la arteria humeral o cubital.

Desde el punto de vista terapéutico, el tratamiento de este proceso es quirúrgico y consiste en la resección subperióstica de la apófisis y la porción del músculo pronador redondo que en ella se origina. La resección subperióstica es necesaria en orden a evitar la recidiva de la apófisis como en el caso comunicado por SOLIERI, 1929 (16). En el caso presentado por THOMSEN (25), la reintervención fue motivada por la presentación de un cuadro de compresión del nervio cubital por fibrosis perineural postoperatoria.

BIBLIOGRAFIA

- 1 BARNARD, L. B. y Mc COY, S. M. (1946): The supracondyloid process of the humerus. *J. Bone Jt. Surg.*, 28, 845-850.
- 2 DOAN, C. P. (1936): Fractures of supracondylar proces of humerus. *J. Bone Jt. Surg.*, 18, 757-759.
- 3 FRAGIADAKIS, E. G. y LAMB, A. (1970): An unusual cause of ulnar nerve compression. *The hand*, 2, 14.
- 4 GANTERT, F. y ALZMEIMER, C. (1956): Der procesus Supracondylicus Humeri als Ursache von Mediaunsschädigungen. *Nervenarzt*, 27, 349-353.
- 5 GOULON, M.; LORD, G. y BEDOISEAN, M. (1963): L'atteinte du median et du cubital apophyse susepitrochlienne. *Presse Med.*, 71, 2.355-2.357.
- 6 HRICKA, A. (1923): Incidence of the supracondyloid proces in whites and other races. *American Journal of Physical Anthropology*, 6, 405.
- 7 KESSEL, L., y RANG, M. (1966): Supracondylar spur of the humerus. *J. Bone Jt. Surg.*, 48-B, 765-769.
- 8 KOLB, L. W. y MOORE, R. D. (1967): Fractures of the supracondylar proces of humerus Report of two cases. *J. Bone Jt. Surg.*, 49, 532-534.
- 9 KOPELL, H. P. y THOMPSON, W. A. L. (1963): Peripherel Entrapment Neuropathies. The William & Wilkins Company. Baltimore.
- 10 LUND, H. J. (1930): Fracture of the supracondyloid process of humerus: Report of case. *J. Bone Jt. Surg.*, 12, 925-928.
- 11 MANDRUZZATO, F. (1938): Patologia e chirurgia del processo sopraepitrocLEAR dell'omero. *Chirurgia degli Organi di Movimento*, 24, 123.
- 12 MITTAL, R. L. y GUPTA, B. R. (1978): Median and ulnarnerve palsy: an unusual presentation of the supracondylar process. Report of a case. *J. Bone Jt. Surg.*, 60-A, 4, 557-558.
- 13 MORAES, F. (1950): Sur un cas d'apophyse supertr. avec manif. clinique. *Revue d'Orthopedic.*, 36, 30-34.
- 14 MIMENTHALER, M. (1961): *Die Ulnarisparese*, 279-315, Georg Thieme Verlag, Stuttgart.
- 15 NEWMAN, A. (1969): The supracondylar process and its fracture. *Amer. J. Roentgen.*, 105, 844-849.
- 16 SOLIERI, S. (1921): Nervalgia del nervo mediano de processo sopraepitrocLEAR. *Chirurgia degli Organi di Movimento*, 14, 171.
- 17 SPINNER, M. y KAPLAN, E. B. (1976): The relationship of the ulnar nerve to the medial intermuscular septum in the arm and its clinical significance. *The hand*, vol. 8, 3, 239-242.
- 18 STRUTHERS, J. (1848): On a Peculiarity of the Humerus and Humeral Artery. *Monthly Journal of Medical Science.*, vol. 8, núm. XXVIII, 264-267.
- 19 STRUTHERS, J. (1854): *Anatomical and Physiological Observations*, Part I. Edinburgh, Sutherland and Knox.
- 20 STRUTHERS, J. (1854): On some Points in the Abnormal Anatomy of the Arm. *British and Foreign Medico-Chirurgical Review*, 14, 170-179.
- 21 SYMENOIDES, P. P. (1972): The humerus Supracondylar process syndrome. *Clinical Orthopaedics*, 82, 141-143.
- 22 TERRY, R. J. (1923): On the supracondy-

- loid variation in the Negro. *American Journal of Physical Anthropology*, 6, 401-403.
- 23 TERRY, R. J. (1930): On the racial distribution of the supracondyloid variation. *American Journal of Physical Anthropology*, 14, 459-462.
- 24 TESTUT et LATARGET (1948): *Traité d'Anatomie humaine*, p. 326-327, tome I, 9.^a édition.
- 25 THOMSEN, B. (1977): Processus supracondyloideo humeri with concomitant compression of the median nerve and the ulnar nerve. *Acta Orthop. Scand*, 48, 391-393.
- 26 TORRES SÁNCHEZ-PALLASAR, C.; MÁRQUEZ, L.; GARCÍA DEL CID, J. M. y ABRIL, J. (1978): Compresión del nervio mediano y arteria humeral por apófisis supraepitrocLEAR. *Rev. Esp. de Cir. Ost.*, 13, 265-268.