

# Lesiones traumáticas de los ligamentos cruzados de la rodilla en menores de 18 años

## Parte primera

### Lesiones aisladas del ligamento cruzado anterior

J. MARUENDA, M. SANCHIS y A. DARDER

#### RESUMEN

Se presentan once casos de lesión traumática del ligamento cruzado anterior de rodilla en enfermos menores de 18 años. Con dicho motivo se discuten las indicaciones terapéuticas y la técnica quirúrgica.

Descriptores: Ligamento cruzado anterior: roturas juveniles.

#### SUMMARY

Eleven cases of isolated avulsion fracture of the anterior cruciate ligament in young patients are presented. The authors discuss therapeutic indications of those lesions in children.

Key words: Anterior cruciate ligament of the knee: lesion in jougest.

#### Introducción

Dentro de la rareza de las lesiones aisladas de ligamentos cruzados de la rodilla en los niños y adolescentes, las lesiones del cruzado anterior aisladas o en combinación con lesiones del menisco medial o ligamento medial son bastante más frecuentes que las lesiones aisladas del ligamento cruzado posterior. La inserción inferior del ligamento cruzado anterior es la que se afecta con más frecuencia produciéndose arrancamientos óseos y lesiones combinadas debido a la existencia de una banda que lo une con el cuerno anterior del menisco medial. La inserción superior puede también sufrir arrancamientos aunque este tipo de lesión es extraordinariamente poco frecuente.

#### Anatomía funcional del ligamento cruzado anterior

BRANTIGAN y VOSHELL, 1940, atribuyen al cruzado anterior las siguientes funciones:

1. Control del deslizamiento hacia delante de la tibia sobre el fémur durante el movimiento de extensión de rodilla. Esta función se acepta en forma amplia y comúnmente se menciona en primer lugar.
2. Control de la rotación externa de la tibia sobre el fémur (movimiento de tornillo) durante la fase final de la extensión de la rodilla, con lo que se produce el auto-atornillado (MAC CONEILL, 1946) que estabiliza la rodilla en extensión. En la producción de este movimiento coopera

el cuádriceps (GOADSIR, 1958), y la diferencia en el tamaño de las superficies articulares tanto de los platillos tibiales, como de cóndilos femorales y los meniscos.

3. Como función menos importante el ligamento cruzado anterior coadyuva en el control y limitación de:

— Movilidad lateral en extensión en combinación con la cápsula, ambos ligamentos colaterales y el ligamento cruzado posterior.

— Movilidad lateral en flexión, en asociación con la cápsula, ligamento interno y cruzado posterior (el ligamento externo está relajado).

— Rotaciones en extensión y en flexión, en asociación con cápsula, ambos ligamentos colaterales y ligamento cruzado posterior.

— Hiperextensión, en asociación con el ligamento cruzado posterior, ambos liga-

mentos colaterales, cápsula posterior y ligamento poplíteo oblicuo y ayudado por la arquitectura de los cóndilos femorales y el efecto de almohadilla de los meniscos.

Estas funciones se resumen fundamentalmente según SMILLIE, 1973, en el control de los cajones anteriores y rotatorio externo.

Hay un paralelismo entre el cruzado anterior y las fibras oblicuas del ligamento capsular anterior (SLOCUM y LARSON, 1958). Este último está constituido:

— Fibras verticales de la aponeurosis y propia cápsula.

— Fibras aponeuróticas en sentido horizontal que de la rótula se dirigen, por encima, hasta alcanzar el ligamento lateral interno.

— Fibras del aductor mayor que insertándose en el epicóndilo femoral, se dirigen oblicuamente hacia la tuberosidad tibial.

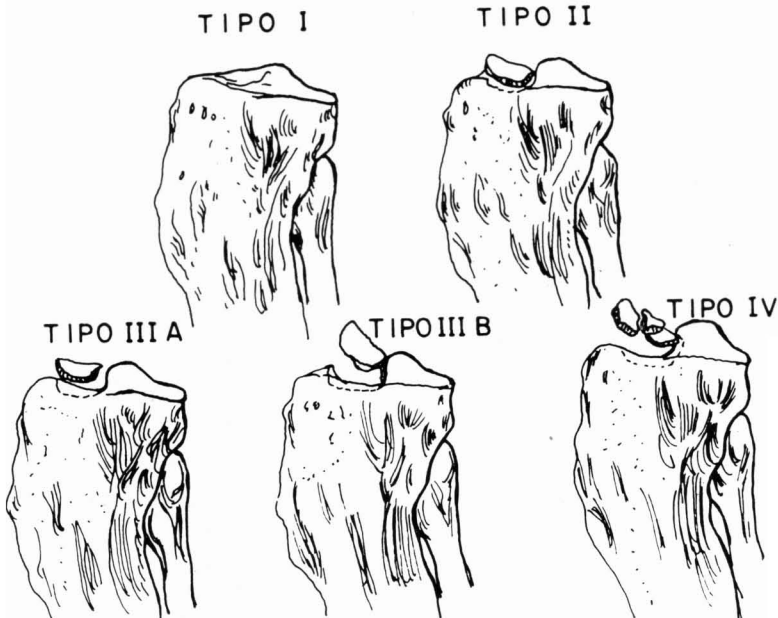


FIG. 1.— Clasificación de las fracturas de la espina tibial anterior de ZARICZNYJ.

En algunos animales las fibras de inserción de los aductores se prolongan hacia la tuberosidad tibial, como demuestran SLOCUM y LARSON, 1958. Este hecho lo consideramos muy importante ya que la reproducción de dicho dispositivo filogenético permite obtener una excelente estabilización de rodilla, aun en ausencia del ligamento cruzado anterior (esto se comprende muy bien si vemos el paralelismo de la dirección de ambas estructuras ligamentosas).

Hay que tener en cuenta que la estabilización de la rodilla nunca es función de un solo ligamento, sino de varios de ellos que contribuyen al control de un determinado movimiento. «Conocer estos síntomas es indispensable para comprender la acción del traumatismo y para valorar sus consecuencias». (D. MORETA y cols., 1979).

Según BRANTIGAN y VOSHELL, 1940, el ligamento cruzado anterior está tenso en todas las posiciones de la rodilla. La tensión máxima ocurre en extensión y afecta a las fibras anteriores. Al comienzo de la flexión, a medida que la meseta de la tibia gira hacia dentro, las fibras anteriores se

relajan y la tensión se desplaza a las fibras medias. En flexión completa están tensas las fibras posteroexternas.

#### Clasificación y mecanismo

Las rupturas del cruzado anterior se clasifican según SMILLIE, 1973, en tres tipos:

A) Arrancamientos de la inserción inferior con avulsión ósea a nivel de la parte anterior de la espina tibial. En estos casos el ligamento está íntegro y conserva toda su vascularización. Aunque no se reduzca el fragmento óseo arrancado, el ligamento mantiene su forma durante largo tiempo y sólo se reduce de volumen a causa de la pérdida de función.

ZARICZNYJ (1977) clasifica este tipo de lesión en cinco grupos, modificando la clasificación MEYERS y MCKEEVER (1959). En este tipo I existiría un solo fragmento óseo no desplazado, que no se evidencia radiográficamente y que se descubre al abordar quirúrgicamente la lesión.

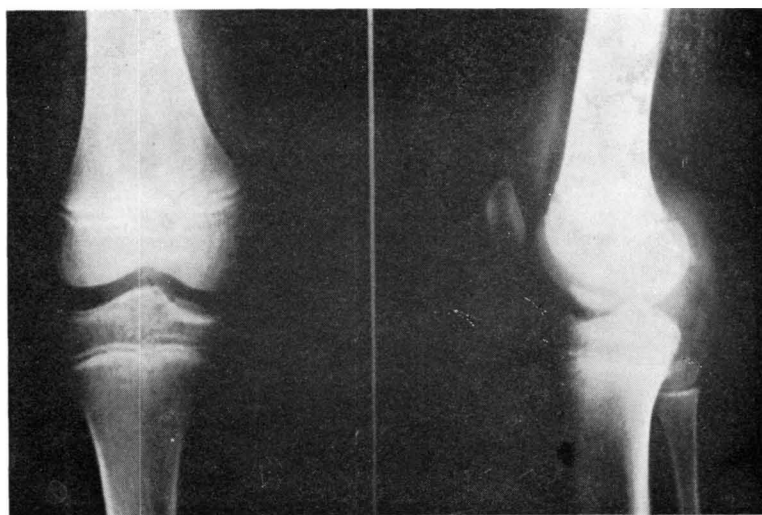


FIG. 2. — Caso 1. Radiografías iniciales. Fractura tipo III B de ZARICZNYJ.

Los tipos II, III A y III B, corresponden también a un solo fragmento óseo variando el grado de desplazamiento según el tipo (como se ve en la figura 1). El tipo IV corresponde a una fractura cominuta con varios fragmentos. Los desplazamientos hay que valorarlos en las radiografías laterales, pues las anteroposteriores son muy engañosas y apenas se manifiestan.

Este tipo de lesión es la más frecuente en los niños y suele producirse por traumatismo directo. En nuestra serie sobre un total de 11 casos ocurrió en 9 enfermos (81'81 por 100).

En cinco de ellas (45'45 por 100) pudo dilucidarse claramente que se debían a un mecanismo directo, por desplazamiento violento de la tibia sobre el fémur o viceversa. Se trataba de 3 casos de atropello y 2 de colisión motocicleta-automóvil. Suele tratarse de una lesión aislada y sólo en uno de nuestros enfermos existía asociación con una desinserción del cuerno anterior del menisco medial.

También puede presentarse esta lesión en adolescentes por un mecanismo rotacional idéntico al productor de lesiones me-

niscas, en este caso ambas estructuras menisco y cruzado anterior suelen lesionarse simultáneamente. En nuestra serie tenemos 3 casos (27'27 por 100) de lesión del cruzado anterior por mecanismo rotacional practicando deporte. En una de ellas la lesión del cruzado anterior era aislada y en dos iba asociada a ruptura del menisco medial.

La tercera posibilidad de producción muy poco frecuente, es el mecanismo de abducción o valgo forzado de la rodilla, casi siempre asociado a mecanismo rotacional. En este caso las lesiones suelen ser más extensas. Nuestra serie tiene un enfermo (9'09 por 100) en el que este mecanismo fue reconocido y presentaba una triada desgraciada de O'DONOGHUE.

B) Lesión ligamentosa con solución de continuidad del ligamento. Esta ruptura completa suele producirse a nivel de la inserción superior, y suele deberse sobre todo a mecanismos de abducción, siendo rara en los niños y adolescentes y más típica de adultos. De forma aislada es rarísimo encontrarlas, pues como se deben a meca-

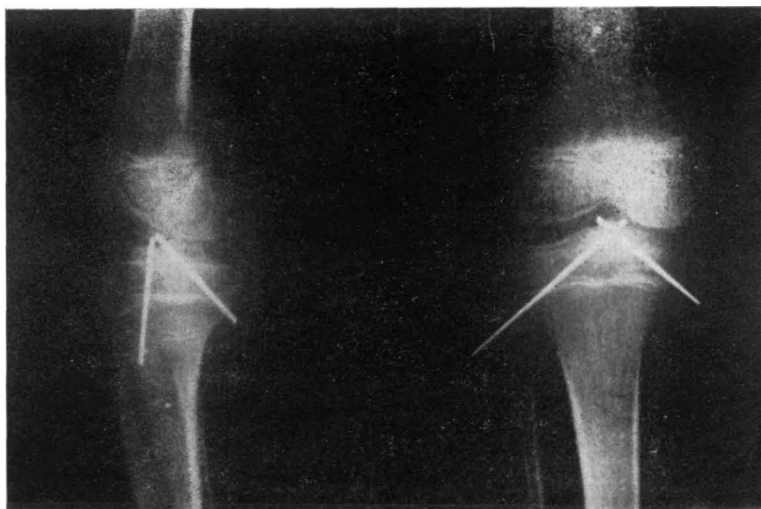


FIG. 3. — Caso 1. Radiografías postoperatorias.

nismos de abducción son secundarias a la ruptura del ligamento interno. Si bien este mecanismo es poco común, es también el más importante, pues es el que más da incapacitación a una rodilla. En los niños, como ya sabemos, esto es muy raro, pues suele producir más una epifisiolisis que rotura del ligamento medial y cruzado anterior (BRADLEY, 1979) y como ya señalara RANC (1974): «Las roturas ligamentosas completas sólo ocurren después del cierre de los platillos de crecimiento».

BLOUNT (1977) señala que se requiere una violencia muy grande para producirlas.

Así en nuestra serie no tenemos ningún ejemplo de lesión ligamentosa con solución de continuidad del ligamento aislada, pero sí tenemos un caso (9'09 por 100) con ruptura del ligamento a nivel de la inserción superior asociado a ruptura de

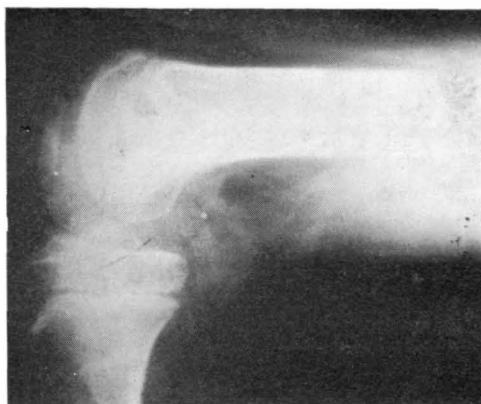


FIG. 4 B. — Caso 1. Radiografía final en flexión.

ligamento medial y que se debió a un mecanismo de gran violencia en abducción (caída por una escalera).

C) Lesión ligamentosa con ruptura parcial del ligamento más o menos extensa. Se rompe de delante a atrás, y de arriba a abajo. El ligamento se distiende y como esto ocurre en el interior de la sinovial, no se manifiesta externamente. Esto se produce sobre todo por mecanismo de abducción asociado a rupturas del ligamento lateral interno, es más típico de adultos que de niños y adolescentes. En nuestra serie tenemos un ejemplo de este tipo (9'09 por 100), con desgarró parcial del cruzado anterior y ruptura del ligamento lateral interno a nivel de la inserción transtibial en un enfermo de 17 años, por mecanismo de abducción.

#### Material y método

Sobre un total de 153 casos de lesiones ligamentosas de rodilla sólo hemos podido encontrar 11 casos de lesión traumática del cruzado anterior en menores de 18 años, lo que representa un 7'18 por 100. En ninguno de los cuales se mostró evidencia de

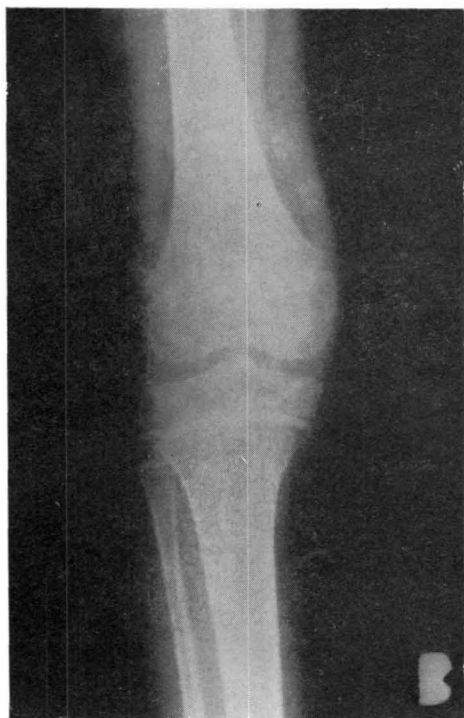

FIG. 4 A. — Caso 1. Radiografía final en extensión.

desorden metabólico subyacente. Ciframos como límite máximo de edad 18 años, para incluir sólo los niños con epífisis abiertas. Los resultados fueron valorados según la escala de APLEY (1956).

#### Informe de los casos

*Caso núm. 1:* M. G. A. 9 años. Hembra. Atropellada por un automóvil. Como lesión asociada T.C.E. sin trascendencia clínica. Examen físico evidenció marcada efusión de rodilla, con peloteo rotuliano positivo y discreta actitud en flexión. Escoriaciones en el lugar del impacto, en el tercio superior de la tibia. Punción articular 60 c.c. sangre y gotas de grasa. Exploración bajo anestesia general evidenció signo cajón anterior (+ +). Signo cajón posterior (—). No inestabilidad medial, ni lateral. Estudio radiográfico demuestra fractura tipo III B (ZARICZNYJ).

Se interviene quirúrgicamente a las 48

horas, abordaje pararrotuliano medial, practicándose una reducción del fragmento y fijación con dos agujas de Kirschner, introducidas percutáneamente a través de la tibia. La inspección demostró lesión mínima del cuerno anterior del menisco medial que se respeta. Yeso postoperatorio en extensión se mantiene durante seis semanas y cuatro semanas más autorizando la carga. A las diez semanas se retiran agujas y se instauró plan de rehabilitación activa de rodilla. A los seis meses se obtuvo un resultado considerado como normal según la escala de APLEY. (Figuras 2 a 4).

*Caso núm. 2:* A. B. M. 16 años. Varón. Caída con la pierna torcida debajo del cuerpo mientras cabeceaba jugando al fútbol. Mecanismo de rotación. No hay lesiones asociadas. Examen físico evidenció efusión de rodilla, con peloteo rotuliano fuertemente positivo y contractura en flexión. No se observan escoriaciones en rodilla. Punción articular 80 c.c. sangre y gotas de grasa. Exploración

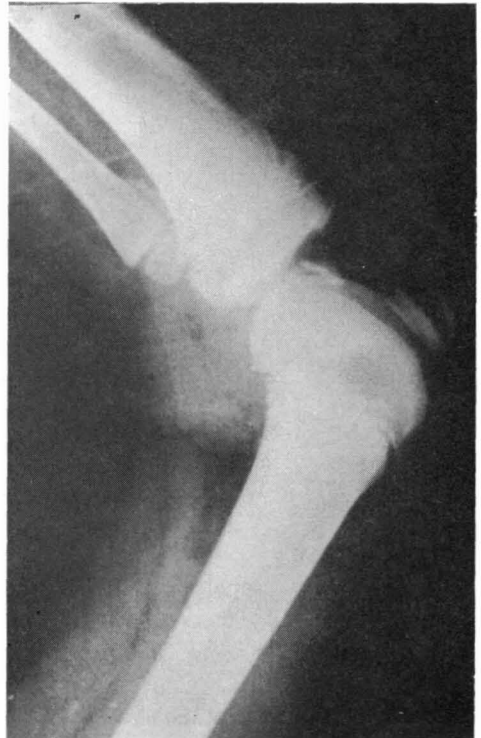
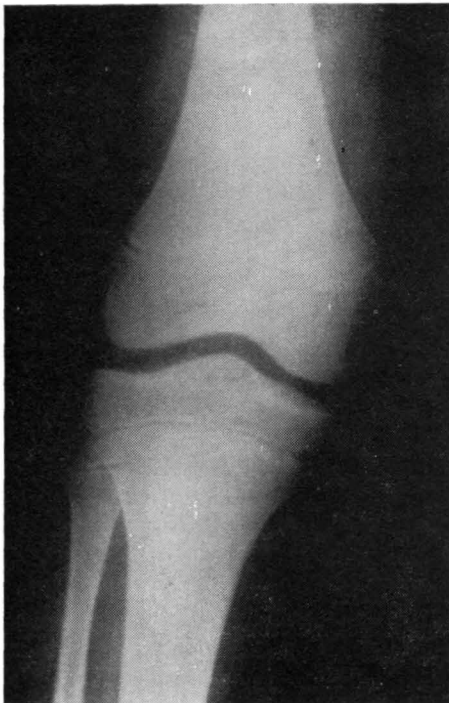
Fig. 5 (A y B). — Caso 3. Radiografías iniciales. Fractura tipo IV de ZARICZNYJ.

bajo anestesia general, evidenció signo cajón anterior (+ +). Cajón posterior (—). No inestabilidades mediales, ni laterales. Estudio radiográfico demuestra fractura tipo III A (ZARICZNYJ).

Se interviene quirúrgicamente en las primeras 24 horas. Abordaje pararrotiliano medial. Menisco estaba indemne. Tras limpieza de superficies fracturarias reducción de fractura y fijación con tornillo tipo maleolar. Se comprueba estabilidad de rodilla.

Yeso postoperatorio en extensión seis semanas y sin cargar. Luego se instauró un plan de rehabilitación activa de rodilla. A los seis meses resultado considerado como normal según escala APLEY.

*Caso núm. 3:* J. L. C. 12 años. Varón. Atropellado por un automóvil. Como lesiones asociadas erosiones y contusiones en ambos codos. Examen físico rodilla evidenció marcada efusión de rodilla con peloteo rotuliano positivo y discreta actitud en flexión de rodilla. Erosiones en tercio proximal de tibia. Punción articular 70 c.c. de sangre y gotas

de grasa. Se evidenció signo de cajón anterior, que se objetiva más bajo anestesia general. Cajón posterior (—), y no inestabilidades laterales, ni mediales. Estudio radiográfico demuestra fractura tipo IV de ZARICZNYJ.

Se interviene quirúrgicamente a las 48 horas, con abordaje pararrotiliano medial, la artrotomía evidenció una gran fractura osteocondral con dos fragmentos, que ocupan una zona amplia de la parte anterior de la espina tibial, se reduce y se fija con dos clavos de SMILLIE. Menisco medial estaba indemne. Yeso postoperatorio durante ocho semanas, las seis primeras semanas sin cargar. Luego se instaura plan de rehabilitación activa de rodilla. A los seis meses resultado considerado como normal según escala APLEY (figs. 5 y 6).

*Caso núm. 4:* I. C. T. 12 años. Varón. Atropellado por un automóvil. Como lesiones asociadas erosiones y contusiones varias en ambos codos. Examen físico evidenció gran efusión de rodilla con peloteo rotuliano posi-

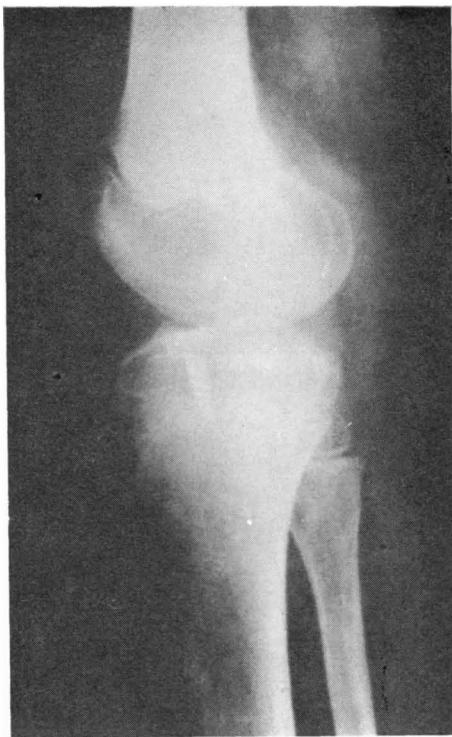
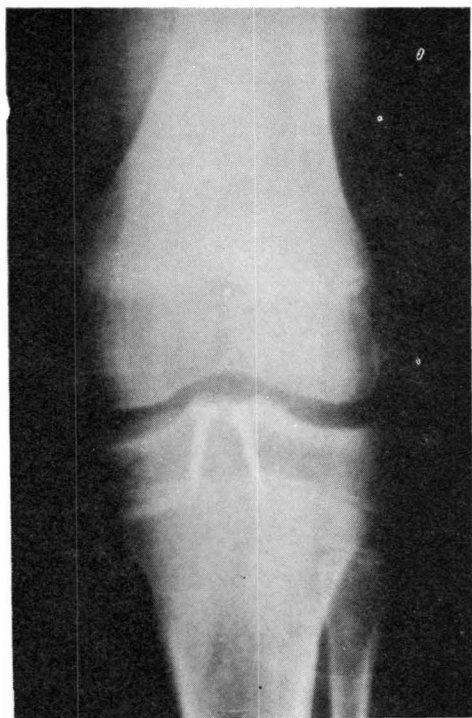


FIG. 6 (A y B). — Caso 3. Radiografías post-operatorias.

tivo y actitud en flexión. Hay erosiones sobre el tercio proximal de tibia. Punción articular 70 c.c. sangre más gotas de grasa. Bajo anestesia general se evidenció signo de cajón anterior positivo (+ +), cajón posterior (—), no inestabilidades laterales ni mediales. Estudio radiográfico demuestra fractura tipo III A (ZARICZNYJ).

Se interviene quirúrgicamente en las primeras 48 horas. Abordaje pararrotiliano medial. La artrotomía demuestra que el menisco medial está indemne. Tras limpieza superficie fracturaria reducción de fractura y fijación con tornillo escafoides. Se comprueba estabilidad de rodilla. Yeso postoperatorio ocho semanas, las primeras seis semanas en descarga. Plan de rehabilitación activa de rodilla. A los seis meses se obtiene un resultado considerado como normal según la escala APLEY.

*Caso núm. 5:* A. F. C. 14 años. Varón. Accidente de moto. No hay lesiones asociadas. Examen físico evidenció marcada efusión de rodilla y peloteo rotuliano positivo y discreta actitud en flexión. Erosiones en la zona

del impacto en el tercio proximal de tibia. Punción articular 60 c.c. de sangre con gotas de grasa. Hay signo de cajón anterior, que aún se evidencia más bajo anestesia general, cajón posterior (—), no inestabilidad medial ni lateral. Estudio radiográfico demuestra fractura tipo III A (ZARICZNYJ).

Se le interviene quirúrgicamente en las primeras 48 horas, abordaje pararrotiliano medial. La artrotomía demuestra que el fragmento óseo avulsionado está situado encima del menisco, impidiendo éste el contacto sobre su lecho fracturario. Menisco medial estaba indemne. Tras limpieza de las superficies fracturarias se redujo y se fijó con tornillo de escafoides. Yeso postoperatorio nueve semanas, seis semanas sin carga. Luego se instaura plan de rehabilitación activa. A los seis meses: Extensión completa y flexión  $-10^{\circ}$ . A los nueve meses resultado considerado como normal según escala APLEY. El tornillo se retira a los doce meses. Paciente con vida normal. Practica deporte.

*Caso núm. 6:* J. F. R. 14 años. Varón. Torcedura por traspie en el trabajo. Meca-

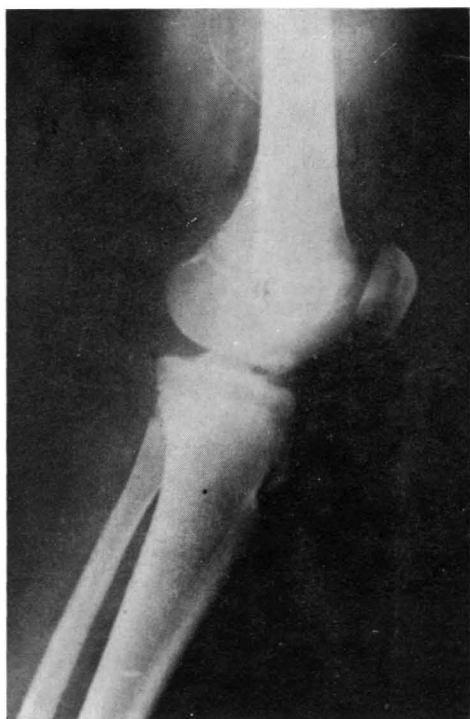
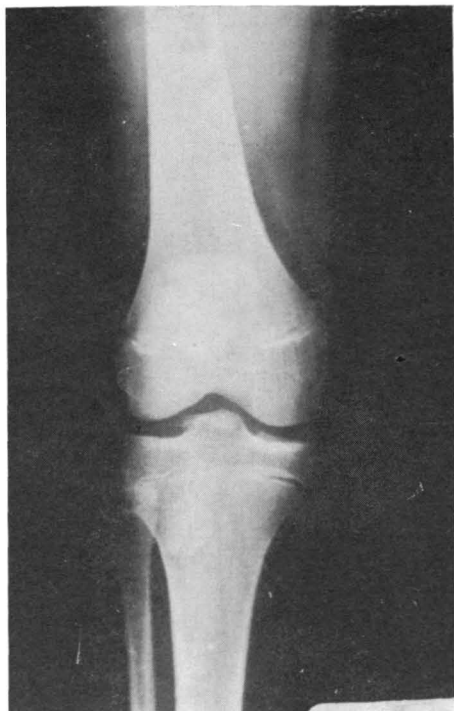

FIG. 7 (A y B). — Caso 4. Radiografías iniciales. Fractura tipo III A de ZARICZNYJ.



nismo rotación externa. No hay lesiones asociadas. Examen físico de rodilla evidenció marcada efusión de rodilla, peloteo rotuliano positivo y discreta actitud en flexión. No hay erosiones en la rodilla. Punción evacuadora 60 c.c. de sangre y gotas de grasa. Se evidencia pequeña señal de cajón anterior (+), cajón posterior (—), no inestabilidades mediales, ni laterales, no bloqueos. Estudio radiográfico demuestra fractura tipo II (ZARICZNYJ).

Se decide tratamiento conservador, con calza de yeso ajustada en extensión durante ocho semanas, las seis primeras semanas en descarga. Luego se instauró un plan de rehabilitación activa de rodilla. No se autorizó carga hasta que el sujeto levantó 5 kg. Sujeto no llega a recuperar la movilidad completa de rodilla y hay molestias y cuadros de sinovitis repetidos, el estudio radiográfico parece demostrar que la fractura está consolidada. Al año de persistir estas molestias se practicó una neumoartrografía, donde se evidenció que el fragmento está aislado y que hay una pseudoartrosis.

Se le interviene quirúrgicamente. La artrotomía demostró que hay una lesión de menisco medial, y que el fragmento óseo avulsionado está desplazado situado encima del menisco, pegado totalmente a él, y su lecho fracturario esta cubierto de hueso. Se despegó el fragmento del menisco, se extirpó el menisco medial, se refrescan las superficies fracturarias y se reduce y se fija el fragmento un poco más posterior a su lugar de origen, con sutura metálica.

Yeso postoperatorio en extensión y en descarga siete semanas. Luego se instaura plan de rehabilitación activa de rodilla. A los seis meses resultado considerado como normal según la escala APLEY. (Figs. 10 a 12).

*Caso núm. 7:* J. P. M. 16 años. Varón. Colisión moto-coche. Mecanismo directo. No hay lesiones asociadas. Examen físico de rodilla evidenció marcada efusión de rodilla con contractura en discreta flexión. Hay erosiones y hematomas en cara externa de tercio proximal de tibia. Punción evacuadora 70 c.c. de sangre y gotas de grasa. Explora-

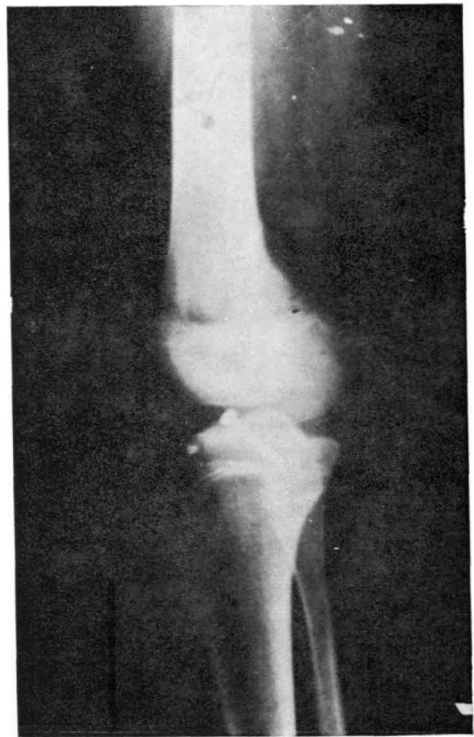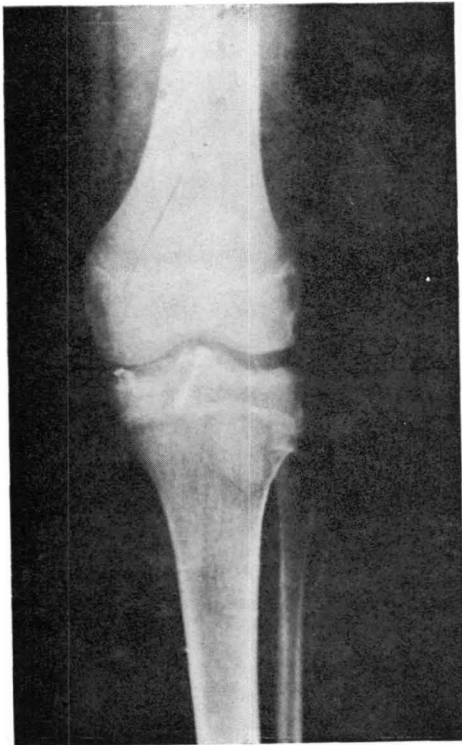


FIG. 8 (A y B). — Caso 4. Radiografías post-operatorias.

ción bajo anestesia general se evidenció signo de cajón anterior (+ +). Signo de cajón posterior (—). No inestabilidad medial, ni lateral, no bloqueo de rodilla. Estudio radiográfico demuestra fractura tipo II (ZARICZNYJ).

Se le interviene quirúrgicamente a las 48 horas, abordaje pararrotiliano medial, artrotomía demuestra que menisco medial estaba desinsertado el cuerno anterior, obligando a la extirpación del menisco. Reducción y fijación del fragmento óseo avulsionado con tornillo de esponjosa.

Yeso postoperatorio ocho semanas, las seis primeras semanas en descarga. Luego se instaura plan de rehabilitación activa de rodilla. A los seis meses resultado considerado como normal según la escala de APLEY.

*Caso núm. 8:* 13 años. Varón. Caída torciéndose la pierna jugando al fútbol. Mecanismo rotación externa. No hay lesiones asociadas. Examen físico evidenció marcada efusión de rodilla, peloteo rotuliano positivo y una discreta actitud en flexión. No había erosiones en cara anterior tibia. No bloqueo rodilla. Punción articular 60 c.c. de sangre y gotas de grasa. Estudio radiográfico fractura tipo III (ZARICZNYJ). Exploración bajo anestesia general evidenció signo cajón anterior (+ +). Cajón posterior (—). No inestabilidades mediales, ni laterales.

Se le interviene quirúrgicamente a las 48 horas. Abordaje pararrotiliano medial. La artrotomía evidenció rotura de menisco medial con desinserción cuerno anterior, que estaba interpuesto entre el fragmento avulsionado y el lecho fracturario. Se extirpa el menisco y se reduce el fragmento y se fija con tornillo Smillie.

Yeso postoperatorio en extensión y en descarga seis semanas. Luego se inicia plan de rehabilitación activa. A los seis meses se obtiene un resultado considerado como normal según escala APLEY.

*Caso núm. 9:* 17 años. Varón. Caída de escalera. Mecanismo abducción. No hay lesiones asociadas. Examen físico de rodilla evidenció marcada efusión de rodilla con peloteo rotuliano positivo. Dolor sobre trayectoria ligamento medial. Discreta actitud en flexión. Punción evacuadora 50 c.c. de sangre. Se evidencia signo de cajón anterior (+ +), cajón posterior (—), inestabilidad al valgo en flexión de 30°. No inestabilidad lateral. No bloqueo de rodilla. Estudio radiográfico fue negativo.

Se interviene quirúrgicamente a las 48 horas, abordaje pararrotiliano medial, artrotomía amplia, se observa que hay una lesión del menisco medial y desinserción completa del cruzado anterior, y que el ligamento lateral interno estaba algo dislaxado.

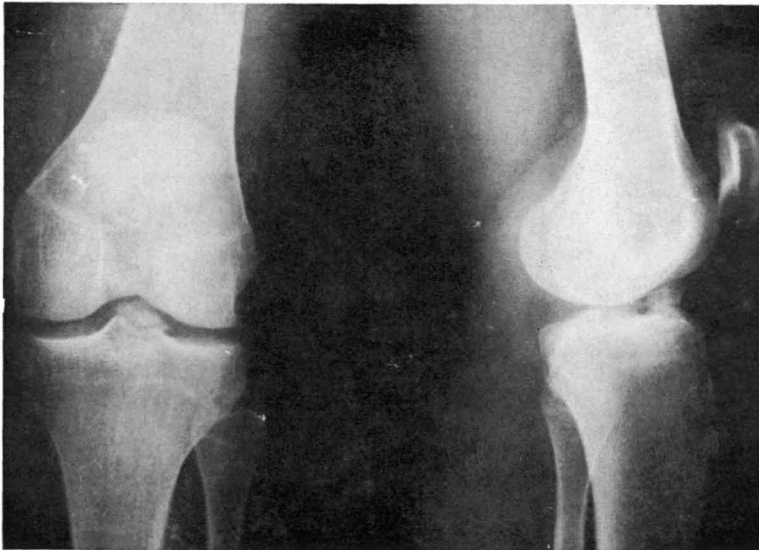

FIG. 9.—Caso 6. Radiografías después de tratamiento incruento.

rado, pero no roto totalmente. Lo que obligó a una meniscectomía y una reinserción del cruzado anterior con puntos metálicos transcondíleos.

Yeso postoperatorio en extensión ocho semanas, las seis primeras en descarga. Luego se instauró plan de rehabilitación activa de rodilla. A los seis meses se obtiene un resultado considerado como bueno según la escala APLEY. (Hay molestias en tiempo húmedo, ligera limitación de flexión y ligera laxitud anteroposterior).

*Caso núm. 10:* I. G. C. 17 años. Hembra. Caída por escalera forzando el valgo. Mecanismo abducción. No hay lesiones asociadas. Examen físico de rodilla evidenció marcada efusión de rodilla en compartimento medial, dolor difuso en toda la rodilla, impotencia funcional. A la exploración ligamentosa se observó: cajón anterior (++) en posición neutro, cajón anterior positivo en rotación externa y valgo (+) en flexión 30°. Bajo anestesia general se comprueba la inestabilidad medial con lesión del cruzado anterior. Estudio radiográfico demuestra fractura tipo III A (ZARICZNYJ).

Se le interviene quirúrgicamente en las primeras 24 horas. Abordaje pararrotuliano, artrotomía amplia que demuestra rotura ligamento lateral interno, menisco medial desinsertado y fractura avulsión del cruzado anterior. Se extirpa el menisco, se reduce y fija el fragmento óseo avulsionado con tornillo escafoides y se repara el ligamento medial.

Yeso postoperatorio en extensión y forzando el varo y en descarga ocho semanas. Luego se instauró plan de rehabilitación activa. A los seis meses se obtiene un resultado considerado como regular según la escala de APLEY.

*Caso núm. 11:* A. P. S. 16 años. Hembra. Caída por escalera forzando el valgo. Mecanismo abducción. No hay lesiones asociadas. Examen de rodilla evidenció dolor y tumefacción en la inserción del ligamento medial, no hay peloteo rotuliano. Impotencia funcional. A la exploración ligamentosa se observó: cajón anterior (+) en rotación neutra, cajón anterior discretamente (+) en rotación externa, bostezo al valgo en 30° de flexión (++). Cajón posterior (—), no inestabilidad lateral, no bloqueo de rodilla. La exploración radiográfica es negativa.

Se le interviene quirúrgicamente a las 48 horas, abordaje pararrotuliano medial, desin-

serción de la pata de ganso, se visualiza desinserción del ligamento medial en su inserción en la tibia, artrotomía que visualiza rotura de ligamento medial y desgarro a través del cuerpo del ligamento cruzado anterior. Se realiza meniscectomía, se sutura el ligamento cruzado anterior con prolene, se reinserta ligamento medial con seda a través del túnel transtibial. Yeso postoperatorio en extensión y forzando el varo ocho semanas, a las seis semanas se autoriza carga. Luego se pone plan de rehabilitación activa de rodilla. A los seis meses resultado considerado como regular según la escala de APLEY.

### Discusión

La especial vascularización del ligamento cruzado anterior hace que, aunque los mecanismos lesionales sean los mismos

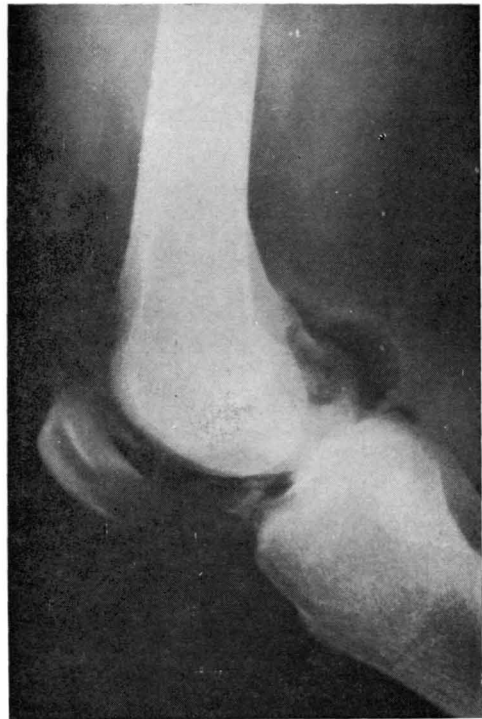


FIG. 10. — Caso 6. Neumoartrografía. Se demuestra la presencia de aire por debajo del fragmento óseo, aparentemente consolidado.

que en el adulto, las lesiones producidas no asientan a nivel del cuerpo del ligamento, sino que lo hacen básicamente en su inserción inferior, arrancando un fragmento óseo, aunque excepcionalmente puede arrancarse la inserción superior, siendo prácticamente inexistentes las rupturas completas a través del cuerpo.

El diagnóstico de la lesión del cruzado anterior en los traumatizados es importante, puesto que fácilmente pueden pasar desapercibidas, especialmente en los casos en que coexisten en el mismo enfermo otras lesiones traumáticas graves (TRICKEY, 1968).

Debe sospecharse en todos los casos de traumatismo evidente de rodilla, en pacientes procedentes de accidentes deportivos o de accidentes de tráfico en los que el mecanismo ha sido un atropello o una colisión moto-coche, siendo el paciente un ocupante de la motocicleta.

La existencia de lesiones cutáneas por agresión directa en las proximidades de la

rodilla, nos hará ahondar en la sospecha, que debe confirmarse siempre objetivando un signo de cajón anterior positivo. Cuando el derrame articular o la contracción muscular antiálgica nos impidan realizar cómodamente la exploración, cosa que casi siempre ocurre. Esta debe hacerse bajo anestesia general y previa evacuación del hemartros que debe realizarse siempre como medida de urgencia. La evacuación de sangre junto con gotas de grasa es un dato más a favor de una lesión de este tipo. En nuestra serie se ha objetivado en todos los casos de avulsión de un fragmento óseo.

El examen radiográfico debe incluir las dos posiciones standards anteroposterior y lateral, y en caso de duda deben de realizarse radiografías de túnel y oblicuas. Es negativo excepto en los casos en que exista una avulsión de la espina tibial desplazada (tipos II, III A, III B y IV de ZARICZNYJ). Hay que tener presente que la radiografía anteroposterior es engañosa, pues puede mostrarnos pequeños desplazamientos, que en otras proyecciones se demuestra que son importantes. Aunque no nos parece que la neumoartrografía está indicada como procedimiento de rutina. Puede y debe utilizarse en casos dudosos (caso 6).

Para el diagnóstico de certeza deben de coexistir los tres datos de:

1. Historia sugerente de lesión de cruzado anterior.
2. Signo de cajón anterior positivo.
3. Radiografía demostrativa, si existe avulsión ósea.

Teóricamente lo que va a mandar al criterio terapéutico va a depender:

- De que sea una lesión del ligamento cruzado anterior aislada.
- De que esté inserto en un complejo lesional.

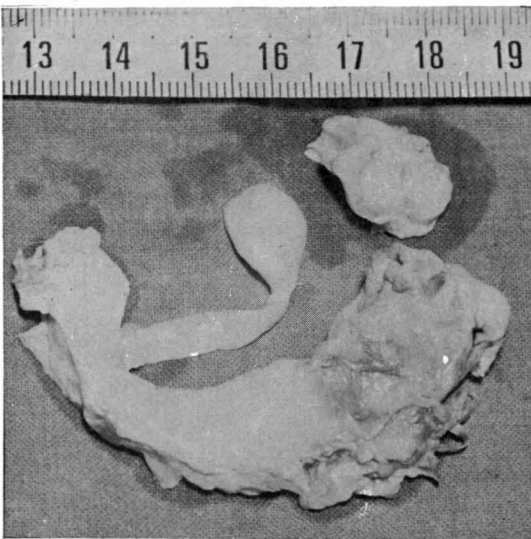


FIG. 11. — Caso 6. Fotografía del menisco extirpado. Sobre el cuerno anterior se evidencia la huella del fragmento óseo avulsionado.

Si se trata de una lesión aislada, teóricamente no es necesaria la reparación quirúrgica, puesto que las fibras oblicuas del ligamento capsular anterior, junto con el cuádriceps, por su función indirecta como rotador externo de la tibia, van a suplir la ausencia funcional del ligamento cruzado anterior en todas las situaciones, excepto en los niveles más elevados de actividad física. El resultado de la no reparación ligamentosa también está determinado por la conformación de la rodilla. Así, si las tuberosidades tibiales son huecas y los cóndilos redondeados, la rodilla probablemente será estable y el resultado será satisfactorio.

Pero en la práctica es imposible saber si la lesión es aislada, o si coexiste una lesión meniscal medial que no sea lo suficientemente importante para producir bloqueo, bloqueo que además es difícil de evidenciar por la movilidad anormal que permite el ligamento roto, que hace que sea muy fácil la reducción espontánea del mismo.

Por otra parte el posible tratamiento

conservador de la avulsión de la espina tibial en base a reducción por manipulación e inmovilización no parece correcto, aun cuando el desplazamiento sea inferior a 3 mm. Así opinan muchos autores como O'DONOGHUE, 1950, y SMILLIE, 1973, TAKEHIKO TORISU, 1977. Nosotros pensamos igual porque:

1. Siempre queda un desplazamiento residual que puede dar lugar a bloqueos y que impide la hiperextensión con la consiguiente atrofia y acortamiento del cruzado anterior.

2. En ocasiones hay una interposición del menisco medial que impide la reducción, y se producen pseudoartrosis. (Caso 6, figuras 10 a 12).

Por todo lo anterior pensamos que entre el diagnóstico de certeza o por lo menos de sospecha razonable de lesión del ligamento cruzado anterior, es imperativo en los menores de 18 años la artrotomía exploratoria con las siguientes finalidades:

1. Objetivar y tratar la posible lesión meniscal asociada.

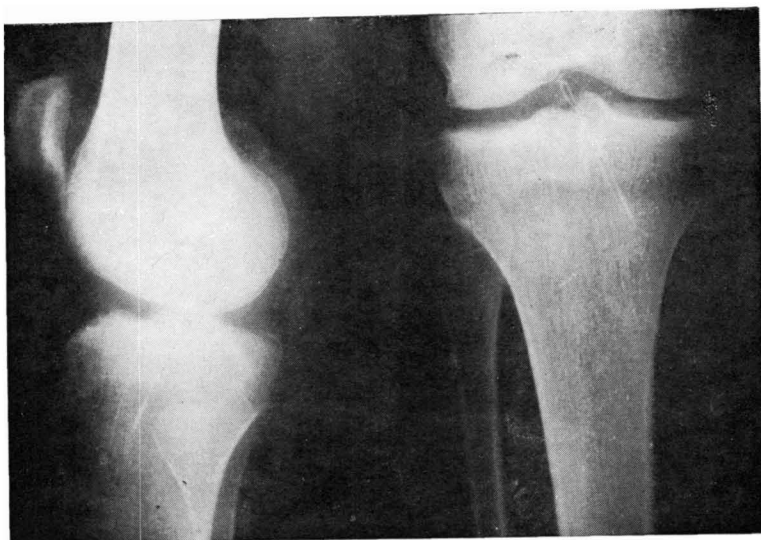


FIG. 12. — Caso 6. Radiografías postoperatorias.

2. Reducir y fijar anatómicamente la lesión del ligamento cruzado anterior para evitar futuros bloqueos o inestabilidades residuales que sobrecarguen el menisco medial y podrían llegar a producir su ruptura aun en el caso de que no se hubiera roto en el accidente inicial.

Si se trata de un complejo lesional es imperativo la reparación de las estructuras lesionadas y la extirpación del menisco.

Desde el punto de vista de la técnica de reparación, después de la revisión de nuestra experiencia en estos 11 casos, opinamos que el abordaje más indicado es el pararrotuliano medial, visualizando bien el menisco medial para ver si está lesionado o interpuesto entre el fragmento y el lecho fracturario. Que tras limpieza del lecho las fracturas por avulsión deben reducirse anatómicamente y fijarse con uno o dos clavos de SMILLIE según el tamaño de los fragmentos por los motivos siguientes:

— Son preferibles a suturas de alambres, porque éstas se pueden romper con facilidad.

— Son preferibles a agujas de KIRSCHNER porque éstas hay que introducirlas percutáneamente a través del tercio proximal de la tibia, con el consiguiente mayor riesgo de infección, y porque siempre queda mayor resalte sobre el cartilago articular, con el también consiguiente mayor daño articular.

— Son preferibles a tornillos de tipo malleolar y de escafoides porque proporcionan un anclaje semejante y al quedar enterrados en el cartilago articular no interfieren en la movilidad de la rodilla, no dañan la articulación y no requieren extracción posterior.

Con respecto al postoperatorio, creemos que la rodilla debe estar un mínimo de seis a ocho semanas inmovilizada en extensión. De ellas las seis primeras sin cargar. Al retirar la inmovilización, debe instaurarse una rehabilitación activa de rodilla, hasta conseguir que el aparato extensor de la rodilla sea el adecuado para las demandas impuestas a la articulación. Este proceso total de rehabilitación viene a durar seis meses.

## BIBLIOGRAFIA

- APLEY, A. G. (1956): Fractures of the lateral tibial condyle treated by skeletal traction and early mobilisation, a review of sixty cases with special reference to the long-term results. *J. Bone and Joints Surg.*, 38-B; 699-708.
- BRADLEY, G. W., and cols (1979): Ligaments Injuries in the knees of children. *J. Bone and Joint Surg.*, 61 A, 588-590.
- BRANTIGAN, O. C. y VOSHELL, A. F. (1940): The mechanics of the ligaments and menisci of the joint. *J. Bone and Joint Surg.*, 23, 44.
- BLOUNT, W. P. (1977): *Fractures in children*. New York, Kreger.
- GOADSIR, J. (1958): On the mechanism of the knee joint. Abstract. Proc. R. Soc. Edinb.
- MAC CONEILL, M. A. (1946): Studies in the mechanics of synovial joints. II. Displacements on articular surfaces and the significance of saddle joints. *Ir. J. med. sci.*, 6 th series 223-235.
- MEYERS, M. H. and MCKEEVER, F. M. (1959): Fracture of the intercondylar eminence of the tibia. *J. Bone and Joint Surg.*, 41-A, 209-222.
- MORETA MUNUJOS, D. y cols. (1979): Nuestro concepto sobre la anatomía funcional de la rodilla. Importancia del ligamento capsular anterior. *Rev. Ortop. Traum.*, 23 IB, núm. 3, 343-350.
- O'DONOGHUE, D. H. (1960): Surgical treatment of injuries to the knee. *Clin. Orthop.*, 18, 11-36.
- RANG, MERCER (1974): *Children's Fractures*, p. 186. Philadelphia, J. B. Lippincott.
- SLOCUM, D. B. y LARSON, R. L. (1958): Pes anserinus transplantation. *J. Bone Joint Surg.*, 50-A, 226-236.
- SMILLIE, I. S. (1973): *Injuries of the knee Joint*. Ed. 4 pp. 155-156. Edinburgh, Churchill Livingstone.
- TRICKEY, E. L. (1968): Rupture of the posterior cruciate ligament of the knee. *J. Bone and Joint Surg.*, 50 B, 334-341.
- TAKEHIKO TORISU, M. D. (1977): Isolated avulsion fracture of the tibial attachment of the posterior cruciate ligament. *J. Bone and Joint Surg.*, 59 A, 68-72.
- ZARICZNYJ, M. D. and SPRINGFIELD, ILLINOIS. (1977): Avulsion fracture of the tibial eminence: Treatment by open reduction and pinning. *J. Bone and Joint Surg.*, 59 A, 1.111-1.114.