Revista Española de Cirugía Osteoarticular

Año 12 - Tomo 12
Número 71
Valencia, septiembre-octubre 1977

Rev. Esp. de Cir. Ost., 12, 283-292 (1977)

UNIVERSIDAD LITERARIA DE GRANADA. FACULTAD DE MEDICINA.
CÁTEDRA DE PATOLOGÍA Y CLÍNICA QUIRÚRGICAS II
Prof. Dr. R. VARA THORBECK

Fracturas-luxaciones de la columna cervical alta

R. VARA THORBECK, L. M. HERRERO MATEO, F. M. PEREZ BENITEZ, C. LOPEZ UGARTE, E. ROS DIE y J. R. SUAREZ PAÑEDA

RESUMEN

En el presente trabajo se revisan 33 pacientes, afectos de lesión traumática en la región cervical alta.

En función de una mejor sistematización clínico-terapéutica, se propone la siguiente clasificación:

I. Fracturas-luxaciones del atlas:
   1. Fractura de Sherk.
   2. Fractura-luxación de Jefferson: a) Grado I. b) Grado II.

II. Fracturas-luxaciones de axis:
   1. Fractura-luxación de odontoides.
   2. Fractura de los pedículos.

El correcto diagnóstico de las lesiones se fundamenta en la exploración radiológica de la zona, según técnicas convencionales y tomográficas, combinadas, si es preciso, con el estudio estático y dinámico de la región.

En función de la clasificación expuesta se individualizan las diferentes medidas terapéuticas.

Descriptores: Fracturas-luxaciones, odontoides, atlas, diagnóstico, tratamiento.

SUMMARY

33 cases with injuries of the upper cervical spine are reported. The clasification is as follows:

A) Atlantal injuries:
   1. Sherk fractures.
   2. Jefferson fractures: a) G. I. b) G. II.

B) Axial injuries:
   1. Fracture-dislocation'os dent.
   2. Fracture of the pedicles.

An exact diagnosis requires usual and stress radiography and laminography; the most convenient treatment is discussed.

Key words: Atlas, fracture of. Axis, fracture of. Os dent, fracture of.

Introducción

EASTWOOD (5), en 1940, fundamentándose en las diferencias morfológicas y funcionales de las vértebras cervicales, divide el raquis a dicho nivel en segmento superior (atlas y axis) e inferior C3-C7); esta clara y concisa tipificación la ha hecho válida para el estudio de las lesiones traumáticas que alcancen el raquis cervical.

En esta ocasión nos ocuparemos de las fractura-luxaciones atlantoido-axoideas. A ello nos han inducido razones diáfanas: por un lado, la confusión en lo atingente a los mecanismos de producción de las diversas lesiones y sus correspondientes medidas terapéuticas y, por otro lado, señalar nuestra disconformidad con quienes adjudican un infausto pronóstico a este tipo de lesiones, ya que por el contrario

Fracturas-luxaciones de atlas núm. 13

TIPO DE FRACTURA	Tratamiento
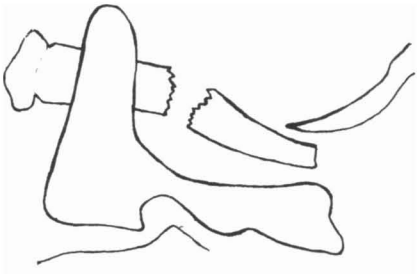 F. SHERK n = 8	Ortosis con collarete 9 semanas, 8 casos.
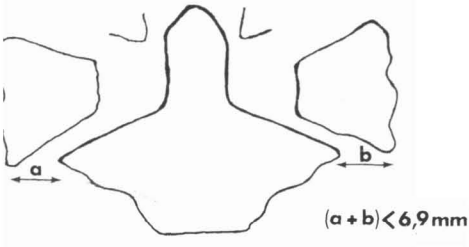 F. JEFFERSON G-1 n = 3	Tracción esquelética 6 semanas, 3 casos.
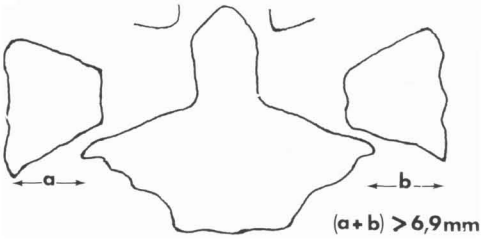 F. JEFFERSON G-2 n = 2	Tracción esquelética 6 semanas + fijación posterior, 1 caso. Laminectomía fijación occipito-vertebral, 1 caso.

Tabla I. — Fracturas-luxaciones de atlas: Clasificación e indicaciones terapéuticas.

representan escaso peligro para la vida y tendencia manifiesta a la estabilidad (ZIMMERMAN y cols., 29, 1976).

Material y métodos

En el presente trabajo han sido objeto de estudio 33 pacientes (26 varones y 7 hembras), con edades comprendidas entre 10 y 74 años afectados de lesión traumática en región cervical alta, que durante el período 1971-1976, fueron ingresados en nuestro Servicio.

El estudio clínico, individuado, se desarrolló de acuerdo con la más rigurosa sistematización. Además, se vio acompañado de las exploraciones radiológicas convencionales —y en ocasiones tomográficas y dinámicas— de la región cervical.

Las medidas terapéuticas se basaron en técnicas de ortosis (collarete cervical de apoyo torácico), tracción esquelética (4), e

Fracturas-luxaciones de axis núm. 20

Tratamiento	TIPO DE FRACTURA	
Tracción esquelética 1 semana + fusión posterior, 7 casos.	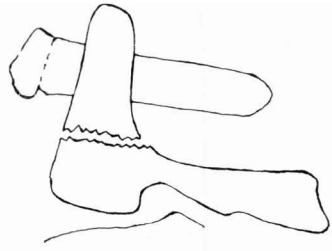 F.ODONTOIDES SIN LUXACION	n 7
Tracción esquelética 1 semana + fijación posterior, 9 casos.	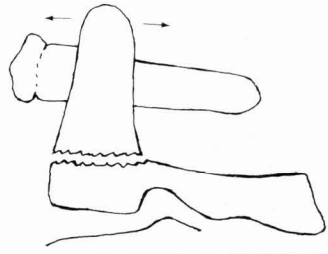 F.ODONTOIDES CON LUXACION	n 9
Tracción esquelética 6 semanas + ortosis 3 meses, 3 casos. Tracción esquelética 6 semanas + fusión anterior, 1 caso.	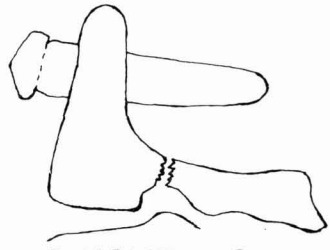 F. DE LOS PEDICULOS	n 4

Tabla II. — Fracturas-luxaciones de axis: Clasificación e indicaciones terapéuticas.

intervención quirúrgica mediante fusión anterior (13), o posterior (16, 26) en ocasiones con laminectomía asociada.

Resultados

Nuestro proceder terapéutico proporcionó los siguientes datos: Con relación al tipo de accidente constatamos 21 accidentes de tráfico, 11 caídas y un accidente deportivo.

Como lesiones locales no traumáticas, previas al accidente, registramos 5 artrosis y 2 casos con enfermedad de Klippel-Feil.

El dolor (cervical y/o occipital) estuvo presente en la mayoría de los pacientes, mientras que el síndrome medular alcanzó con diferente graduación a 10 enfermos.

El diagnóstico definitivo pudo precisarse con radiografía convencional en 16 casos, siendo preciso el complemento del estudio dinámico y/o tomográfico en 17 de ellos.

En la tabla I y II registramos el número de pacientes en relación a nuestra clasificación y la conducta terapéutica seguida. La respuesta al tratamiento fue favorable en 29 casos. Secuelas posteriores observamos en 1 caso (síndrome de Brown-Sequard), y el fallecimiento del enfermo acaeció en tres ocasiones. Dos de ellos padecían fractura-luxación de odontoides con síndrome medular completo, instaurándose precozmente graves trastornos respiratorios e hipotensión, que provocaron la muerte. El tercero, con fractura-luxación de Jefferson en su grado II, murió en el período postoperatorio, por complicación respiratoria grave.

Discusión

Las manifestaciones clínicas de la entidad nosológica que nos ocupa deben ser consideradas como inespecíficas. El dolor occipito-cervical y la rigidez de nuca son los únicos síntomas que hemos constatado de forma habitual (25, 7). Por otra parte, un síndrome medular transitorio puede estar presente en el período inmediato al accidente, pero su valoración clínica se ve dificultada por la fugacidad del mismo, sumada a veces a la transitoria pérdida de conciencia del paciente.

En este orden de cosas, hemos de señalar que las manifestaciones tardías están habitualmente en relación con persistentes algias occipito-cervicales y «bloqueos» de la motilidad del raquis cervical; en este estadio, la lesión medular —generalmente debida a una fractura-luxación de odontoides— puede comenzar de forma aguda o crónica, con curso evolutivo de tipo intermitente o progresivo (de ahí que estos enfermos sean frecuentemente tratados como reumáticos).

Múltiples y variadas han sido las clasificaciones de las fracturas-luxaciones del raquis cervical alto. Nosotros buscando una mayor claridad y mejor sistematización clínico-terapéutica, la efectuamos según se observa en las tablas I y II.*

Fractura-luxación de atlas.—Distinguimos a este nivel, dos tipos de lesiones:

1.º Fractura de Sherk. — Incluimos bajo este epígrafe las fracturas del arco del atlas. Al actuar una fuerza sobre el cráneo (vortex y/o región frontal), encontrándose la cabeza en extensión, el occipital presiona sobre la apófisis espinosa del atlas y produce la ruptura de su arco inmediatamente por detrás de las masas laterales (punto de menor resistencia).

El diagnóstico lo hemos efectuado en todos nuestros casos, mediante la radiología convencional en proyección lateral, dando un grado de oblicuidad a la inciden-

* Por su infrecuencia, hemos excluido las luxaciones occipito-atlantoideas. (Gabrielsen y Maxwel (6), 1966), y la luxación posterior de atlas sobre axis (Haralson y Boyd (8), 1969; Patzakis y colaboradores (18), 1974).

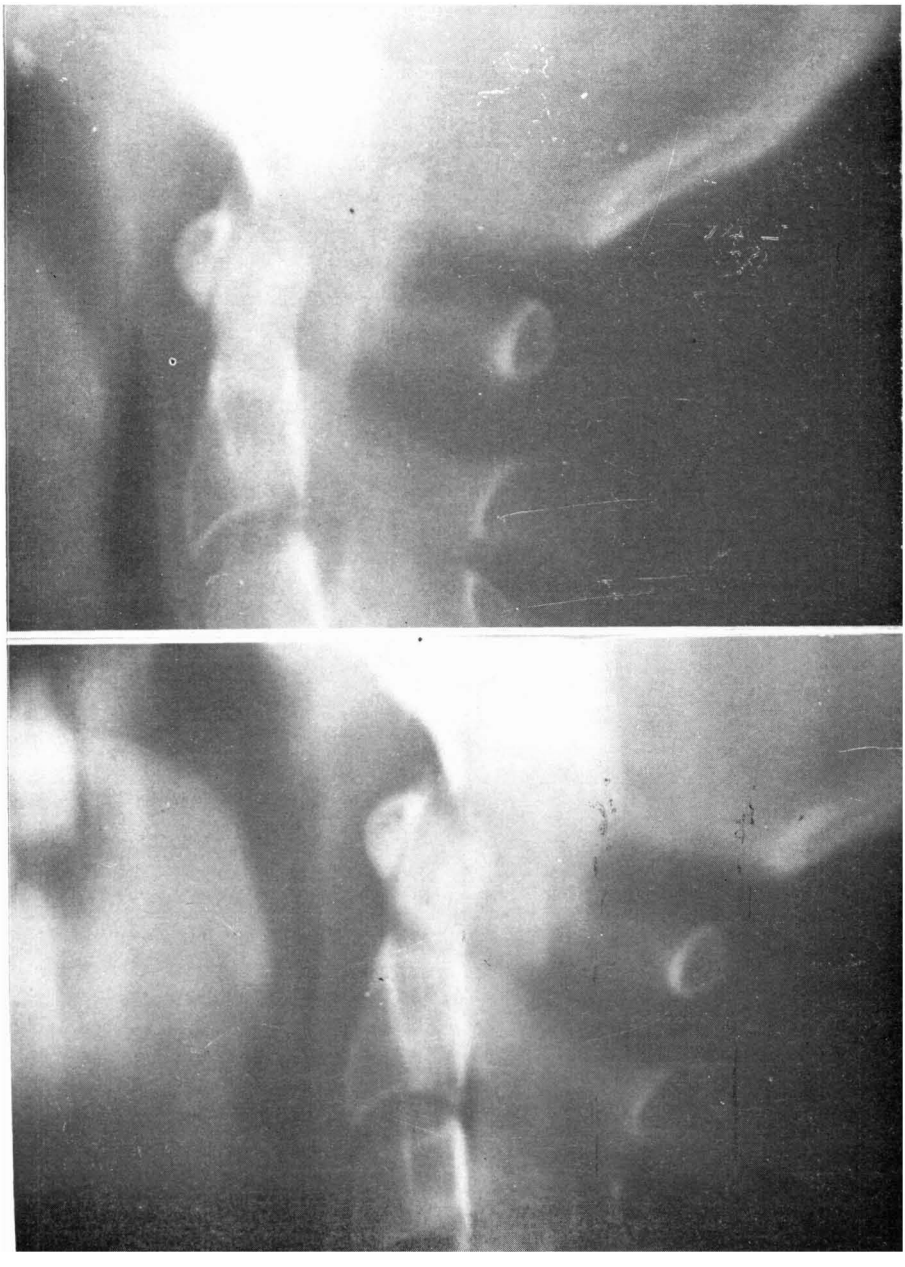

FIG. 1. — Fractura de odontoides, no visible en la tomografía lateral (*a*), puesta de manifiesto en el estudio dinámico tomográfico (*b*).

cia del rayo (25). No obstante, creemos aconsejable y así lo hacemos, el estudio dinámico y tomográfico de la región, para descartar otra patología traumática asociada, que con frecuencia asienta en la odontoides.

La ortosis con collarete durante nueve semanas nos proporciona de forma constante, resultados excelentes.

2.° Fractura-luxación de Jefferson. — Cuando una fuerza actúa sobre el vortex

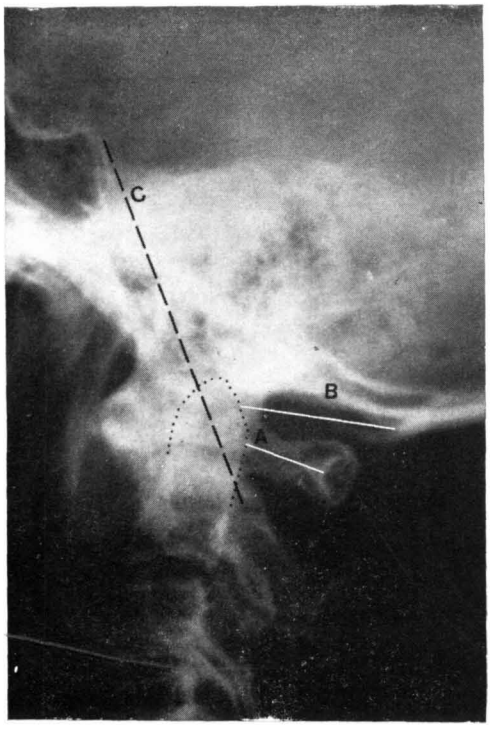

FIG. 2. — La valoración de la luxación atlo-axoidea, con odontoides intacta, requiere la determinación de la distancia atlas-odontoides (*A*) y odontoides-opístión (*B*), así como de la línea de Tibeaut (*C*).

estando la columna cervical rígidamente alineada merced a una contractura muscular, el atlas es comprimido entre los cóndilos occipitales y las vértebras inferiores, provocándose de esta suerte una ruptura del anillo atlantoideo y desplazamiento lateral de las masas. Si la luxación del atlas sobre el axis es menor de 6'9 mm., nos encontramos ante una fractura-luxación de Jefferson grado I, y en los casos infrecuentes en que se supera esta cifra, hablamos de grado II, lo que conlleva de una forma sistemática la ruptura del ligamento transverso (27).

Para el diagnóstico puede ser suficiente y así lo demuestra nuestra casuística, la práctica de técnicas radiológicas convencionales. No obstante, consideramos bizantinas las discusiones sobre la necesidad o no del estudio tomográfico, pues ambas técnicas se complementan y deben practicarse de forma sistemática.

El desplazamiento de las masas laterales del atlas se traduce en las proyecciones A-P por una típica imagen en «cornisa», (fueron JACOBSON y ADLER (11) en 1953, los primeros que descubren este signo radiológico con el nombre de «Offset») cuya magnitud habitualmente oscila entre 2 y 4 mm. (HAN y cols., (7) 1976). No obstante, se obtienen imágenes muy semejantes en los individuos normales, si su posición no es adecuada al realizar la exploración radiográfica (JACOBSON y ADLER, (12) 1956; HOL y BAKER, (9) 1964).

En el Jefferson II es fundamental que la luxación del atlas sobre el axis sea mayor de 6'9 mm. y, además, debemos valorar la posibilidad de luxación A-A. Para ello, y teniendo en cuenta la integridad de la odontoides, mediremos la distancia entre el borde anterior de ésta y el posterior del arco anterior del atlas, que debe ser menor de 2'5 mm. en los adultos y de 4'5 mm. en los niños (JACKSON, (10) 1950). Por otra parte, hemos de señalar que la línea de Tibeaut (línea imaginaria continuación del *clivus)* nos delatará luxaciones A-A cuando un desplazamiento posterior de la odontoides supere los 2 mm.

Las propias masas laterales son asiento en ocasiones de fracturas verticales, que no deben ser consideradas como secundarias a una avulsión del ligamento transverso (HAN y cols.) (7), sino a fracturas por compresión; nosotros hemos observado tales imágenes en el Jefferson I, en el

que siempre este elemento permanece íntegro (27).

Dada la estabilidad de estas lesiones en su grado I, practicamos con buenos resultados la tracción esquelética durante seis semanas. Por el contrario, la inestabilidad que conlleva el grado II nos induce a practicar fusión posterior, precedida, durante seis semanas de tracción esquelética.

El único paciente de nuestra serie con Jefferson II y síndrome tetraparético, falleció en el periodo postoperatorio por complicación respiratoria grave. (Dicho paciente presentaba luxación crónica de odontoides. Se intentó la reducción con tracción esquelética, pero el empeoramiento de los signos neurológicos determinó la conducta preconizada por KAHN e YGLESIAS, (14) en 1935: laminectomía y posterior fijación occipito-vertebral).

Fractura-luxación de axis. — Según nuestra clasificación, distinguimos dos tipos de lesiones:

1.º Fractura-luxación de odontoides. En la actualidad, resulta obvio a la luz de la ley de los tercios de BAYLEY (2) (1/3 componente óseo, 1/3 componente medular, 1/3 L. C. R.), que la fractura de odontoides, no conlleva un pronóstico tan sombrío como se creía hace pocos años.

El mecanismo lesional de esta fractura no es bien conocido. SELECKY, (23) 1970, las produjo en cadáveres mediante fuerzas de compresión comparables a un golpe sobre el vortex con el raquis en extensión. No sólo consiguió la fractura de odontoides, sino también la de cervicales altas. BLOCKEY, (3) 1956, fracasó en los intentos de producción de dicha fractura, lo que achacaba a la ausencia de tono muscular y pérdida de elasticidad en los tejidos blandos después de la muerte. De todas formas, la fractura se produce como resultado de la aplicación de una fuerza violenta sobre la cabeza y en ocasiones sobre el cuello. Ahora bien, una vez fracturada la base de la odontoides, ésta se puede luxar hacia delante si la cabeza estaba en flexión

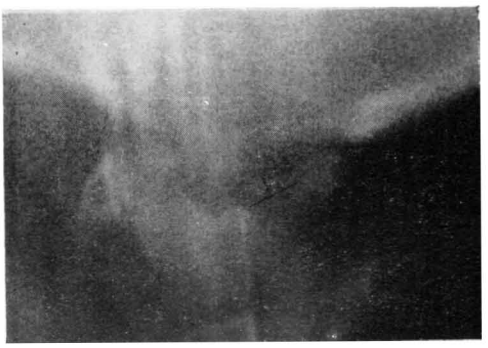

FIG. 3. — En las fracturas de odontoides, con luxación anterior, es importante determinar la distancia axis-arco del atlas (↓).

o hacia atrás si en extensión, en consonancia con el componente de rotación.

La línea fracturaria se sitúa generalmente en la base, extendiéndose entre las dos muescas. SCHATZKER y cols., (21) en 1971, señalan que el 25 por 100 de las fracturas lo hacen entre la base y el vértice. Por ello creen que la fractura se debe a una fuerza de alta velocidad y no a la acción de estiramiento del ligamento transverso y de la fuerza de avulsión del ligamento alar.

Las proyecciones radiológicas utilizadas para la visualización de la apófisis odontoides son la transbucal y laterales cervicales. Sin embargo, el diagnóstico de fractura puede ser difícil de establecer aún con radiología de excelente calidad. Tal evento se incrementa en niños ya que en ellos la línea de fractura asienta en la raíz de la odontoides, pudiéndose confundir con la línea epifisaria, así como en los adultos en caso de persistencia de tercer cóndilo.

En estos casos, es de gran valor el estudio dinámico y tomográfico de la región que nos ocupa, en fracturas recientes y no

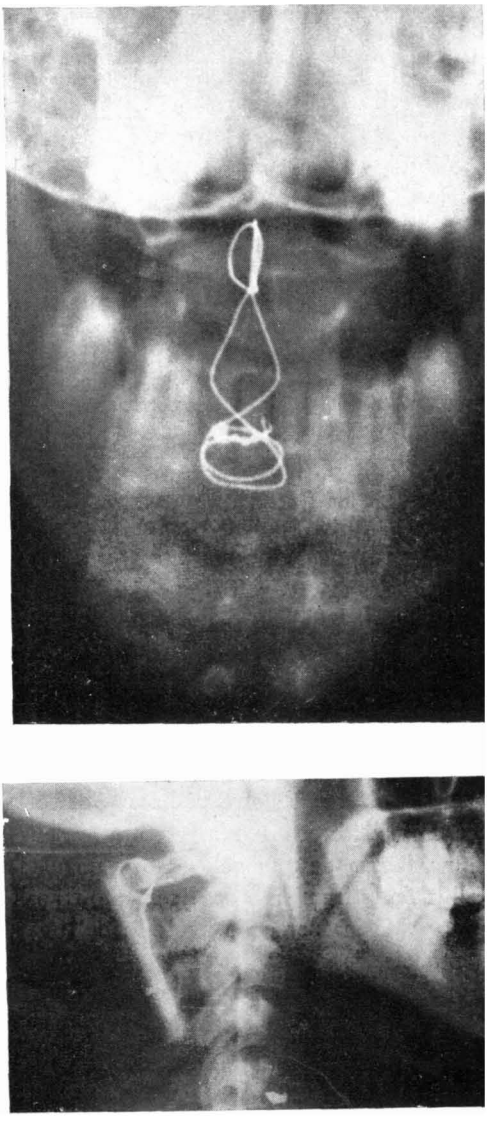

a

b

FIG. 4. — Estudio tomográfico en proyección A. P. (*a*) y lateral (*b*), de una fractura-luxación de odontoides, después de realizada la fusión posterior.

claras (fig. 1 *a* y *b)*, así como para la estimación de la estabilidad conseguida por el método terapéutico.

Creemos necesario adoptar una postura crítica ante la gran diversidad de medidas y líneas que existen para la valoración de la región cervical alta, ya que pueden ser origen de gran confusión. Cuando la odontoides está intacta es fundamental para detectar una luxación atlanto-axoidea la determinación de la distancia atlas-odontoides,* línea de Tibeaut y la distancia odontoides-opistion (fig. 2).

Por el contrario, la fractura de odontoides exige especial atención a la distancia axis-arco del atlas en la luxación anterior (fig. 3) y distancia odontoides-arco del axis en la luxación posterior.

Finalmente, deseamos enfatizar la necesidad perentoria de la práctica del estudio tomográfico (fig. 4 *a* y *b)*, cuando el paciente recibe el alta hospitalaria. (Su objetivo: valorar la frecuencia de una correcta o no osificación).

En este tipo de fractura luxación, el primer paso terapéutico es la tracción cervical. Tras la reducción realizamos —una semana es la norma— la fijación posterior. Tal conducta se fundamenta en que la tracción esquelética y posterior ortosis, es una medida terapéutica insuficiente, ya que en ocasiones se producirá una inestabilidad y ulterior luxación tardía de odontoides. RAMADIER y cols., (19) 1976, en su serie de 26 pacientes, el tratamiento conservador dio lugar a 6 casos de inestabilidad y 2 con luxación. Por el contrario, la fijación anterior (14) será proscrita, fundamentándose en los peligros de las complicaciones y dado que la fijación posterior es eficaz para conseguir la estabilidad completa.

2.° Fractura de los pedículos. — El mecanismo básico de producción de estas fracturas, es una hiperextensión aguda del complejo cráneo-facial sobre la espina cervical alta (WOOD-JONES, (28) 1913, SCHNEIDER y cols., (22) 1965). Por ello el tipo de trauma que con mayor frecuencia da origen a esta lesión, son los accidentes viarios por colisión frontal de vehículos.

* McRae (1953) (15) señala, que un diámetro sagital de 19 mm. o menos conlleva lesión medular

Las radiografías laterales del raquis nos pondrán en evidencia la lesión (fig. 5).

Las directrices terapéuticas las fundamentamos en la gran estabilidad de estas fracturas, con independencia del grado de la misma y de la conminución. La tracción esquelética durante seis semanas seguidas de tres meses de ortosis nos proporcionó excelentes resultados. En los raros casos en que se produce inestabilidad tras flexión-extensión, opinamos que la fusión intersomática por vía anterior es lo indicado (NORRELL, (17). De esta forma procedimos en uno de nuestros pacientes, en el que fue preciso fijar el injerto óseo con un tornillo debido a la movilidad que presentaba en el canal intersomático para el labrado (fig. 6). Proscribimos todo intento de fijación posterior (SELJEŠKOG y CHOU, (24) 1976), considerando de alto riesgo las técnicas de osteosíntesis de los pedículos (ROY-CAMILLE y SAILLANT, (20) 1970).

FIG. 5. — Fractura de los pedículos del axis, puesta en evidencia mediante radiografía lateral del raquis cervical.

FIG. 6. — Control postoperatorio del paciente que precisó fijación anterior (C2-C3), por padecer fractura inestable de los pedículos del axis.

Conclusiones

El análisis de nuestros resultados nos llevan a emitir las conclusiones siguientes:

1. En función de una mejor sistematización clínico-terapéutica las fracturas-luxaciones cervicales altas han de ser clasificadas de la forma siguiente:

I. Fracturas-luxaciones del atlas.

1. Fractura de Sherk.
2. Fractura-luxación de Jefferson: a) Grado I. b) Grado II.

II. Fracturas-luxaciones del axis:

1. Fractura luxación de odontoides.
2. Fractura de los pedículos.

2. Para el correcto diagnóstico de las lesiones traumáticas de la columna cervical alta realizaremos el estudio radiológico simple y tomográfico de la zona. Ambas técnicas, lejos de excluirse mútuamente, se complementan y deben practicarse de forma sistemática, combinando en ellas, si es preciso, el estudio estático y dinámico de la región atlo-axoidea.

3. Las medidas terapéuticas de las lesiones que nos ocupan abarcaron desde técnicas de ortosis con collarete a intervenciones quirúrgicas de fusión posterior y anterior. En función de la clasificación antes expuesta, podemos individualizar sus indicaciones según expresamos en las tablas I y II.

BIBLIOGRAFIA

1 ALEXANDER, E. y DAVIS, C. H. (1969): Reduction and fusion of fracture of the odontoid proces. *J. Neurosurg.*, 31, 580.

2 BAILEY, R. W. (1968): Discussion of paper read at the Annual Meeting of the American Orthopeadic Associaton. (Florida).

3 BLOCKEY, N. J. y PURSER, D. W. (1956): Fracture of the odontoid process of the axis. *J. Bone Joint Surg.*, 38 B, 794.

4 CRUTCHFIELD, W. G. (1954): Skeletal traction in the treatment of injuries to the cervical spine. *J. A. M. A.*, 155, 29.

5 EASTWOOD, W. J. (1940): Discusion on fractures and Dislocation of the cervical vertebrae. *Procedings of the Royal Society of Medicine (Section of Orthopaedic)*, 33, 651.

6 GABRIELSEN, T. D. y MAXWELL, J. A. (1966): Traumatic atlanto-occipital dislocation: with case report of a patient who survived. *Am. J. Roentgen.*, 97, 624.

7 HAN, S. Y.; WITTEN, D. M., y MUSSLEMAN, J. P (1976): Jefferson fracture of the atlas. *J. Neurosurg.*, 44, 368.

8 HARALSON, R. N. y BOYD, M. B. (1969): Posterior dislocation of the atlas on the axis Withaut fracture. *J. Bone Joint Surg.*, 51 A, 561.

9 HOHL, M. y BAKER, H. P. (1964): The atlanto-axial Joint. *J. Bone Joint Surg.*, 46 A, 1.739.

10 JACKSON, H. (1950): Diagnosis of minimal atlanto-axial subluxation. *British J. Radiol.*, 23, 672.

11 JACOBSON, G. y ADLER, D. C. (1953): An evaluation of lateral atlanto-axial displacement in injuries of the cervical spine. *Radiology*, 61, 355.

12 JACOBSON, G. y ADLER, D. C. (1956): Examination of the atlanto-axial faint. following injury. With particular amphasis on rotational subluxation. *Am. J. Roentgenol. thei Nucl. Med.*, 76, 1.081.

13 JOHSON, R. M. y SOUTHWICK, W. D. (1975): Surgical approaches to he spine, in R. H. Rothman, F. A. Simeone: *The Spine*. Filadelfia, Londres, Toronto, W. B. Saunders Co., pp. 69-156.

14 KAHN, E. A. e YGLESIAS, L. (1935): Progressive atlanto-axial dislocation. *J. A. M. A.*, 105, 348.

15 MCRAE, D. L. (1953): Bony abnormalities in the region of the foramen magnun: Correlation of the anatomic and neurologic findings. *Acta Radiol.*, 40, 335.

16 NICOL, M. y JAVALET, A. (1957): Le vernouillage précoce des fractures de l'apophyse odontoide de l'axis. *J. Chir.*, 74, 362.

17 NORREL, H. A. (1975): Fractures and dislocations of the spine, *in* R. H. Rothman, F. A. Simeone: *The Spine*. Filadelfia, Londres, Toronto, W. B. Saunders Co. pp. 529-566.

18 PATZAKIS, M. J.; KNOPF, A.; ELFENIRG, M.; HOFFER, M., y HARVEY, J. P. (1974): Posterior dislocation of the atlas on the axis. *J. Bone Joint Surg.*, 56 A, 1.260.

19 RAMADIER, J. D.; ALEON, J. F., y SERVANT, J. (1976): Fractures de l'odontoid. Un bilan complet. *Rev. Chir. Orthop.*, 62, 171.

20 ROY-CAMILLE, R. y SAILLANT, G. (1970): Fractures du raquis cervical, *in* R. Judet: *Ostéosynthèse. Matériel. Techiniques. Complications.* París. Masson et Cie., pp. 175-195.

21 SCHATZKER, J.; RORBACK, C. H., y WADDELL, J. P. (1971): Fractures of the dens (odontoid process), an analisis of 37 cases. *J. Bone Joint Surg.*, 53 B, 392.

22 SCHNEIDER, R. C.; LIVINGSTON, K. E.; CAVE, A. J. E., y HAMILTON, G. (1965): Hangsman's fracture of the cervical spine. *J. Neurosurg.*, 22, 141.

23 SELECKI, B. R. y WILLIAMS, H. B. L. (1970): Injuries to the cervical spine and cord in man. Glebe, New South Wales, Australasian Medical Publishing Co. Ltd., pp. 191.

24 SELJESKO, E. L. y CHOUS, S. N. (1976): Spectrum of the hangman's fracture. *J. Neurosurg.*, 45, 3.

25 SHERK, H. H. y NICHOLSON, J. T. (1970): Fractures of the atlas. *J. Bone Joint Surg.*, 52 A, 1.017.

26 SICARD, A. (1966): L'arthrodese mixte atloido-occipitale. *J. Chir.*, 91, 543.

27 SPENCE, K. F. y SELL, K. W. (1970): Bursting atlantal fracture, associated with rupture of the transverse ligament. *J. Bone Joint Surg.*, 52 A, 543.

28 WOOD-JONES, F. (1913): The ideal lesion produced by judicial hanging. *Lancet*, 1, 53.

29 ZIMMERMAN, E.; GRANT, J.; VISE, M.; YASHON, D., y HUNT, W. E. (1976): Treatment of Jefferson fracture with a halo apparatus. *J. Neurosurg.*, 44, 372.