Rev. Esp. de Cir. Ost., 12, 275-282 (1977)

FACULTAD DE MEDICINA DE SEVILLA
SEGUNDA CÁTEDRA DE PATOLOGÍA Y CLÍNICA QUIRÚRGICAS
Director: Profesor M. ZARAPICO ROMERO

Osteocondritis disecante de rodilla

A propósito de un caso de rara localización

FERNANDO SÁENZ LÓPEZ DE RUEDA,[1] PEDRO BERNALDEZ VILLAR[2] y ÁNGEL LUQUE MARTÍN[3]

RESUMEN

La osteocondritis disecante de rodilla tiene una localización habitual en la vertiente intercondilea del cóndilo interno del fémur, pero existen otras en la extremidad distal del fémur, de las cuales la más rara es la que asienta en la parte anterior del cóndilo externo. Los autores publican un caso de esta localización y discuten las distintas teorías etiopatogénicas existentes sobre la base de la importancia del factor traumatismo en este caso concreto y el papel de la rótula en el mismo. Se analizan los distintos métodos terapéuticos existentes para el tratamiento de la enfermedad y los diferentes criterios que los rigen.

Descriptores: Osteocondritis disecante de la rodilla.

SUMMARY

Usually, the osteochondritis disecans of the knee is found in the notch of the internal femur condyle, nevertheless it migh occur in the distal end of the femur, and even less likely in the anterior area of the lateral condyle. One case of this unusual localization is described; its patogenic explanation and the rôle of the patela are comented on, along with its treatment.

Key words: Osteochondritis disecans of the knee.

La osteocondritis disecante de rodilla es un proceso caracterizado por la separación total o parcial de un fragmento osteocondral avascularizado de la superficie condílea del fémur. Este carácter de su compromiso vascular es precisamente lo que le distingue de las fracturas osteocondrales (2).

Fue descrita por primera vez por KÖNIG en 1887. Desde entonces y tras cerca de un siglo transcurrido de observaciones clínicas y trabajos experimentales aún se discute su etiopatogenia y tanto o más desacuerdo existe en cuanto a la actitud terapéutica a tomar (28).

Se ha establecido que su localización más frecuente es a nivel del cóndilo femoral interno, un 85 por 100 de los casos

(1) Profesor adjunto. (2) Jefe clínico. (3) Médico adjunto.

de la estadística de AICHROTH (2), de los cuales el 69 por 100 se localizaría en la vertiente intercondílea, el 6 por 100 en una zona más ampliada de la misma vertiente, y el 10 por 100 en la parte inferocentral. Sólo el 15 por 100 se localizaría en el cóndilo femoral externo, bien en la parte inferocentral (13 por 100) o bien en la parte anterior del mismo (2 por 100) (fig. 1).

El hecho de haber observado recientemente un caso de esta rara localización, con una probable etiopatogenia traumática y con la posibilidad de que se tratase de una antigua fractura osteocondral es lo que nos mueve a su publicación.

J. S. G., de 13 años de edad, sin antecedentes familiares ni personales de interés, sufrió hace un año una caída de cierta violencia sobre los pies, cargando más sobre el izquierdo, mientras practicaba baloncesto. Tuvo dolor, tumefacción, impotencia funcional y la presencia de un hemartros que obligó a su punción evacuadora. El estudio radiográfico de la rodilla, realizado en dos ocasiones con un intervalo de diez días, no mostró alteración alguna. El cuadro agudo inicial fue cediendo paulatinamente quedando sólo dolor ocasional a los movimientos forzados de flexoextensión, lo que no le ha impedido seguir practicando baloncesto.

La exploración clínica ponía de manifiesto ligera atrofia de cuádriceps izquierdo y discreto aumento de volumen de la rodilla, si bien los surcos pararrotulianos no estaban totalmente borrados y la maniobra del choque era negativa. La palpación no mostraba puntos dolorosos y la exploración de los ligamentos era normal, y no existían signos de lesión meniscal. Movimientos activos: extensión, 180°; flexión, 90°; rotación externa, 10°; rotación interna, 10°. Movimientos pasivos: extensión, 180°; flexión, 110°; rotación externa, 10°, y rotación interna, 10°. La flexoextensión forzada era ligeramente dolorosa.

En los análisis efectuados encontramos: Leucocitos, 6.400 con recuento diferencial normal; hematíes, 4.700.000; hemoglobina, 14'4 gramos; hematocrito, 42 por 100; velocidad de sedimentación, 8 a la primera hora y 20 a la segunda; glucemia, 0'70 gr/l.; urea, 0'33 gramos/l.; proteínas totales, 8'8 gr. por 100; ASLO, 125 U. Todd; Proteína C reactiva, negativa; Waler-Rose, negativo; tiempos de protrombina y recalcificación, normales; Man-

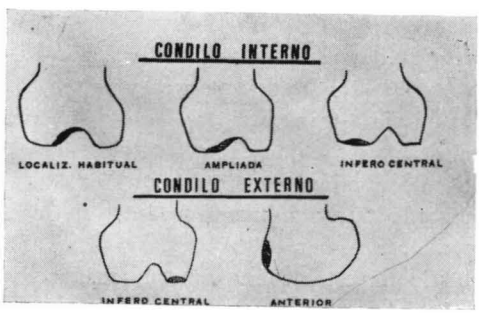

FIG. 1

FIG. 2

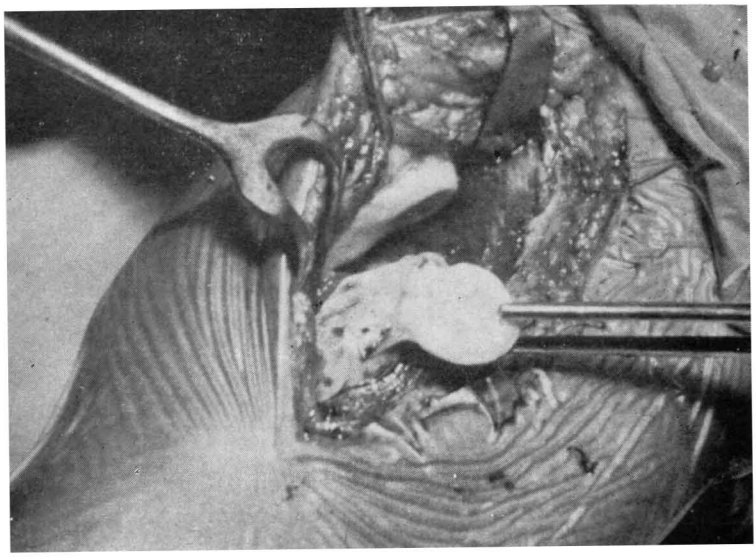

FIG. 3

toux, negativo, y radiografía de tórax, normal.

En la radiografía de rodilla observamos en la proyección lateral la presencia de un fragmento discoideo de unos 2 cm. de diámetro, separado por una clara línea de demarcación del cóndilo femoral (fig. 2). En la axial se aprecia que dicho fragmento se encuentra sobre el cóndilo femoral externo.

La intervención quirúrgica se efectúa el 10-XII-75. Bajo isquemia con manguito neumático, se aborda la articulación por una incisión pararrotuliana externa. Se rebate la rótula hacia adentro, observándose un fragmento osteocartilaginoso de 1'5 × 2 centímetros, situado a nivel de la porción anterior del cóndilo femoral externo, fuera de la zona de carga, y unido a su lecho por un tenue pedículo, similar a la sinovial y que permite desprenderlo fácilmente. Dado que su situación no corresponde a zona de carga ni a la superficie articular femororrotuliana se procede a su extirpación y a practicar una serie de perforaciones en el lecho. Se revisa el resto de la articulación sin encontrar anomalía alguna (figs. 3 y 4).

El estudio histológico nos confirma el diagnóstico de fragmento osteocondral, que en ciertas zonas presenta tejido conectivo fibroso, compatible con osteocondritis disecante.

Al mes y medio se retira la escayola y se inician los ejercicios de movilidad activa y de carga de la articulación de la rodilla. Al mes la recuperación funcional es completa.

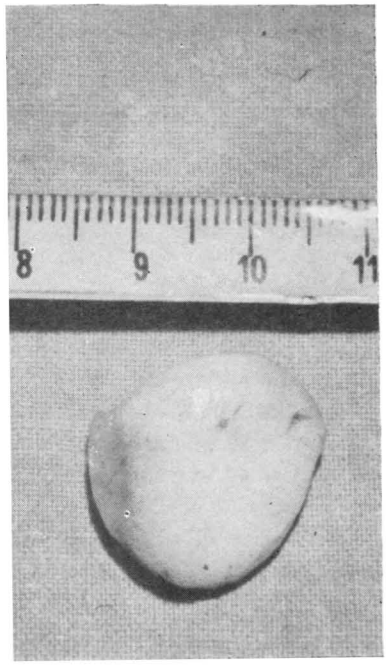

FIG. 4

Comentarios

El mecanismo patogenético de la separación del fragmento osteocartilaginoso en la osteocondritis disecante ha sido desde un principio ardorosamente discutido y son varias las teorías emitidas para explicarlo.

La *teoría traumática*, defendida por FAIRBANK (1933) (8) y ya apuntada anteriormente por KONIG (1887) al describir la enfermedad, trata de explicar la osteocondritis disecante, en su localización habitual en la vertiente intercondílea, como consecuencia del choque producido sobre el cóndilo interno por una espina tibial excesivamente marcada, durante un movimiento forzado de rotación interna, máxime si se asocia un cierto grado de *recurvatum* (27). Por el contrario, para HELLSTROM (11) sería la rótula la que actuaría como agente traumático por contusión o por cizallamiento, si bien, hay que tener en cuenta que según los trabajos de BUCHNER y RIEGER sería necesaria una fuerza de 614 kg. para que el sesamoideo del cuádriceps llegase a provocar tal tipo de lesión sobre el cóndilo femoral (5, 24).

En la serie de AICHROTH (1, 2) el mecanismo patogenético fundamental fue el traumatismo provocado por la rótula o por la espina de la tibia sobre la superficie articular del cóndilo. Es cierto que la mayoría de los pacientes son adolescentes o adultos jóvenes que refieren un traumatismo durante la práctica de algún deporte, como sucede en nuestro caso, y es por ello que LANGENSKIOLD (14) considera que la osteocondritis disecante del adulto no sería más que una manifestación tardía de una antigua fractura del cartílago articular. Para SMITH (28), el traumatismo, como agente patogenético de la enfermedad, tendría validez en el adulto o en jóvenes mayores, mientras que los casos producidos antes del cierre epifisario obedecerían a un mecanismo vascular, endocrino o metabólico. La teoría traumática, por sí misma, difícilmente puede explicar los casos de aparición bilateral, los casos de presentación familiar o los que aparecen en los enanismos endocrinos, o aquellos otros de múltiple localización (28, 13).

Nuestro caso se trata evidentemente de una lesión del cartílago articular y del tejido óseo subcondral que podemos incluir dentro de las osteocondritis disecantes, si bien por el hecho de su localización atípica, su claro antecedente traumático, forma y orientación del fragmento desprendido, pensamos pueda tratarse de una fractura osteocondral que haya evolucionado a la osteocondritis disecante. El paciente sufrió una caída sobre ambos pies, cargando más sobre el izquierdo, lo que le provocó un *recurvatum* compensatorio y una brusca contracción del cuádriceps que tiró de la rótula hacia arriba y la fijó fuertemente sobre el fémur. Si en este momento se produjo un movimiento de rotación interna el borde externo de la rótula actuaría como un borde cortante o cizallante sobre la cara anterior del cóndilo externo iniciando con ello la lesión. El continuo movimiento a nivel del foco va cizallando los capilares en crecimiento impidiendo con ello la consolidación. Posteriormente, la superficie de fractura se recubre de un tejido fibrocartilaginoso que ahoga toda posibilidad osteogenética, hasta que la rotura de sus inserciones acaba por desprender el fragmento que queda como un cuerpo libre en el interior de la articulación.

Una segunda interpretación patogenética de la enfermedad es la *teoría vascular* que ha surgido en los últimos cincuenta años como una consecuencia lógica de la imposibilidad de aplicar la teoría traumática a todos los casos de osteocondritis disecante. Fue iniciada por RIEGER (24) en 1920 al considerar como causa de la misma una embolia arterial. Para AXHAUSSEN (3) se trataría de una embolia séptica

de origen tuberculoso o bien de una embolia grasa. LUDLOFF (17) cree que sería el resultado de una lesión de la arteria *genu* media en el punto donde ésta perfora la parte posterior de la cápsula articular. Por el contrario, NUSSBAUM (20) considera esta teoría insostenible puesto que dicha arteria no es terminal. ROGER y GLADSTONE (26) en estudios efectuados en cadáveres sobre la vascularización de la epífisis distal del fémur señala el carácter exuberante de la misma y la existencia de numerosas anastomosis, lo que haría problemática la aparición de áreas de infarto.

Sin embargo, con la teoría vascular sucede algo parecido a lo que ocurre con la traumática. No justifica las formas bilaterales, las múltiples o las de presentación familiar. De ahí que se haya pensado en la existencia de algún factor de *naturaleza endocrina o metabólica.* BENTLY y GOODFELLOW (4) han descrito casos de osteocondritis disecante por inyecciones intraarticulares de corticoides y SWEETNAM (30) los ha observado tras su administración por vía sistémica. Se supone que dichas hormonas actuarían provocando zonas de necrosis parciales epifisarias con colapso, fragmentación y separación osteocondral. También se han observado casos de osteocondritis disecante en la enfermedad de Gaucher y en el alcoholismo (18), así como en las hemoglobinopatías, en cuyo curso evolutivo pueden efectivamente presentarse pequeñas embolias múltiples a nivel de la circulación arterial terminal (6). Por otro lado, PONSETI y cols. (23), en una serie de experiencias efectuadas en ratas han observado que las dietas ricas en aminonitrilos provocan lesiones a nivel del cartílago epifisario, a la vez que han encontrado alteraciones de los aminoácidos en la orina de los portadores de enfermedad de Perthes y de necrosis epifisaria del adulto.

En cuanto al posible *factor hereditario*, señalado por BERSTEIN en 1925 ha de ser necesariamente considerado en razón de la frecuente coincidencia familiar (9, 19, 22, 31) y de la simultánea aparición de la enfermedad en varias articulaciones del mismo paciente (13, 25). Recientemente STOUTGAARD (29) reporta una serie de 9 casos con localizaciones en codo y rodilla a lo largo de tres generaciones de una familia, clara evidencia de un factor hereditario de carácter dominante, en este caso particular.

Siguiendo a WAGONER y COHN (31) cabría pensar, por tanto, en la posibilidad de un factor hereditario, probablemente de naturaleza metabólica.

El hecho es que producido el secuestro osteocartilaginoso, el organismo trata de revitalizarlo. En el período de latencia la capacidad regeneradora está muy disminuida. La presión o el cizallamiento sobre la zona necrótica determina una serie de microtraumas de repetición que lesionan el tejido de granulación e impiden su normal desarrollo. El secuestro es rodeado en su base por un halo de esclerosis hasta que es liberado por completo, cubriéndose la superficie de la que se ha desprendido por un tejido fibrocartilaginoso como sucede en los focos de seudoartrosis (LANG). El secuestro suele tener un tamaño medio de 2 por 2 cm. y generalmente es único si bien en ocasiones puede aparecer fragmentado en dos o tres trozos.

Clínicamente la enfermedad puede cursar de modo asintomático, pero lo frecuente es la existencia de cierto grado de rotación externa de la rodilla, dolor, derrame articular, mayor o menor impotencia funcional y en ocasiones bloqueo articular cuando el fragmento se ha desprendido por completo de su base de implantación. Si no existe bloqueo la sintomatología es inespecífica y difícil de etiquetar y cuando lo hay se asemeja al síndrome meniscal. Recientemente WILSON (34) ha descrito un signo clínico basado en el contacto entre

la lesión osteocondrítica y la parte adyacente del ligamento cruzado anterior y que es característico para los casos de localización típica. Con el enfermo en decúbito supino, la rodilla flexionada 90° y en rotación interna se procede a extender gradualmente la articulación y en un punto alrededor de los 30° antes de llegar a la extensión completa el paciente percibe una sensación dolorosa localizada en la parte anterior del cóndilo femoral interno que desaparece al efectuar el movimiento de rotación externa.

Sin embargo, el diagnóstico definitivo suele ser radiográfico, si bien en fases de comienzo es difícil la decisión diagnóstica aun en presencia de la radiografía.

Tratamiento

La actitud terapéutica varía con la edad y el estadio de la enfermedad desde el reposo en escayola en el sujeto joven hasta el homotrasplante de EHALT o el autotrasplante de WAGNER, pasando por las perforaciones osteocondrales, la fijación metálica de SMILLIE o las clavijas óseas de LINDHOLM. La elección de una u otra técnica no está claramente establecida; sólo cuando el fragmento se ha desprendido por completo el acuerdo es unánime en extirparlo.

En los niños es preferible el tratamiento conservador consistente en la inmovilización en escayola durante dos meses dejando para más tarde la actitud intervencionista en aquellos casos en que persistan las alteraciones funcionales de la rodilla (28). GREEN y BANKS (10) obtienen en los casos de separación incompleta del fragmento unos resultados aceptables mediante la inmovilización en escayola con la rodilla en ligera flexión, e incluso se han señalado casos de curación espontánea (16, 17, 33).

Si se decide efectuar la cirugía exploradora puede ocurrir que la zona de osteocondritis no sea visible o que se objetive solamente por una coloración del cartílago ligeramente azulada, sin llegar a estar interrumpida su continuidad anatómica. En estos casos SMITH (28), si el paciente es joven, aconseja cerrar la articulación y prohibir simplemente los ejercicios violentos sin llegar a inmovilizar el miembro en una escayola. Por el contrario, LINDHOLM (15) y AICHROTH (2) aconsejan practicar una serie de perforaciones con broca de 2-4 mm. y 20-30 mm. de profundidad a través del fragmento osteocondral y su lecho para conseguir un mayor aporte vascular.

Si el fragmento no está totalmente desprendido y asienta en zona de carga SMILLIE (27) aconseja la fijación con una serie de agujas metálicas, técnica que no provoca reacción en el cartílago pero que requiere un segundo acto operatorio para la extracción del material de osteosíntesis. Por ello LINDHOLM y PYLKKANEN (15) aconsejan fijarlo con unas clavijas óseas, en número de 1-6, según el tamaño de la zona osteocondrítica, tomadas del tercio superior de la tibia y una vez que se han practicado varias perforaciones en el lecho del secuestro para obtener un mejor aporte circulatorio.

PAVLANSKY (21) recomienda efectuar un curetaje del lecho, cubriendo la pérdida de sustancia con un injerto de cortical cubierto de periostio y perfectamente encastrado, lo que representaría un estímulo biológico para la formación del tejido de granulación el cual será posteriormente recubierto por el mismo tejido fibrocartilaginoso que cubría el lecho del secuestro.

Los trasplantes osteocartilaginosos de EHALT y WAGNER han perdido gran parte de su interés inicial (7, 32), e incluso actualmente AICHROTH (2) y SMITH (28) se muestran partidarios de extirpar sencillamente el fragmento osteocondral sin preo-

cuparse en absoluto de cubrir la pérdida de sustancia resultante, ya que según estos autores los resultados obtenidos con este quehacer fueron similares a aquellos en los que se procedió a su fijación.

En nuestro caso esta fue la actitud tomada, lógicamente condicionada por la localización del secuestro en una zona no sometida a la acción de la carga. Nuestro paciente se encontraba en una edad en que podíamos haber intentado un tratamiento conservador pero la exploración clínica indicaba que el fragmento estaba provocando un conflicto mecánico ya que al realizar el movimiento de flexoextensión se producía un roce con la rótula que provocaba dolor y que preveíamos iba a impedir la consolidación del fragmento osteocondral.

BIBLIOGRAFÍA

1 AICHROTH, P. M. (1970): Osteochondral Fractures and their Relationship to Osteochondritis Dissecans: an Experimental Study in Animals. *J. Bone and Joint Surg.* 52-B, 176.

2 AICHROTH, P. M. (1971): Osteochondritis Dissecans of the Knee. A Clinical Survey. *J. Bone and Joint Surg.*, 53-B, 440-447.

3 AXHAUSSEN, G. (1922): Die Aetiologie der Köhler'schen Erkrankung der Metatarsalköpfchen. *Bruns Beiträge zur klinischen Chirurgie,* 126, 441.

4 BENTLY, G., y GOODFELLOW, J. W. (1969): Disorganisation of the Knees Following Intra-articular Hydrocortisone Injections. *J. Bone of Joint Surg.*, 51-B, 498.

5 BUCHNER, LEANDER, RIEGER, HERNANN (1921): Können freie Gelenkköper durch Trauma entshehen? *Arch. f. Klin. Chir,* 116, 460-465.

6 CROCK, H. V. (1967): *The Blood Supply of the Lower Limb Bones in Man.* Edimburgh and London: E. & S. Livinstone, Ltd.

7 EHALT, citado por PAVLANSKY.

8 FAIRBANK, H. A. T. (1933): Osteochondritis Dissecans. *British J. of Surg.*, 21, 67.

9 GARDINER, T. B. (1955): Osteochondritis Dissecans in Three Members of One Family. *J. Bone and Joint Surg.*, 37-B, 139-141.

10 GREEN, W. T., y BANKS, H. H. (1953): Osteochondritis Dissecans in Children. *J. Bone and Joint Surg.*, 35-A, 26-47.

11 HELLSTRÖM, J. (1922): Beiträg zur Kenntnis de s. g. Osteochondritis dissecans im Kniegelenk. *Acta Chir. Scand.*, 55, 190.

12 KÖNIG (1887-8): Ueber freie Körper in den Gelenken. *Deutsche Zeitschrift für Chirurgie,* 27, 90.

13 KING, E. S. J.: Localized Rarefying Conditions of Bone. London: Edward Arnold & Co.

14 LANGENSKIÖLD, A. (1955): Can Osteochondritis Dissecans Arise as a Sequel of Cartilage Fracture in Early Chilhood? *Acta Chir. Scand.*, 109, 206.

15 LINDHOLM, S., y PYLKKANEN, P. (1974): Internal Fixation of the Fragment of Osteochondritis Dissecans in the Knee by Means of Bone Pins. A Preliminary Report on Several Cases. *Acta Chir. Scand,* 140, 626-29.

16 LÖFGREEN, L. (1954): Spontaneous Healing of Osteochondritis Dissecans in Children and Adolescents. A case of Multiple Ossification Centres in the Distal Epiphysis of the Humerus and a Rare "Os Epiconddyli Medialis Humeri". *Acta Chir. Scand,* 106, 460-478.

17 LUDLOFF, K. (1908): Zur Frage der Osteochondritis dissecans am Knie. *Arch. f. Klin Chir.*, 87, 552-70.

18 MERLE D'AUBIGNÉ, R.; POSTAL, M.; MAZABRAUD, A.; MASSIAS, P., y GUEGEN, J. (1965): Idiopathic Necrosis of the Femoral Head in Adults. *J. Bone and Joint Surg.*, 47-B, 616.

19 NIELSSEN, N. A. (1933): Osteochondritis Dissecans Capituli Humeri. *Acta Orthop. Scand.*, 4, 307.

20 NUSSBAUM, A. (1923): Ueber die Gefäse der unteren Femurundes und ihere Bezienhungen zur Pathologie. *Beitrz. Klin. Chir.*, 129, 245-81.

21 PAVLANSKY, R. (1973): Traitement de l'ostechondrite dissécante à l'aide d'une greffe osseuse corticale. *Rev. Chir. Orth.*, 59, 681-84.

22 PICK, M. P. (1956): Familial Osteochondritis Dissecans. *J. Bone and Joint Surg.*, 37-B, 142-45.

23 PONSETI, I. V. (1956): Legg- Perthes Disease. Observations on Pathological Changes in Two Cases. *J. Bone and Joint Surg.*, 36-A, 739-50.

24 RIEGER, H. (1920): Zur Pathogenese von Gelenkmämusen. *Münchener Medizinische Wochenschrift,* 67, 719.

25 ROBERTS, N., y HUGHES, R. (1950): Osteochondritis Dissecans of the Elbow Joint. *J. of Bone and Joint Surg.*, 32-B, 348.

26 ROGERS, W. M., y GLADSTONE, H. (1960): Vascular Foramina and Arterial Supply of the Distal End of the Femur. *J. Bone and Joint Surg.*, 32-A, 867-74.

27 SMILLIE, I. S. (1957): Treatment of Osteo-

chondritis Dissecans. *J. Bone and Joint Surg.*, 39-B, 248-60.

28 SMITH, A. D. (1960): Osteochondritis of the Knee Joint: A Report of Three Cases in One Falily and a Discussion of the Etiology and Treatment. *J. Bone and Joint Surg.*, 43-B, 256-58.

30 SWEETNAN, D. R.; MASON, R. M., y MURRAY, R. O. (1960): Steroid Artropathy of the Hip. *British Med. Journal*, 1, 1392.

31 WAGONER, G., y COHN, B. N. E. (1931): Osteochondritis Dissecans. *Arch. of Surg.*, 23, 1.

32 WAGNER: Citado por PAVLANSKY, R.

33 WIBERG, G. (1943): Spontaneous Healing of Osteochondritis Dissecans in the Knee Joint. *Acta Orth. Scand.*, 14, 270.

34 WILSON, J. N. (1967): A Diagnostic Sign in Osteochondritis Dissecans of the Knee. *J. Bone and Joint Surg.*, 49-A, 477-80.