

CLÍNICA QUIRÚRGICA UNIVERSITARIA. FACULTAD DE MEDICINA DE VALENCIA

Director: Prof. GOMAR

Aspectos ortopédicos en el síndrome de Seckel

J. IBORRA y C. I. FERNÁNDEZ

RESUMEN

Se estudia un caso de síndrome de Seckel, cuadro de extraordinaria rareza como aportación casuística, y haciendo una descripción detallada desde el punto de vista radiológico y ortopédico.

Descriptor: Seckel, síndrome.

SUMMARY

A new case of the odd syndrom of Seckel («bird-headed dwarfs») is reported in detail.

Key words: Seckel's syndrom. «Bird-headed dwarf».

En la Clínica Quirúrgica Universitaria de la Facultad de Medicina de Valencia, hemos tenido la oportunidad de estudiar recientemente un paciente afecto del cuadro que fuera descrito por primera vez en 1959 por MANN y RUSSELL, y posteriormente, de una manera detallada, por SECKEL, en 1960, dejando así unido su nombre al de este raro síndrome.

El recuento de casos publicados en la literatura mundial es harto difícil, pero aun sin conseguir cifrarlo, se puede afirmar que se trata de una extrema rareza clínica.

Como precedentes, es de justicia citar a VIRCHOW, que en 1892 ya utiliza la descripción de «bird-headed» para designar un tipo especial de enanismo. Asimismo, MANN y RUSSELL (1959), recogen en su trabajo un dibujo existente en el museo del «Royal College of Surgeons», correspondiente al retrato de Caroline Crachami, realizado por Home en

1828, el cual presenta los rasgos faciales de la afección que nos ocupa.

Independientemente de las múltiples características intrínsecas del síndrome, tales como la «cabeza de pájaro», la microcefalia, lo reducido de la talla y peso, el retraso mental, etc., existen una serie de anormalidades esqueléticas, que, por reiterarse en la mayoría de los casos descritos, pueden considerarse como típicas, constituyendo su estudio el motivo de este trabajo.

La primera dificultad con que se tropieza al abordar el estudio del síndrome de SECKEL, posiblemente es el de su intento de clasificación dentro del contexto de las displasias.

BLACK (1961) agrupa un número de diversas entidades clínicas separadas, cuyo único nexo de unión es el de tratarse de enanos de bajo peso.

En la Reunión de la Sociedad Europea de Radiología Pediátrica celebrada

en Roma en 1970, el comité de nomenclatura de las enfermedades intrínsecas del hueso constituido por FAURE, KAUFMANN, KOZLOWSKI, LANGER, LEFEBVRE, MAROTEAUX, SAUBAGRAIN, SILVERMAN y SPRANGER hacen una clasificación en la que distinguen un grupo de enfermedades constitucionales de los huesos de patogenia desconocida, y dentro de ella, un subgrupo, al que califican de «Disturbios primarios del desarrollo», en el que, junto con otros diez síndromes más, figura en el tercer apartado el «Nanismo cabeza de pájaro».

GREENFIELD (1972) lo incluye dentro de un epígrafe de «Síndromes enanos raros diversos», junto con otras cinco afecciones.

SMITH (1972), en su obra «Recognizable Patterns of Human Malformation», se muestra más atento a un didactismo expositivo que a un intento de clasificación, encajándolo dentro de un gran grupo de síndromes por anomalía cromosómica, y dentro de él, en un subgrupo en el que recoge aquellos cuadros con «estatura inusualmente baja con defectos asociados».

Descripción del caso

Se trata de un varón de 10 años de edad.

Antecedentes familiares: Consanguinidad de los padres (primos hermanos). Tiene otra hermana de 12 años, que es normal. Al nacimiento, la edad del padre era de 37 años, y la de la madre, de 31.

Características del embarazo y parto: El embarazo fue normal, aunque la madre aumentó muy poco de peso. Parto prematuro, a los 6'5 meses de gestación.

Antecedentes personales: Peso al nacer: 1.350 grs. Talla: 32 cm. Estuvo dos meses en la incubadora, pesando al salir de ella 1.750 grs.

A los 11 meses comenzó la dentición, siendo los dientes de pequeño tamaño y flojos, puesto que se le movían. A los dos años comenzaron a caerle gran número de ellos,

no habiendo comenzado aún la dentición secundaria.

A los 5'5 años, el niño tenía 63 cm. de talla y un perímetro cefálico de 38 cm.

El niño es remitido a nuestro Servicio por sus problemas ortopédicos a los 10 años de edad. Llama la atención su escaso desarrollo somático y ponderal, con una acusada disminución de la talla, que era en este momento de 74 cm., y el peso, de 7'5 Kg.

Exploración clínica: El niño se mantiene en pie con una actitud de flexión de ambas caderas y acusado aumento de la lordosis lumbar. El diámetro transversal bitrocantéreo está visiblemente aumentado (figs. 1, 2 y 3). La marcha la realiza con claudicación bilateral de caderas. Presenta una acusada microcefalia, con un perímetro cefálico de 40 cm. La cara es pequeña, triangular, con hipoplasia mandibular y nariz fuertemente prominente. El cabello es fino y poco abundante (figs. 4 y 5). Los dientes son hipoplásicos y defectuosos, faltando varios de ellos (fig. 6). Muestra una asimetría raquídea, con elevación de hombro y escápula izquierdos, con una escoliosis clínica dorsolumbar izquierda de grado discreto. No existe criptorquidia.

La exploración de los miembros superiores pone en evidencia la existencia de un dolor localizado a la presión sobre la extremidad externa de la clavícula izquierda, sin que pueda observarse ninguna anomalía clínica a este nivel. Presenta unos codos varos bilaterales, siendo su movilidad normal. Las manos muestran unos dedos cortos y una clinodactilia del quinto dedo bilateral (fig. 7).

En los miembros inferiores las caderas muestran una movilidad bilateral de: Flexión, 140°; abducción, 45°; aducción, 15°; rotación int., 35°; rotación ext., 5°, y extensión, 20°.

La movilidad de las rodillas es normal, sin alteración morfológica de las mismas. Los pies son planos-valgos, irreductibles.

Conducta: El niño es dócil y obediente, teniendo un trato agradable y amistoso, presentando una marcada deficiencia mental.

Examen radiográfico

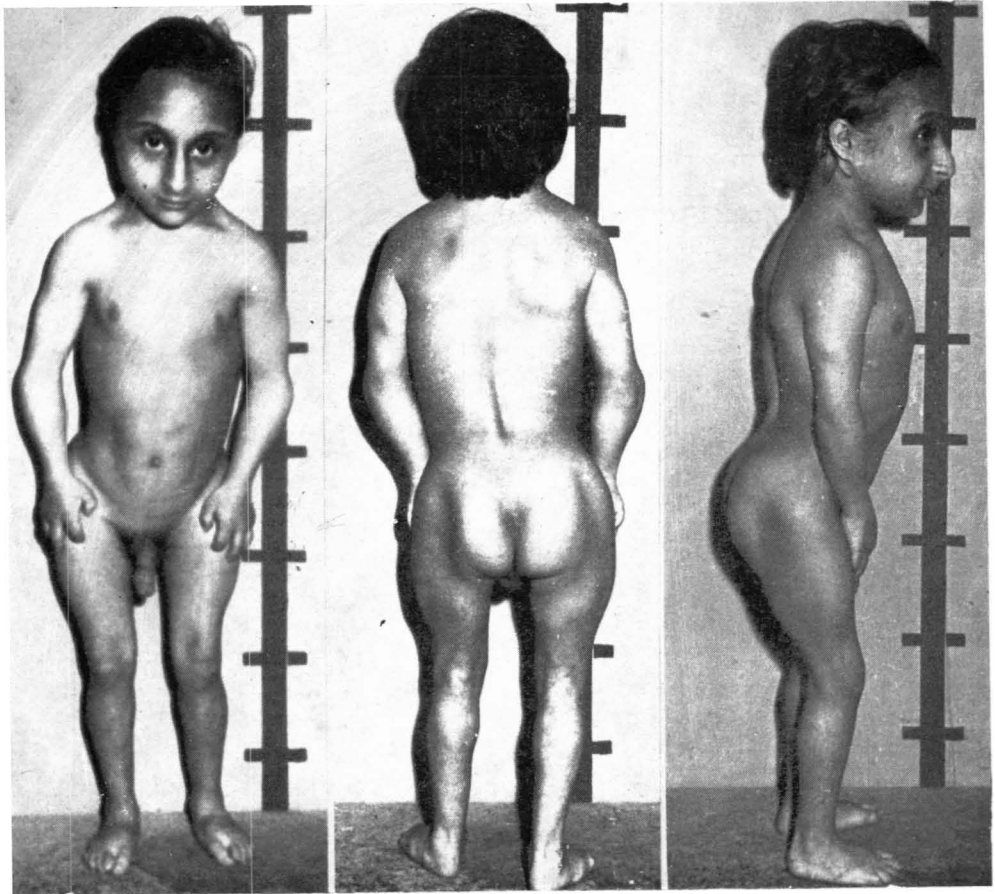
Cráneo: El examen radiográfico del cráneo pone de manifiesto una acusada microcefalia, con un normal desarrollo del diploe y la sutura parietotemporal sin cerrar, pese a que se describe como característico el cierre

precoz de las suturas. Tomada la incidencia radiográfica de perfil con rayos blandos, se observa el normal desarrollo del condrocraqueo, con acusada prominencia del cartílago nasal (fig. 8).

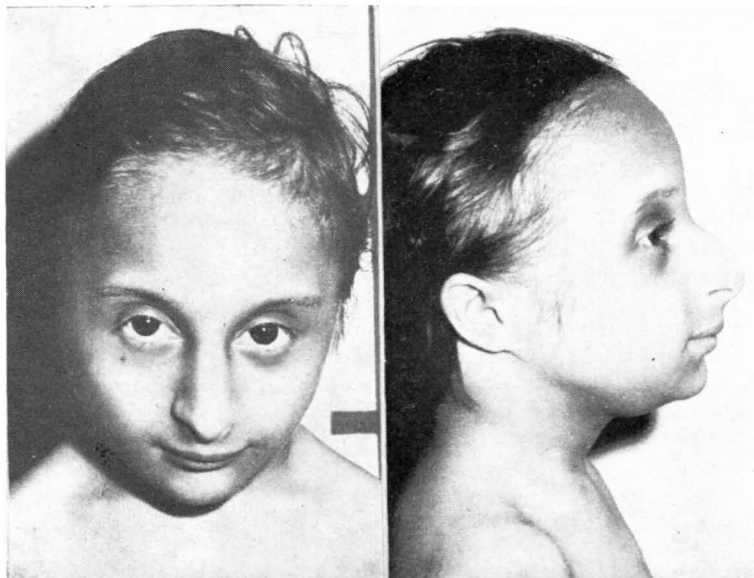Existe un cierto grado de impresión basilar, y ambos maxilares dan asiento a los gérmenes dentarios con una imagen de cierto desorden. Existe marcada hipoplasia mandibular. La morfología de las órbitas es normal, mostrando los senos frontales una acusada neumatización.

El tórax presenta una morfología infundibuliforme, con unas costillas oblicuas sin deformidades. En cuanto a su número, hay que destacar que en el hemitórax derecho es normal, en tanto que en el izquierdo la duodécima costilla queda reducida a un pequeño esbozo (fig. 9).

En el raquis se observa una ligera escoliosis sinistro-convexa dorsolumbar de gran radio, cuya clave se centra en D-X, con un desproporcionado componente de rotación, que justifica la asimetría clínica que vemos en la descripción morfológica y que se acentuaba a la flexión del tronco. En el raquis lumbar y en la proyección antero-posterior, parece tratarse de un raquis corto, dismórfico, con menor número de vértebras y con una imagen de gorro de gendarme sobreimpresa a las vértebras L-III y L-IV. Pero en la proyección lateral se comprueba que están presentes las cinco vértebras lumbares, siendo L-V la responsable del aspecto dismórfico, por



FIGS. 1, 2 y 3.



FIGS. 4 y 5.

cuanto su eje antero-posterior se ha convertido en casi un eje vertical (unos 80°), pero sin presentar signos de ptosis vertebral. El sacro presenta una disposición arcuata máxima, estando con todo él por encima de la horizontal tangente al promontorio (fig. 10).

El estudio de la cintura escapular muestra en el lado izquierdo la presencia de otra anomalía congénita en forma de una pseudoartrosis del tercio externo de la clavícula. A pesar de la incurvación del extremo proximal de la clavícula pseudoartrósica, el niño no presentaba en la exploración clínica tumoración llamativa. Las escápulas muestran una

morfología y situación normal, llamando únicamente la atención la prominencia del ángulo posteromedial, que simula una apófisis de tracción.

Los huesos largos del miembro superior muestran una acusada gracilidad, que es constante en todos los huesos de este tipo. Las epífisis humerales superiores presentan un aplanamiento evidente, haciendo de la vertiente esférica lateral una prolongación en hocico de tapir; por otra parte, el diédro fisario muestra una conformación normal, adaptándose a la morfología epifisaria descrita (figura 11).

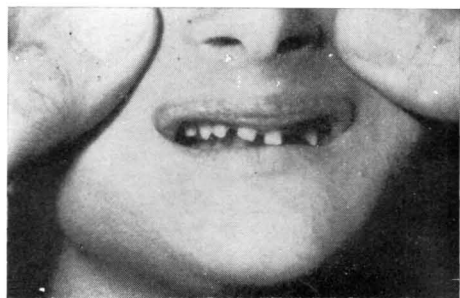

FIG. 6.

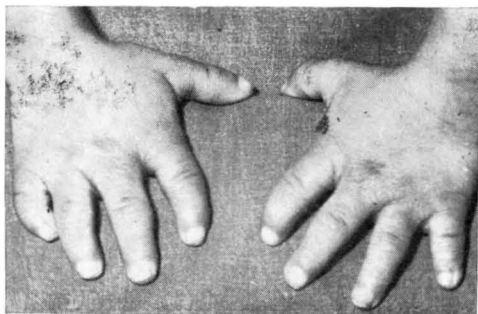

FIG. 7.

Ambos codos muestran una hipoplasia en el desarrollo y maduración de la vertiente troclear, que le dan en conjunto el aspecto de codo varo. El núcleo epifisario de la cabeza radial tiene un aspecto de aplanamiento difuso, casi en oblea (fig. 12).

La interrelación de ambos huesos del antebrazo se establece con cierto paralelismo, debido a que la curva pronadora del radio

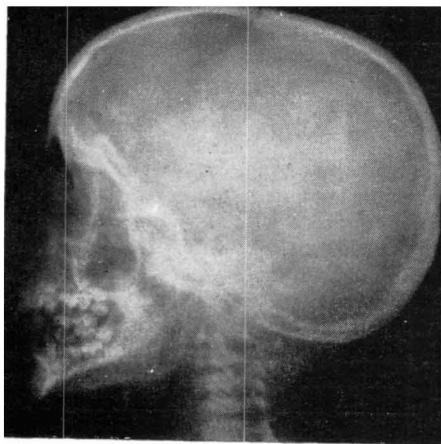


FIG. 8.

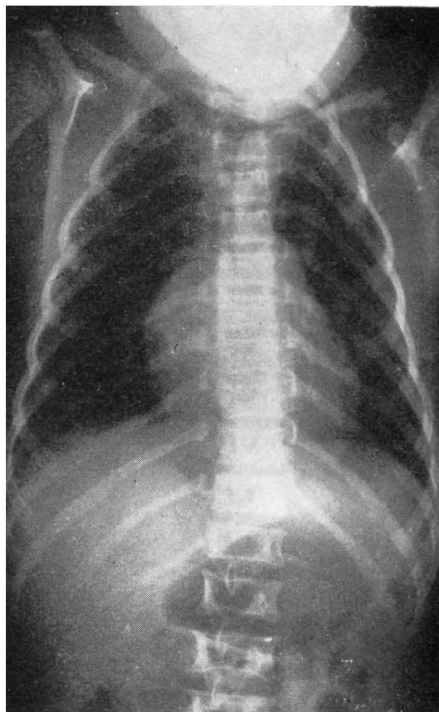


FIG. 9.

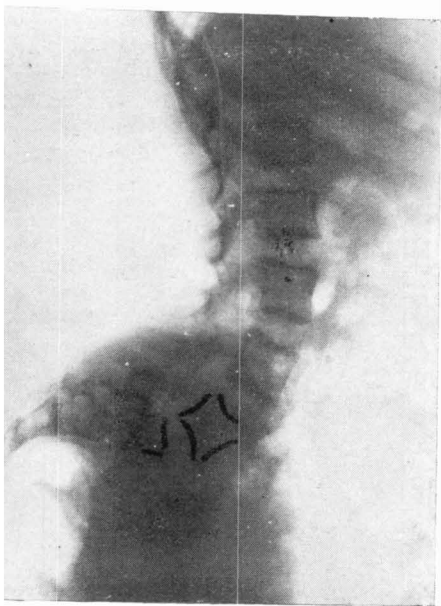


FIG. 10.

apenas se insinúa en el lado izquierdo, en tanto que en el derecho es casi recto. Las epífisis distales del cúbito y radio presentan una maduración tan retrasada como correspondería a un niño de 6 años. La epífisis distal del radio muestra también un definitivo aplastamiento, como el descrito en la epífisis proximal. Los huesos del carpo presentan la formación de un gran bloque que prácticamente constituye todo el carpo y que englo-

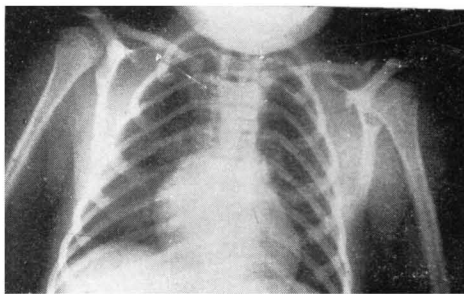


FIG. 11.

ba a los núcleos de osificación del hueso grande y ganchoso. Los núcleos correspondientes al escafoides, semilunar, trapecio y trapecoides son francamente hipoplásicos, y para los tres primeros con alteraciones de la forma. No se ve en ninguna de las muñecas la presencia del pisiforme (fig. 13).

Nos ha llamado la atención no haber encontrado en la literatura precedente alguno sobre la presencia de esta fusión carpiana.

Los metacarpianos son más bien cortos, y sus bases, las correspondientes al segundo, tercer y cuarto, notablemente ensanchadas. Existe una ausencia bilateral del núcleo epifisario de osificación de la segunda falange del quinto dedo.

La pelvis presenta una morfología cuadrangular con unas alas ilíacas hipoplásicas y un ensanchamiento desproporcionado de la barra supraacetabular por encima de la escotadura ciática, dando paso a dos acetábulos deshabitados, que dan, no obstante, la impresión de gran cavidad, posiblemente por error de la orientación en la anteversión del plano de entrada de los mismos (fig. 14). Las ramas iliopubianas e isquiopubianas se muestran como una gran pinza de cangrejo abierta, expresiva de un notable retardo en la fusión

de la sincondrosis isquiopubiana. Esta pelvis configura un gran estrecho medio, al tiempo que la faceta articular de las sacroilíacas es de extensión muy limitada.

A nivel de las rodillas se observa una hipoplasia bilateral del cóndilo externo, en la que ya participa la vertiente externa de la región metafisaria. Las epífisis femoral y tibial están aplanadas, hasta el punto de que apenas se insinúa la escotadura intercondílea (figura 15). Están presentes ambas patelas y son de situación normal.

La ya mencionada gracilidad de los huesos largos se pone especialmente de manifiesto a nivel de las fémurs (fig. 15).

En los tobillos, ambas articulaciones talocrurales presentan en la proyección lateral la misma hipoplasia que hemos venido señalando en las otras epífisis. El aplanamiento de la faceta articular del pilón tibial es notable. El astrágalo muestra una bóveda de amplio radio de curvatura, es decir, también muy aplanada, con un predominio acusado de su eje mayor, dando así el aspecto de un alargamiento del hueso (fig. 16). Sus facetas articulares subastragalinas están también muy aplanadas. El modelado del cuello astragalino es escaso, existiendo falta de nitidez entre el

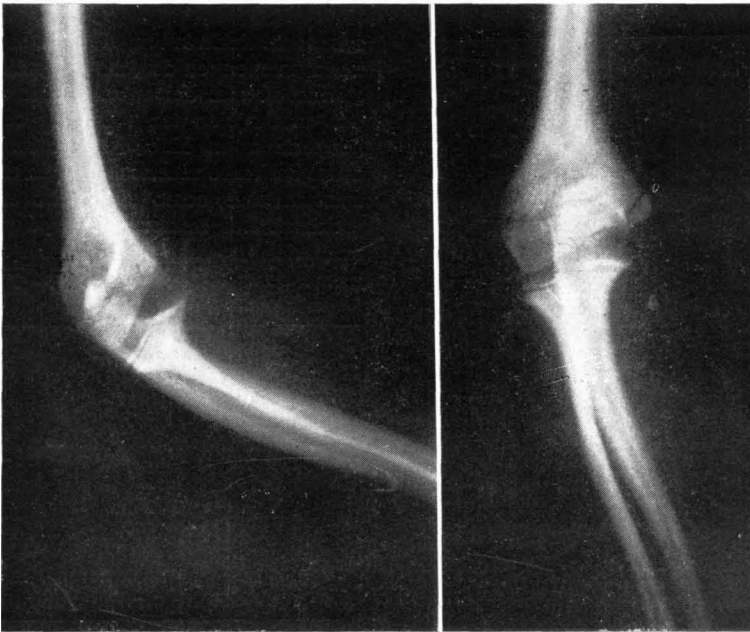


FIG. 12.

margen superior de la cabeza y el comienzo de la bóveda.

El calcáneo muestra una imagen cuadrangular, con buen desarrollo de la tuberosidad mayor, pero con un aplanamiento completo del ángulo tubero-articular (fig. 17). El núcleo de osificación accesorio de la tuberosidad mayor es pequeño y parece no haber completado su incorporación al calcáneo.

El resto de los huesos tarsianos muestran una aceptable morfología, presentando en el metatarso un acortamiento de todos los metas, más manifiesto a nivel del primer radio, el cual presenta cierto componente de aductus.

Comentarios

No fue posible, como hubiese sido nuestro deseo, el hacer un estudio cromosómico del enfermo y sus padres, dada la natural resistencia de éstos ante la expectación que las sucesivas exploraciones a lo largo de la vida había suscitado.

La etiopatogenia de la afección se interpreta como autosómica recesiva, ya que es posible la afectación de hermanas y hermanos (MAROTEAX, 1974).

La analítica realizada en el enfermo confirma los hallazgos de HARPER (1967), el cual realiza un estudio analítico exhaustivo en sus casos, no encontrando ninguna alteración significativa.

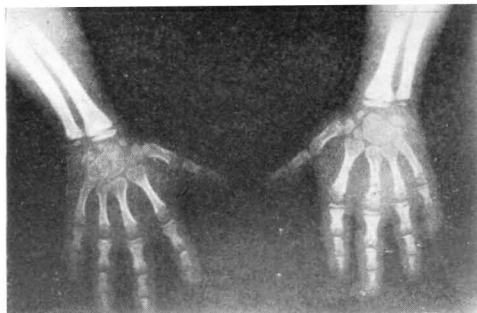


FIG. 13

En la revisión bibliográfica realizada, no hemos encontrado referencias de la posible asociación lesional entre el «bird-headed dwarfism» y la pseudoartrosis congénita de clavícula. Por otra parte, en series importantes (33 casos de pseudoartrosis congénita de clavícula, OWEN, 1970), las asociaciones lesionales son infrecuentes y poco significativas. Sin embargo, GIBSON Y CARROLL (1970), en una

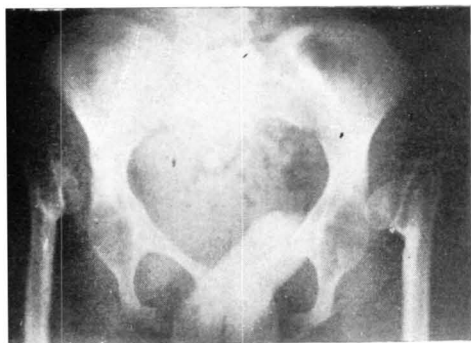


FIG. 14.

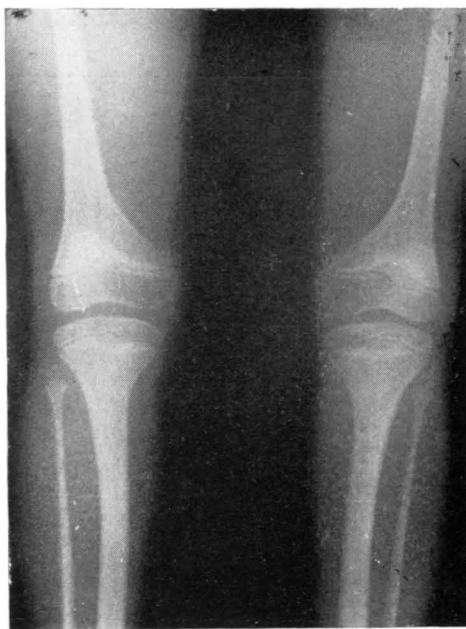

FIG. 15.

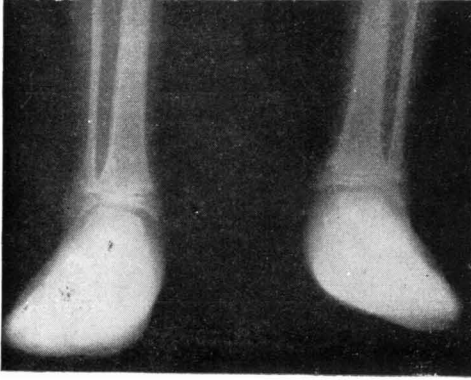


FIG. 16.

serie más corta de pseudoartrosis congénita de clavícula, sí encuentra un marcado carácter familiar para el 40 por 100 de las mismas.

La displasia del codo con la hipoplasia de las epífisis radiales superiores, descritas como de presentación ocasional en este síndrome por SMITH (1972), sí que estaban presentes en nuestro caso.

Ya SECKEL, en 1960, describía la posi-

ble presencia en estos enfermos de fusiones carpianas, cosa que no hemos podido constatar en las descripciones de otros autores. Si bien el trastorno de la segmentación representado por la fusión carpiana puede adoptar multitud de variantes, posiblemente es la del semilunar con el piramidal la más habitual, coincidiendo en estos casos generalmente con coalescencias tarsianas. En nuestro caso, la fusión afectaba al hueso grande y gancho, con carácter bilateral y sin presencia, al menos ósea, de sinostosis tarsianas. Vale la pena recordar, dentro de las afecciones sistematizadas que pueden dar lugar a estos tipos de anomalía, la artrogriposis múltiple congénita, la displasia condroectodérmica de Ellis von Creveld, el síndrome de Nievergeld, el síndrome oto-palato-digital y el síndrome mano-pie-útero.

Llámanos la atención, dentro de los rasgos más típicos de la afectación esquelética, la ausencia de las epífisis de las falanges de las manos y la luxación

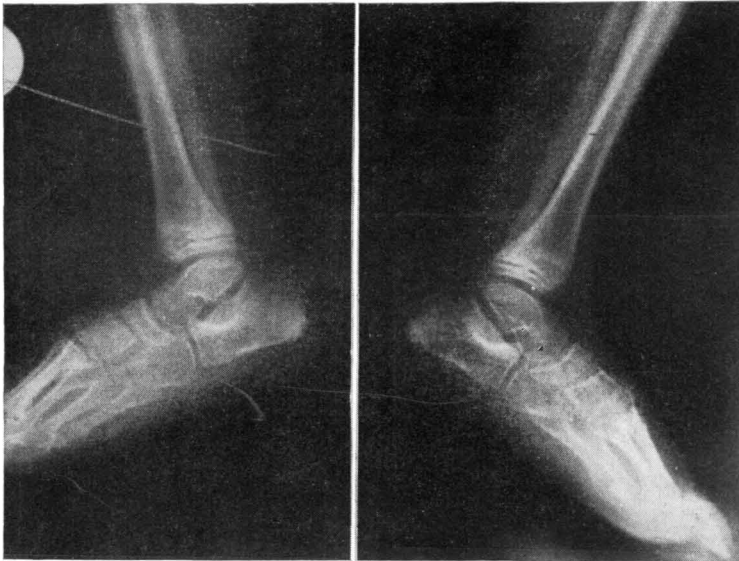


FIG. 17.

congénita de las caderas. Respecto a la primera, en nuestro caso sólo estuvo ausente la epífisis de la falange media del quinto dedo de ambas manos, si bien todas las epífisis de las falanges medias y distales mostraban el aplanamiento característico.

La luxación de las caderas, junto con la profunda alteración de la pelvis, constituye uno de los problemas más interesantes, por cuanto sería cuestionable una actitud terapéutica ante la misma. En este caso y en el que ya líneas atrás dejamos constancia de la especial actitud con que los padres establecen la consulta, toda postura agresiva ante dicha luxación quedaba descartada. De todas formas es a discutir la conveniencia de una reducción operatoria, por cuanto el ascenso de ambas caderas es bastante simétrico, como la hipoplasia del cuello, que es muy marcada, al igual que su varismo. Todo ello, unido al escaso peso del paciente, permite suponer que, caso de larga supervivencia, como se ha descrito en algún caso (MC KUSICK y cols., 1967), la deformidad sería aceptablemente tolerada, pudiéndose reconsiderar entonces la posibilidad e indicación de una osteotomía de apoyo.

BIBLIOGRAFÍA

- Actas de la Reunión de la Sociedad Europea de Radiología Pediátrica. Roma, 1970.
- BLACK, J. (1961): Low Birth weight Dwarfism. *Arch. Dis. Child.*, 36, 633-644.
- GIBSON, D. A., y CARROL, N. (1970): Congenital pseudoarthrosis of the clavicle. *J. Bone Joint Surg.*, 52-B, 629-643.
- GREENFIELD, G. B. (1972): *Diagnóstico radiológico de las enfermedades óseas*. Edit. Científico Médica. Barcelona.
- GREULICH, W. W., y PYLE, S. I. (1959): *Radiographic Atlas of skeletal development of the hand and wrist*. Second Edition. Stanford University Press. California. London: Oxford University Press.
- HARPER, R. G.; ORTÍ, E., y RICHARD, K. B. (1967): Bird-headed dwarfs (Seckel's Syndrome). *The J. of Ped.*, 70, 799-804.
- MANN, T. P., y RUSSELL, A. (1959): Study of a Microcephalic Midget of Extreme type. *Proc. Roy. Soc. Med.*, 52, 1.024-1.027.
- MAROTEAUX, P. P. (1974): *Les Maladies osseuses de l'enfant*. Flammarion Medicine Sciences. París.
- MC KUSICK, V. A.; MAHLOUJJI, M.; ARBOTT, M. H.; LINDBERG, R., y KEPAS, D. (1967): Seckel's Bird-headed Dwarfism. *New Eng. J. Med.*, 277, 279-286.
- OWEN, R. (1970): Congenital pseudoarthrosis of the clavicle. *J. Bone Joint Surg.*, 52-B, 644-652.
- SECKEL, H. P. G. (1960): *Bird-headed Dwarfs*. Springfield, Ill. Charles C. Thomas, páginas 220-224.
- SMITH, D. W. (1972): *Atlas de malformaciones somáticas en el niño*, pp. 70. Edit. Pediátrica. Barcelona.
- VIRCHOW, R. (1892): Voretellung des Knaben Dobos Janos. *Berl. Klin. Wschr.*, 29, 517.