Rev. Esp. de Cir. Ost., 12, 65-69 (1977)

Epifisiolisis de la extremidad superior del fémur en un paciente hipotiroideo adulto

J. GASCO, M. LAGUIA y F. GOMAR

RESUMEN

Epifisiolisis de la extremidad superior del fémur en un paciente hipotiroideo adulto

Se presenta un caso de epifisiolisis en un paciente adulto de 31 años de edad, asociado a hipotiroidismo e hipopituitarismo de origen no tumoral.

Se revisa la literatura y se discute la hipótesis endocrina como causa del deslizamiento epifisario de la extremidad superior del fémur.

SUMMARY

Slipping of the upper femoral epiphysis in a male patient with hypothyroidism

A case rarely seen in the normal experience of Orthopaedic Clinics is reported: The slipping of the upper femoral epiphysis in an adult male, 31 years old, affected by hipothyroidism. The endocrine rôle which makes this upper femoral epiphysis'slipping possible is studied.

The available Bibliography about this subject has been collected.

Key words: Upper femoral epiphysis in hypothyroidism. Slipping upper femoral epiphysis in hypothyroidism. Femoral epiphysis in adult.

De todas las teorías patogénicas para explicar la epifisiolisis la más atractiva y la que quizá más atención ha recibido es la endocrina en razón de dos hechos: en primer lugar que la epifisiolisis se produce durante el brote de crecimiento de la adolescencia y, en segundo lugar, por el aspecto somático de estos pacientes que en sus dos terceras partes son obesos y con aspecto adiposogenital. (SORENSEN, 1968 y JACOBS, 1972).

A pesar de estos hechos clínicos evidentes se han publicado pocos casos de epifisiolisis en trastornos endocrinos, bien por alteraciones hipofisarias tumorales o no (SIMPSON, 1950; LÜFGREN, 1953; BURROWS, 1957; PRIMIANO y HUGHSTON, 1971; HEATLEY y cols, 1976), cliptorquidia (SORENSEN, 1968), y menos son los casos publicados asociados a hipotiroidismo (LEWIN, 1928; BENJAMIN y MILLER, 1938; EPPS y MARTIN, 1963; MOOREFIELD y cols. 1976).

El interés de la presente publicación reside no solamente en la escasa frecuencia, sino también en sus hechos clínicos y la aportación que pueda proporcionar a la debatida etiopatogenia de la epifisiolisis de cadera.

Caso clínico. — A. F. M., de 31 años de edad, que acudió a la consulta el 25 de mayo de 1976 presentando dolor referido en región inguinal y muslo izquierdo desde hace dos años. El comienzo fue paulatino y no lo relaciona con ningún traumatismo recibido sobre dicha extremidad. El dolor es intermitente, desapareciendo en reposo y causándolo con la deambulación. En este período de dos años

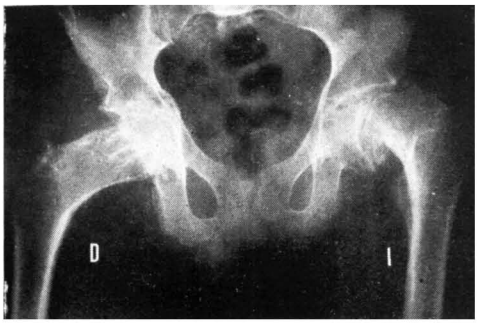

FIG. 1. — Radiografía anteroposterior de cadera, mostrando además de alteraciones metafisarias de osificación una epifisiolisis con grave desplazamiento en el lado izquierdo.

ha notado el miembro más corto e incapacidad funcional relativa para la marcha. Durante este tiempo ha sido tratado con triyodotironina en dosis de 75 gammas diarias.

El desarrollo físico y mental del paciente, fue normal en la infancia, pero de niño evitaba los deportes y el ejercicio. Antecedentes de crisis epilépticas, trastornos intestinales y vómitos matutinos ocasionales.

Al examen clínico, el paciente es de constitución asténica, no obeso y con cierta desproporción entre el tronco que parece corto y las extremidades. Pelo ralo y fino. Escaso en pubis y ausente en axilas. A la marcha aparece una evidente claudicación de cadera izquierda con actitud en rotación externa de dicha extremidad. El acortamiento clínico de dicho miembro es de 2'5 cm. La movilidad en la cadera izquierda era dolorosa y estaba francamente limitada con una flexión de 90°, abducción 15°, adducción 15°, rotación interna de 0° y actitud en rotación externa de 20°. La cadera derecha presentaba un arco de movimiento indoloro con una flexión de 130°, abducción de 20°, adducción de 25°, rotación externa de 25° y rotación interna 0°.

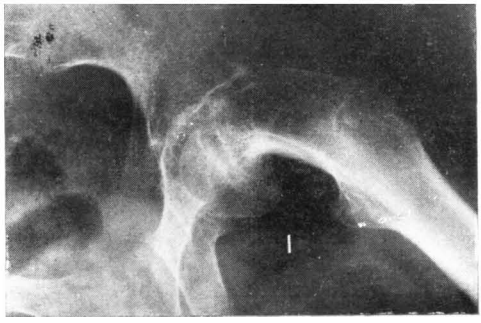

FIG. 2. — Radiografía axial de la cadera izquierda en la cual se aprecia el gran desplazamiento epifisario, la intensa remodelación del cuello y un tope óseo en la porción superior que limita la movilidad de dicha cadera.

Examen de laboratorio:

Peso (Kgr.) ...	40	Indice de Quetelet *
Talla (cm.) ...	153	

$$\left(\frac{P}{T^2}\right) = 0'1307 \quad \text{(normal 0'1950)}$$

T_4	4'6 ng % (N=4'5-12 ng/ml.)
T_3	1'3 ng/ml. (N=1-2'5 ng/ml.)
Scan tiroideo...	17 % a las 48 horas.
Gammagrafía...	Silueta menor volumen captación homogénea.
Hb (12-15 %) ...	13 gr. %.
Colesterol	182 mg. % (N=150-300 mg. %)
Electrocardiograma	Normal.
Rx cráneo... ...	Normal.
Recuento y fórmula..	Normal.
Análisis orina.	Normal.

Examen radiográfico: Las radiografías AP de caderas (fig. 1), muestran una evidente osteoporosis y en el lado izquierdo una epifisiolisis de grado III con gran remodelamiento del cuello que aparece en una evidente actitud en *varo*, cartílago de crecimiento todavía activo y con irregularidades en la osificación. En el lado derecho, además de la osteoporosis, aparece un cuello femoral elongado y con rarefacción metafisaria que parecen secuela de trastornos de osificación fisaria. La Rx axial de cadera izquierda (fig. 2), muestra el desplazamiento, el tope óseo en la porción superior del cuello y el espolón de hueso regenerado en la porción inferior. La Rx axial de la cadera derecha (fig. 3), muestra el cartílago de crecimiento no totalmente cerrado, pero sí una correcta relación epifometafisaria.

La Rx anteroposterior de ambas rodillas (fig. 4), pone en evidencia la actividad de los cartílagos de crecimiento, osteoporosis, adelgazamiento de corticales y evidentes líneas de Harris.

---

* Keys, A.; Fidenza, F.; Karoonen, M. S.; Kirmura, N., y Taylor, H. L. (1972): Indices of relative weight and obesity. J. Chronic. Dis. 25: 329.

El paciente ha sido tratado de su trastorno endocrino con Tiroglobulina a dosis de 15 mg. diarios y no se ha realizado tratamiento quirúrgico de su deformidad.

Discusión

La hipótesis endocrina en la etiopatogenia de la epifisiolisis ha sido la más discutida desde el trabajo de HARRIS en 1950. Este autor basándose en hechos clínicos, ya señalados por KEY en 1926, sospechó una alteración entre hormonas de crecimiento y sexuales, demostrando en su estudio experimental una mayor debilidad, ante fuerzas de *shear stress* en el cartílago de crecimiento de la epífisis superior tibial de la rata albina cuando éstas eran castradas e inyectadas con un extracto de hipófisis anterior que contenía hormona de crecimiento. En otro grupo de animales, a los cuales administró estrógenos, la resistencia de dicha fisis ante las mismas fuerzas era mayor. El autor llega a la conclusión que en la epifisiolisis se altera el equilibrio hormona de crecimiento - hormonas sexuales, bien por disminución de la tasa de hormonas sexuales o por aumento de secreción de la hormona de crecimiento.

En favor de esta teoría se ha dicho que el deslizamiento epifisario es más frecuente en pacientes altos o con hipogonadismo. Lo cierto es que en las epifisiolisis tratadas por nosotros, aunque la obesidad con hipogonadismo es lo frecuente en ninguno de estos casos se trataba de niños verdaderamente hipogonadales, sino con pubertad tardía como señalan PRIMIANO y HUGHSTON (1971). Estos autores presentan un caso en un muchacho negro de 19 años y tipo eunucoide que cursó con epifisiolisis en la cadera derecha, que parece mantener esta hipótesis.

Experimentalmente KEMBER (1970), demostró en ratas hipofisectomizadas como tras la administración de hormona de crecimiento y mediante autorradiografía de

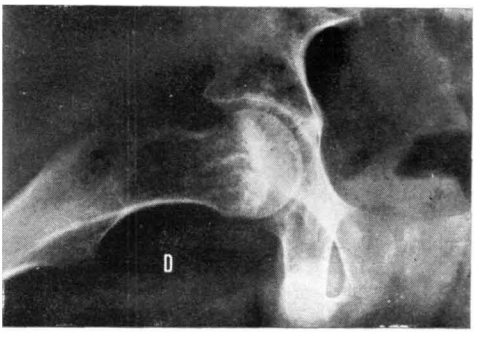

FIG. 3. — Radiografía axial de la cadera derecha mostrando un cuello sumamente elongado y con imágenes de rarefacción metafisaria, secuela probable de trastornos en la osificación.

las piezas, el índice mitótico se elevaba en razón de la dosis administrada, pero dicho aumento era aún mayor si se asociaba tiroxina a la hormona de crecimiento. Ambas hormonas parecen sincrónicas en su acción sobre el metabolismo de las proteínas, actuando la de crecimiento sobre la capa proliferativa para controlar la multiplicación celular, mientras la tiroidea parece relacionarse con la producción de condroitin sulfato. La secreción de ambas hormonas parece estar regulada por un factor de liberación segregado en el hipotálamo.

Mediante estudios analíticos realizados

FIG. 4. — Radiografía anteroposterior de ambas rodillas mostrando los cartílagos de crecimiento abiertos.

por RAZZANO, NELSON y EVERSMAN (1972), en 5 pacientes afectos de epifisiolisis, no encontraron alteración en niveles séricos de hormona de crecimiento, testosterona o eliminación urinaria de estrógenos, lo cual hablaría en contra de la hipótesis de HARRIS, aunque en dichos pacientes no fue medida la tasa de somatomedina que es su factor activo. No obstante, RENNIE y MITCHELL (1974), publican un interesante caso en una adolescente de 15 años que en el curso del tratamiento con hormona de crecimiento presentó una epifisiolisis.

La asociación epifisiolisis de la extremidad superior femoral e hipotiroidismo ha sido publicada escasamente en la literatura. Con menos frecuencia en mixedemas juveniles (EPPS y MARTIN, 1963; MOOREFIELD y cols. 1976), cretinismo (LEWIN, 1928; BENJAMIN y MILLER, 1938) y en hipopituitarismo provocado por tumor intracraneal (IHLENFELDT, 1950; JERRE, 1950 y LÖFGREN, 1953). Otros casos, descritos como algo más frecuentes y al cual corresponde el nuestro, son los de hipotiroidismo con hipopituitarismo pero sin hallazgos de tumores intracraneales (SIMPSON, 1950; BURROWS, 1957; GOLDMAN y cols. 1963; SARVER y cols. 1964; ZIMMERMAN y colaboradores 1967; SORENSEN, 1968).

La alteración hormonal del hipotiroidismo no parece justificar la aparición de epifisiolisis y más bien parece consecuencia del retardo de cierre fisario y fuerzas de *shear stress* actuando sobre dicha fisis. Según afirman HEATLEY y cols. (1976), a este retardo en el cierre de los cartílagos de crecimiento se debe la altura alcanzada en estos pacientes, pues aunque el crecimiento sea lento, es continuo.

Siendo la asociación poco frecuente en razón de la rareza de aparición de un trastorno endocrino, tiroideo o hipofisario, en esta edad crítica del desarrollo esquelético que es la adolescencia, sirve una vez más para insistir en el importante papel hormonal bajo el cual está influenciado el cartílago de crecimiento y que es fundamental para su normal resistencia. Esto hace que al alterarse sea más vulnerable ante fuerzas de *shear stress* y pueda tener lugar el desplazamiento de la epífisis o listesis.

BIBLIOGRAFÍA

BENJAMÍN, B., y MILLER, PH. R. (1938): Hypothyroidism as a cause of disease of the hip. *Am. J. diseases Child.*, 55, 1190-1211.

BURROWS, H. J. (1957): Slipped upper femoral epiphysis. *J. Bone Jt. Surg.*, 39 B, 641-658.

EPPS, C. H., Jr., y MARTIN, E. D. (1963): Slipped capital femoral epiphysis in a sexually mature mixedematous female. *J. Am. Med. Assn.*, 183, 287-289.

GULDMAN, J. K.; CAHILL, G. F., y THORN, G. W. (1963): Gigantism with hypopituitarism. *Am. J. Med.*, 34, 407-416.

HARRIS, W. R. (1950): The endocrine basis for slipping of the upper femoral epiphysis. *J. Bone Jt. Surg.*, 32 B, 5-11.

HEATLEY, F. W.; GREENWOOD, R. H., y BOASE, D. L. (1976): Slipping of the upper femoral epiphysis in patients with intracranial tumours. *J. Bone Jt. Surg.*, 58 B, 169-175.

IHLENFELDT, G. (1950): Coxa vara epiphysaria und endokrine storung. *Artlich. Wochenscrift*, 5, 365-369.

JACOBS, B. (1972): Diagnosis and natural history of slipped femoral capital epiphysis. *Instructional Course Lectures* (A. A. O. S.), 21, 167-173.

JERRE, T. (1950): Study in slipped upper femoral epiphysis with special reference to late functional and roentgenological results and to value of closed reduction. *Acta Orthop. Scand.*, Suppl. 6.

KEMBER, N. F. (1970): Cartilage cell division and growth hormone in hypophysectomised rats. *J. Bone Jt. Surg.*, 52 B, 184.

KEY, J. A. (1926): Epiphyseal coxa vara or displacement of capital femoral epiphysis of femur in adolescents. *J. Bone Jt. Surg.*, 8, 52-117.

LEWIN, P. (1928): An unusual roentgenographic finding in the hip. *Am. J. Roentgenol. Rad. Therap.*, 19, 290-291.

LÖFGREN, L. (1953): Slipping of the upper femoral epiphysis, signs of endocrine disturbance, size of sella turcica and two illustrative cases of simultaneous slipping of the upper femoral epiphysis and tumour of the hypophysis. *Acta Chir. Scand.*, 106, 153-165.

MOOREFIELD, W. G.; URBANIAK, J. R.; OGDEN, W. S., y FRANK, J. L. (1976): Acquired

hypothyroidism and slipped capital femoral epiphysis. Report of three cases. *J. Bone Jt. Surg.*, 58 A, 705-708.

PRIMIANO, G. A., y HUGHSTON, J. C. (1971): Slipped capital femoral epiphysis in a true hypogonadal male (Klinefelter's mosaic XY/XXY). *J. Bone Jt. Surg.*, 53 A, 597-601.

RAZZANO, C. D.; NELSON, C., y EVERSMAN, J. (1972): Growth hormone levels in slipped capital femoral epiphysis. *J. Bone Jt. Surg.*, 54 A, 1224-1226.

RENNIE, W., y MITCHELL, N. (1974): Slipped femoral capital epiphysis occurring during growth hormone therapy. Report of a case. *J. Bone Jt. Surg.*, 56 B, 703-705.

SARVER, M. E.; SABEH, G.; FETTERMAN, G. H.; WALD, N., y DANOWSKI, I. S. (1964): Fractional hipopituitarism with gigantism and normal sella turcica. *New England J. Med.*, 271, 1286-1289.

SIMPSON, S. L. (1950): Endocrinology and Orthopaedics in fifty years. *J. Bone Jt. Surg.*, 32 B, 730-740.

SORENSEN, K. H. (1968): Slipped upper femoral epiphysis. *Acta Orthop. Scand.*, 39, 499-517.

ZIMMERMAN, T. S.; WHITE, M. G.; DAUGHADAY, W. H., y GOETZ, F. C. (1967): Hypopituitarism with normal or increased heigt. *Am. J. Med.*, 42, 146-150.