Rev. Esp. de Cir Ost., 16, 109-114 (1981)

UNIVERSIDAD DE GRANADA. FACULTAD DE MEDICINA
CÁTEDRA DE PATOLOGÍA QUIRÚRGICA II
Prof.: R. VARA THORBECK

Nuevas perspectivas en el tratamiento quirúrgico de las fracturas complejas de tibia

Primeros resultados

J. SANCHEZ FERNANDEZ-BRAVO, F. PEREZ BENITEZ, J.M. LOPEZ GOLLONET, J. L. TOVAR y R. GUISADO

RESUMEN

Los autores aportan su experiencia en 21 casos de fracturas de la tibia utilizando el enclavijado intramedular en cerrojo, técnica de Kemf y Grosse, con los resultados obtenidos.

Indicadores: Fractura de tibia. Enclavijado intramedular en cerrojo. Enclavijado intramedular de Kemf y Grosse.

SUMMARY

The authors report their experience in 21 cases of fractures of the tibia treated by closed intramedular nailing with bolt, Kemf and Grosse's technique.

Key words: Fracture of the shaft of the tibia. Intramedular nailing with bolt. Kemf and Grosse's intramedular technique.

Introducción

El enclavado centromedular de KUNTSCHER a cielo cerrado ha constituido y constituye en el momento actual un excelente sistema de osteosíntesis, no obstante, no resuelve de forma completa dos grandes problemas en la estabilización total de las fracturas, la rotación y el telescopaje de los fragmentos fracturarios.

A tal fin, se proponen numerosos procedimientos además de los métodos tradicionales de enyesado y tracción continua, tendentes a soslayar dichas complicaciones: HERZOG, 1960; JUDET, 1965; KAESSMANN, 1969; y BUTEL, 1965. Todos ellos son en mayor o menor grado capaces de disminuir la rotación pero no el telescopaje.

Surge así el procedimiento de KEMPF y GROSSE (1978) que denominan enclavado intramedular en "cerrojo", basado en la colocación de tornillos transversales que atravesando el clavo intramedular y las dos corticales óseas neutralizan la rotación y el telescopaje de los fragmentos óseos (fig. 1).

Los buenos resultados aportados por di-

chos autores nos estimularon a su utilización en el tratamiento de las fracturas diafisarias bajas de la tibia de nuestros pacientes.

Material y métodos

Hemos aplicado dicho proceder en 21 lesiones traumáticas recientes correspondientes a fracturas de tibia y un caso en fractura del tercio inferior de fémur cuyo resultado no incluimos por su escaso valor estadístico.

Centrándonos en las fracturas de tibia, su ubicación fue su tercio inferior (21 casos). Respecto a su morfología, 4 casos correspondían a fracturas conminutas, 7 transversales, 6 espiroideas y 4 oblicuas. En cuanto a la integridad o no de la superficie cutánea 16 eran cerradas y 5 abiertas.

Respecto al tipo de "cerrojo" empleado 17 corresponden a estabilización dinámica y 4 casos de estabilización estática. Realizándose la intervención lo más precoz posible (oscilando entre 2 y 10 días postfractura).

En ningún caso fue necesario el empleo de cualquier tipo de inmovilización adicional. La movilidad activa de la extremidad se iniciaba pasadas ocho horas de la intervención. Permitiéndose la carga muy precozmente (4° y 10° día) en la estabilización dinámica, siendo necesario para ello la total y perfecta estabilización del foco de fractura.

En el enclavado con "cerrojo" estático la pauta postoperatoria se iniciaba de forma idéntica, si bien no se permitía la car-

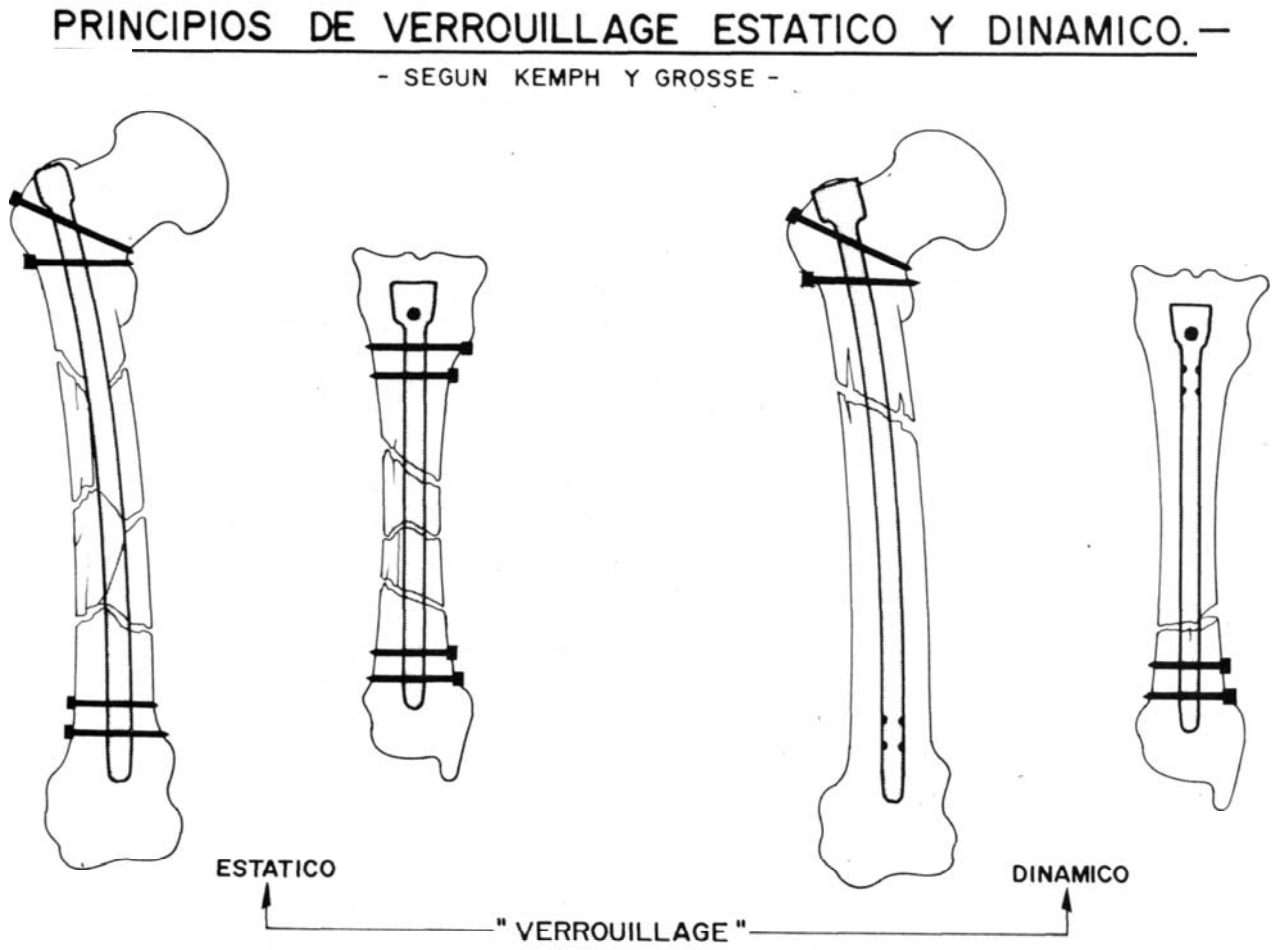

FIG. 1

ga total de la extremidad hasta las 6 u 8 semanas y tras proceder a la dinamización superior o inferior según la ubicación de la fractura.

Los días totales de permanencia hospitalaria osciló entre los 10 y 32 días, con una cifra promedio de 17 días.

La indicación operatoria debe ser elegida de forma precisa y minuciosa, enclavado con "cerrojo" dinámico superior o inferior dependiendo de la ubicación, en fracturas transversales puras, o tercer fragmento pequeño, oblicuas, espiroideas cortos y pseuartrosis.

Enclavado con estabilización estática: fracturas oblicuas y espiroideas de trazo largo, con tercer fragmento grande, conminutas o bifocales.

Las complicaciones surgidas fueron escasas y de poca trascendencia, un caso de dehiscencia de sutura por infección local que cedió con tratamiento y dos casos de callo vicioso sin repercusión funcional importante. No hemos constatado ninguna pseudoartrosis, infección del foco de fractura, ni ruptura del material de osteosíntesis.

Prescindimos de relatar la técnica operatoria, pues ha sido descrita minuciosamente por KEMPF y GROSSE (1978).

Resultados

Los resultados obtenidos con la aplicación de la denominada osteosíntesis en "cerrojo" en las fracturas bajas de la diáfisis tibial son francamente alentadoras, trataremos de desglosarlo.

En primer lugar la consolidación se produjo en la totalidad de los casos en un tiempo corto, puesto que tanto clínica como radiográficamente el proceso de reparación era completo, entre las 6 y 8 semanas. Sin que se haya constatado ningún caso de infección del foco de fractura ni pseudoartrosis.

La amplitud de movimiento tanto de la rodilla como la del tobillo fue recuperada en su totalidad, contribuyendo a tal fin la intervención precoz. Reducción y estabilización perfecta, así como el poder prescindir de cualquier tipo de inmovilización supletoria.

En segundo lugar la incidencia de complicaciones fue escasa y sobre todo de poca relevancia y transcendencia. Así constatamos dos casos de callos viciosos con 8 y 10 grados de valgo debidos a "cerrojos" incompletos en fracturas espiroideas.

Discusión

La terapéutica tradicional (reducción e inmovilización incruenta), pese a lo antiguo de su conocimiento OLLIER (1870), BOHLER (1929) y más recientemente SARMIENTO (1970), es, hoy, el método teóricamente ideal, debiendo ser aplicado de entrada en las fracturas diafisarias bajas de la tibia.

Si bien la práctica diaria nos muestra con gran frecuencia, que por razones de morfología y/o ubicación no constituye un riguroso y permanente sistema de inmovilización, ni garantiza pleno equilibrio de fuerzas (YAMAGISHI y YOSHIMURA, 1955), KROMPECHER, 1956; DE MOTMOLLIN, 1964; KEMF y GROSSE, 1978).

Respecto al enclavado intramedular, a cielo cerrado, sólo permite realizar un montaje totalmente estable, en un número limitado de fracturas (transversales simples u oblicuas cortas) y siempre y cuando la fractura esté situada en la región mediodiafisaria, o a lo sumo persista una longitud íntegra de canal cortical de 3 centímetros de distancia entre ella y la metáfisis.

En las fracturas de morfología compleja, o en las situadas o extendidas a las metáfisis, el riesgo de rotación o telescopaje hace necesaria la aplicación de un tratamiento

inmovilizador complementario, bien incruento (yesos, extensión continua), o, cruento que obligan a la amplia apertura del foco, o cuanto menos a modificar las características del clavo endomedular (HERZOG, 1960; BUTEL, 1965; JUDET y KAESSMANN, 1969). Todos ellos son efectivos sobre la rotación, pero no impiden el telescopaje.

Por el contrario la técnica propuesta por KEMF y GROSSE (1978) de enclavado intramedular en "cerrojo", basada en atravesar el clavo intramedular con tornillos transversales anclados en ambas corticales, permiten la anulación tanto de la rotación como el telescopaje. Pudiéndose aplicar bien mediante montaje estático (fig. 2) (atornillado superior e inferior), o bien en su modalidad dinámica, ("cerrojo" superior o inferior), según la localización de la fractura (fig. 3).

Respecto a su indicación, creemos que debe centrarse en las fracturas altas o bajas de la tibia y del fémur; transversales, oblicuas, espiroides o conminutas, donde el proceder conservador haya fracasado.

Destacamos entre ellas las fracturas con tercer fragmento o complejas localizadas en la metáfisis inferior de la tibia, donde otros procederes (atornillado simple, placa de compresión o neutralización) MULLER (1975), PERREN (1969), EGGERS, ZUCMAN (1972) han planteado grandes problemas y aportado resultados mediocres.

Las ventajas del método son evidentes: no apertura del foco de fractura, no precisa inmovilización adicional, carga precoz, gran adaptabilidad a la morfología y ubicación de las fracturas, tiempo de consolidación rápida. Los resultados conseguidos en cuanto a la recuperación funcional lo corroboran.

FIG. 2

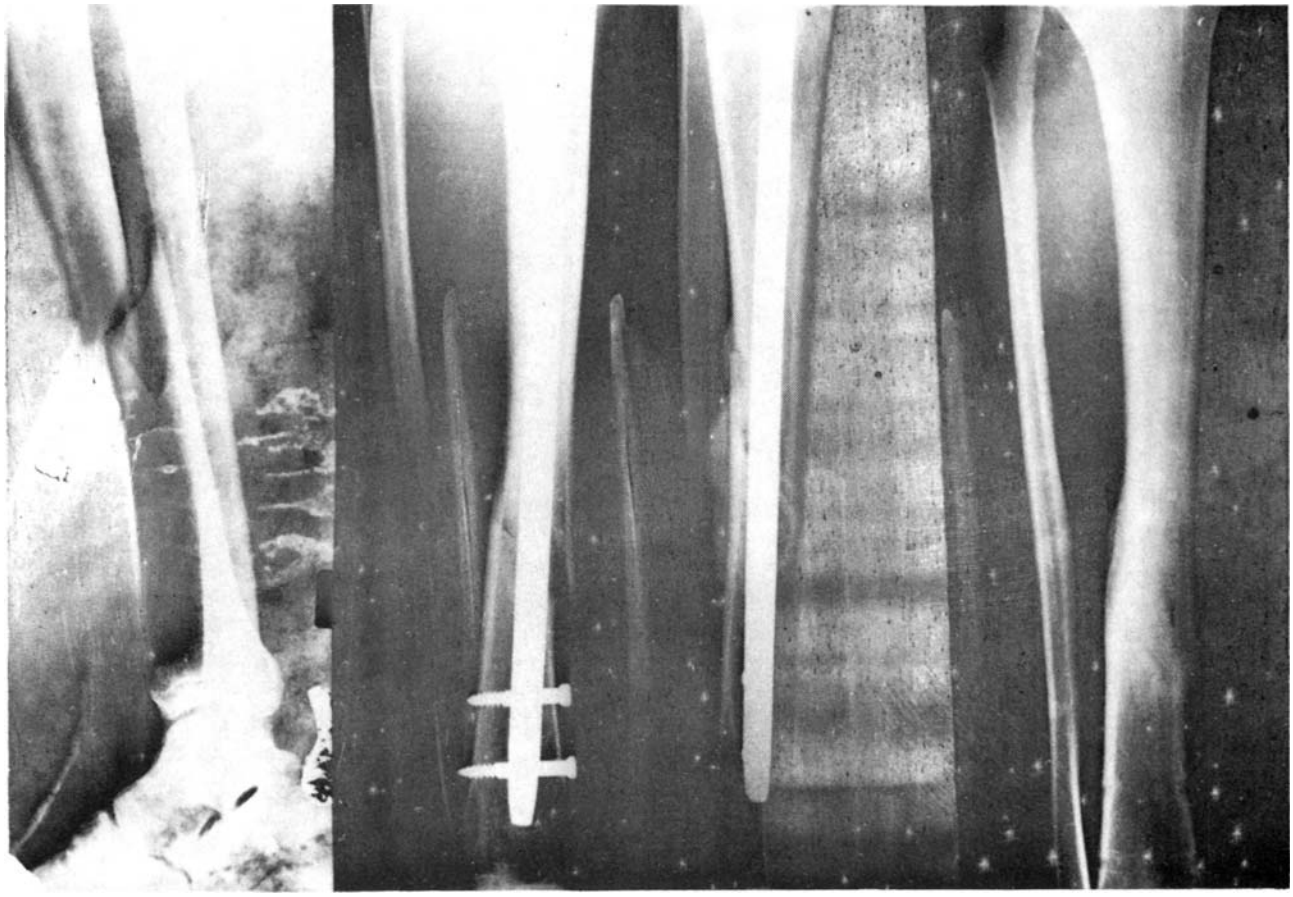

FIG. 3

En cuanto a las complicaciones derivadas de la aplicación de este proceder, únicamente hemos constatado la existencia de 2 casos de callos viciosos evitables mediante una rigurosa reducción antes del enclavado y por un estricto respeto a las reglas de carga.

La principal desventaja se centra en una sofisticación indiscutible del método que podría inducir a limitar su utilización; si bien cabría preguntarse ¿debe condenarse el perfeccionamiento de los métodos quirúrgicos por las dificultades técnicas que conllevan?

Conclusiones

El enclavado intramedular en "cerrojo" permite ampliar las indicaciones de la clásica técnica de KUSTCHER a diversas fracturas que hasta ahora no abarcaba:

- Sus principales indicaciones son: las fracturas altas y bajas de tibia y fémur, donde precisamente otros procederes aportaron resultados mediocres.
- Se trata de una técnica precisa pero sofisticada que obliga a una selección de los pacientes, a una reducción rigurosa y un estricto respeto a las reglas de carga.

BIBLIOGRAFIA

BOHLER, L (1960): *Tecnica del tratamiento de las fracturas.* Barcelona, Ed. Labor, cuarta ed.

BUTEL, J. (1965): Clou fasciculé por l'endonage centromédullaire. *Rev. Chir. Orthop.*, 51, 563.

DE MONTMOLLIN, B. (1964): Les Conditions mecaniques de la reparation asseusse. *Rev. Chir. Orthop.*, 50, 423.

EGGERS, G. W.; SHINDLER, T. O., y POMERAT, C. U. (1960): The influence of the contact compresion factor on osteogenesis in Surgical fractures, VIII Congr. SOCOT. 557, 10.

GROSSE, A. (1972): Les fractures de jambe à 3.e fragment, thèse, Strasbourg.

HERZOG, K (1960): Die Technik der geshlossenen Marknagelun des obershendkels mit dem Rohrschlitznagel. *Chirurg.*, 31, 465.

JUDET, J. (1965): Techniques chirurgicales. *E. MC.* 13, 14, 015.

KAESSMANN, H. J. (1969): Der Kompressionsnagel cine Modifikation des Marknagels nach Kuntscher. Urban und schwartzenberg München, Berlin, Wien, 217, 4.

KEMPF, I.; COPIN, G., y BRIOT, B. (1971): Posibilités offertes par l'association concertée de l'orthopédie et de la chirurgie dans le traitement primitif et secondaire des grands fracas diaphysaires et diaphyso-épiphysaires fermés. *Rev. Chir. Orthop.*, 75, Suppl. I, 201.

KEMPF, I.; LOOTVOET, L.: GROSSE, A.; COPIN, A., y PAGLIANO, G. (1972): Les fractures comminutires de jambe: Propositions de classification et étude thérapeutique. *Rev. Chir. Orthop.*, 58, 123.

KEMPF, I.; DECOULX, J., y SCHVINGT, E. (1975): Enclouage à foyer fermé avec alésage du fémur, selon Kuntscher. *Rev. Chir. Orthop.*, 61, 465.

KEMPF, I.; GROSSE, A., y LAFFORGUE, D. (1976): L'endonage avec blocage de la rotation ou "clou bloque". Principes techniques, indications et premiers résultats. Communication à la journée d'Hiver de la SOFCOT.

KEMPF, I.; GROSSE, A., y LAFFORGUE, D.: (1978): L'apport du verrouillage dans l'enclouage centro-médullaire des os longs. *Rev. Chir Orthop.*, 64, 635.

KROMPECHER, S. (1956): Die beeinflusbarkeit der gewebsdifferensierun der gramulierenden Knochenoberflächen ins besondiere die der callusbildung. *Arch. Klin. Chir.*, 281, 472.

KUNTSCHER, G. (1965): *El enclavado intramedular.* Madrid, Ed. Científico-médica.

KUNTSCHER, G. (1968): Die Marknagelung des Trümmerbruches. Langenbecks, *Arch. Chir.*, 322, 1.063.

MULLER, M. E.; ALLGOWER, M., y WILLENEGGER, H. (1975): *Manual de osteosíntesis*, Madrid, Ed. Científico-médica. 3.a ed.

OLLIER, L. (1870): Traité expérimental et clinique de la regeneration des os et de la production artificielle du tissu asseux. París.

PERREN, S. M.; ALLGOWER, M., y RAHN, R. (1969): Clinical experience with a new compression. *Acta Orthop. Scand. Supply.*, 125.

SARMIENTO, A. (1970): A functional below-the-Knee brace for tibial fractures. *J. Bone and Joint Surg.*, 52-A, 295.

SARMIENTO, A. (1974): Functional bracing of tibial and femoral shaft fractures. *Clin. Orthop. and Rel. Res.*, 82, 2.

SARMIENTO, A.; LATTA, L.; ZILLIOLI, A., y SINCLAIR, W. F. (1974): The role of Soft tissues in stabilization of tibial fractures. *Clin. Orthop. and Rel. Res.*, 105, 116.

YAMAGISHI, M., y YOSIMURA, I. (1955): The biomechanism of fractures healing. *J. Bone Jt. Surg.*, 37, A. 1.035.

ZUCMANN, J., y ROUX, J. P. (1972): Fractures lasses recentes de jambe chez l'adulte. Definition classification, resultats therapeutiques a propos de 109 casos. *Rev. Chir. Orthop.*, 58, 8, 789.