Rev. Esp. de Cir. Ost., 16, 177-184 (1981)

HOSPITAL CLÍNICO UNIVERSITARIO DE ZARAGOZA
AGREGADURIA DE TRAUMATOLOGÍA Y ORTOPEDIA

Prof. Dr. D. FERNANDO SERAL IÑIGO

Metatarso pro metacarpo Metatarso pro falange

D. PALANCA MARTIN, S. FUERTES LANZUELA, R. ABUSADA CHAHUAN, M. L. BELLO NICOLAU, F. SERAL IÑIGO

RESUMEN:

Los autores presentan dos casos en los que se utilizó la transferencia del cuarto metatarsiano para sustituir un metarcarpiano o una falange extirpada tras la extirpación de una tumoración ósea benigna o por un traumatismo previo. Los buenos resultados obtenidos así como la literatura sobre esta técnica se revisan.

Descriptores: Sustitución de metatarsiano por falange.

SUMMARY

Two cases using the fourth metatarsus to replace the lost of the metacarpus or the phalange of the hand are reported, and their good functional results. The bibliography is collected.

Key words: Metatarsus sustitution. Falange sustitution. Metatarsus pro metacarpus. Metatarsus pro phalange.

Introducción

Las causas más frecuentes de pérdida de sustancia ósea metacarpiana o falángica, son entre otras, los traumatismos y las neoplasias óseas, que precisan de cirugía reconstructora para tratar de conservar la utilidad de la mano. Esta cirugía pretende obtener una restauración de la función mediante un injerto óseo para suplir la falta de sustancia, salvando de esta forma el equilibrio entre longitud y orientación de los arcos metacarpianos o falángicos.

La literatura actual sobre el tema, es parca en contribuciones, autores como LITTLER (8) 1974 y CHASE (2) 1973 utilizan injertos de cresta ilíaca o tibia; otros autores utilizan como injerto óseo la transposición de un metatarsiano, así los casos publicados por GRAHAN y RIORDAN (5) 1948, MARCIANI (10) 1948, POLI (13) 1953, MARCER (9) 1953, MAY (12) 1958, BOYES (1) 1970, KETTELKAMP y RAMSEY (7) 1971, CAMPANACCI y cols. (3) (1975), RINALDI (14) (1976) y CAMPANACCI y LAUS (4) 1980.

Estado actual

Es sabido que la pérdida de sustancia ósea de 1 cm de longitud en un metacarpiano, compromete totalmente la función de este radio digital, afectándo-

FIG. 1.– Aspecto radiológico de la tumoración, apreciándose una solución de continuidad en la cortical del lado radial.

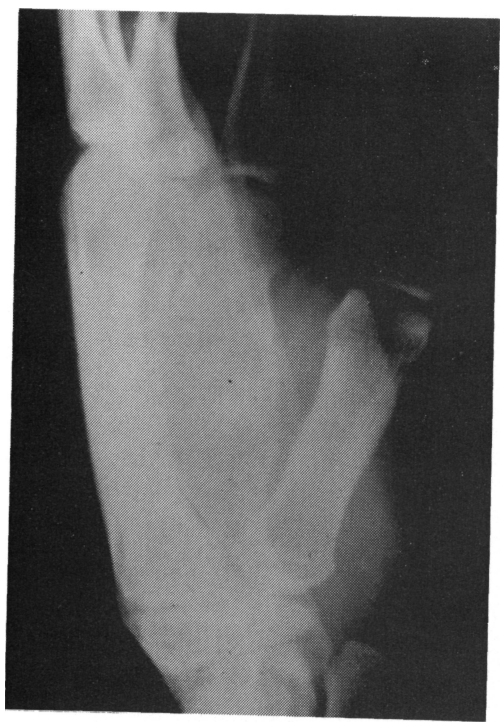

FIG. 2.– Visión lateral de la tumoración.

se la función armónica de los músculos extrínsecos e intrínsecos, que condicionarán por retracción de los mismos una pérdida de la longitud del eje digital.

Múltiples pueden ser los injertos a utilizar para cubrir el defecto óseo, pudiendo emplearse cresta ilíaca, tibia, peroné, metatarsianos, etc., constituyendo estos últimos el material autoplástico mejor dotado para su traslocación a la mano, dada su configuración anatómica y fisiológica que les hace similares a los metacarpianos.

La estructura cilíndrica del metatarsiano. permite buen afrontamiento y osteosíntesis del injerto; por otra parte, los músculos interóseos liberados pueden reinsertarse espontáneamente al nuevo eje, ofreciendo un plano de deslizamiento idóneo para el tendón extensor, evitando de esta forma adherencias que podrían complicar la intervención; además no implica alteración funcional del pie si se tiene la precaución de utilizar el segundo, tercero o cuarto metatarsiano, respetando íntegramente los marginales primero y quinto, indispensables para la función de apoyo. El cuarto metatarsiano, es el preferido, pues no ocasiona alteraciones en la marcha a la vez que deja un pie funcional y estéticamente íntegro.

Autores como GRAHAM (5), han utilizado el quinto metatarsiano y en un caso, el cuarto de un pie y el quinto del otro sin que el paciente haya experimentado secuelas.

Antes de llevar a cabo la corrección del defecto óseo, es preciso que tanto la piel como el tejido celular subcutáneo sean viables dedicando tiempo a lograr una buena cobertura dermograsa mediante injertos de piel libre o colgajos del tipo más idóneo al caso.

Autores como GRAHAM y RIORDAN (5), dan más importancia a la excisión completa de todo el tejido cicatricial que al trasplante en sí, por la limitación

de la movilidad que las cicatrices suelen ocasionar.

En los pacientes con acortamiento del radio digital, debido a destrucción ósea, traumática, sería factible utilizar un método de alargamiento con gradual distracción, como el propuesto por MATEV (11) 1967 y empleado recientemente por KESSLER (6) 1979 en 9 casos.

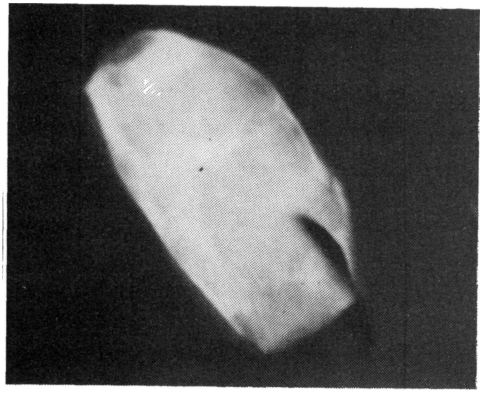

FIG. 3.– Aspecto radiográfico de la tumoración una vez resecada.

CASOS CLÍNICOS

Primer caso: Paciente varón J. A. A. L. de 20 años. Historia clínica núm. 23.105.

Los antecedentes familiares no aportan datos de interés.

Antecedentes personales: Refiere el paciente que hace 6 años sufrió una hiperextensión brusca de la articulación metacarpofalángica del quinto dedo de la mano izquierda, y fue tratado mediante inmovilización durante algunos días; al ser retirada la férula, apareció una tumoración en cara dorsal del quinto metacarpiano izquierdo; el tamaño era de 2 × 1 cm dolorosa al roce y a los cambios meteorológicos, creció posteriormente de forma lenta y progresiva.

Antecedentes de la enfermedad actual: El 5-1-78, al realizar el paciente un esfuerzo de mediana intensidad, notó dolor violento e impotencia funcional a nivel del quinto dedo, acudió al Servicio de Urgencias del H. C. U. de Zaragoza donde se le apreció una fractura patológica de la diáfisis del quinto metacarpiano izquierdo, siendo ingresado seguidamente.

En la anamnesis por aparatos no hay nada que reseñar.

La exploración general a nivel del quinto metacarpiano de la mano izquierda mostraba una tumoración de 4 × 3 cm adherida a planos óseo y no a piel, intensamente dolorosa a la palpación, sin signos inflamatorios ni alteraciones evidentes en la piel suprayacente.

La radiografía simple demostraba la existencia de una tumoración ósea que insuflaba deformando toda la diáfisis del quinto metacarpiano. Se interpretó como un encondroma, (figs. 1 y 2).

En el estudio tomográfico se apreciaba con mayor detalle lo anteriormente descrito.

La analítica no aportaba datos de interés.

La intervención quirúrgica (23-1-78) consistió en una incisión sobre el dorso de la mano izquierda en su borde cubital y resección segmentaria del tumor, (fig. 3). Sobre el dorso del pie izquierdo se practicó una incisión para resecar la diáfisis del cuarto metatarsiano, (fig. 4).

Seguidamente se trasplantó el injerto al espacio resecado en el quinto metacarpiano, estabilizándose mediante osteosíntesis DPF a compresión por un montaje de dos placas en "T", colocándose un vendaje enyesado para inmovilizar el quinto

FIG. 4.– Imagen radiográfica del pie izquierdo una vez extraído el injerto óseo.

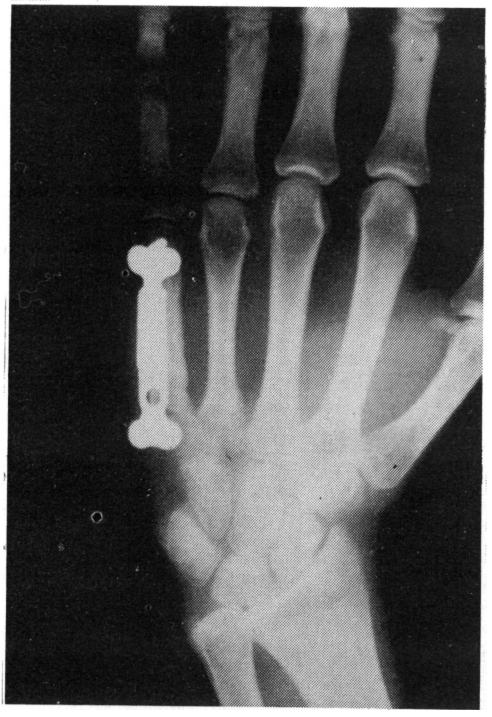

FIG. 5.– Montaje con las placas DPF en T.

dedo de la mano izquierda en posición funcional, así como un botín de yeso en pierna izquierda, (fig. 5).

El estudio anatomopatológico confirmó el diagnostico preoperatorio de encondroma.

Controles radiográficos y tomográficos practicados a los 18 meses de la intervención quirúrgica, demostraron la total reincorporación del injerto a su nuevo lecho, no habiendo referido el paciente molestias a nivel del pie izquierdo y siendo la movilidad del quinto dedo de la mano, normal en todos sus arcos, (fig. 6 y 7).

Segundo caso: Paciente varón J. A. S. M. de 20 años de edad. Historia clínica núm. 27.452, estudiante universitario.

La anamnesis personal y familiar no aporta datos de interés.

Enfermedad actual: El 26-6-78 sufrió amputación de primero y segundo dedos de la mano izquierda con una máquina de carpintería. La línea de amputación en el primer dedo era transversal a 1 cm de la articulación MCF, mantenía un colgajo cútaneo de 25 × 15 × 0'2 mm que contenía partes del paquete neurovascular colateral interno y fue respetado; la amputación del segundo dedo era biselada y afectaba parcialmente a la segunda y tercera falange (figs. 8 y 9).

En el momento de su ingreso, fue intervenido quirúrgicamente elaborándose dos colgajos dermograsos inguinales para reconstruir la parte blanda de ambos dedos (fig. 10). El 24-7-78 se reintervino quirúrgicamente para separar los colgajos (fig. 11).

El 26-3-79, se procedió a la extracción de una pieza de 30 mm de longitud de la diáfisis del cuarto metatarsiano izquierdo que privada de periostio fue adosada mediante encastramiento y cerclaje alámbrico (dos puntos de acero inoxidable de 4/0) al remanente del tercio proximal de la primera falange del pulgar. Los tendones extensores y flexores se fijaron a los puntos de alambre con seda de 4/0, una férula de yeso aseguró la inmovilización del dedo, y un vendaje compresivo fue suficiente para la recuperación del pie (fig. 12).

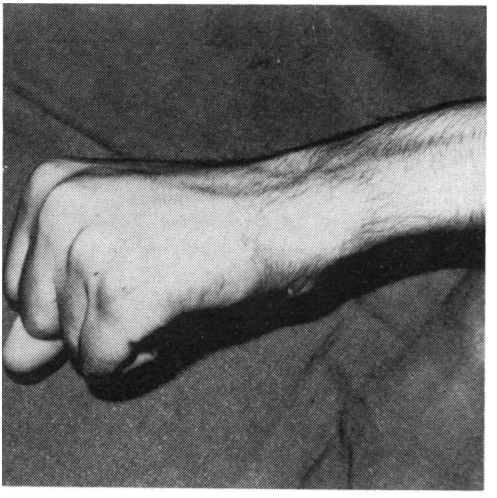

FIGS. 6 y 7.– Movilidad conseguida a los 18 meses de la intervención.

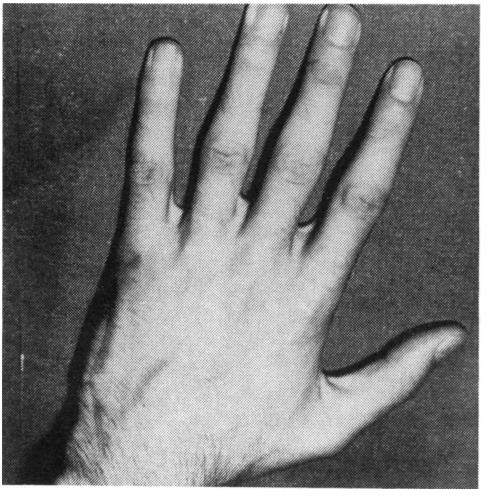

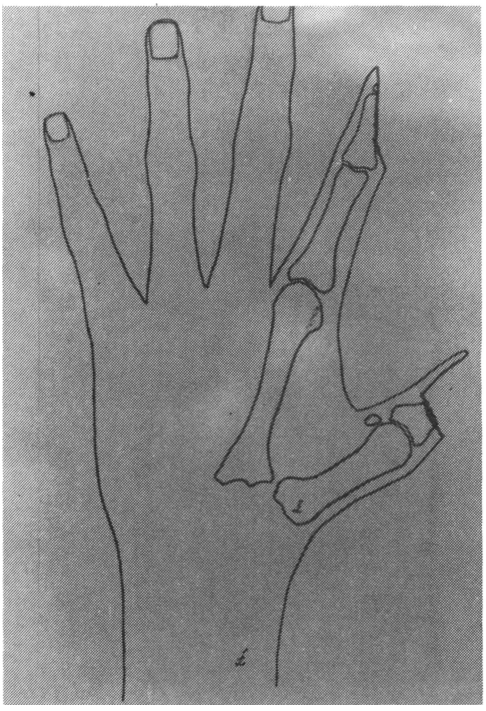

FIG. 8.– Vista lateral del colgajo cutáneo remanente en la amputación del pulgar izquierdo

FIG. 10.– Reconstrucción del tejido blando mediante colgajos dermograsos inguinales. Nótese la utilización del pedículo neurovascular sobreviviente.

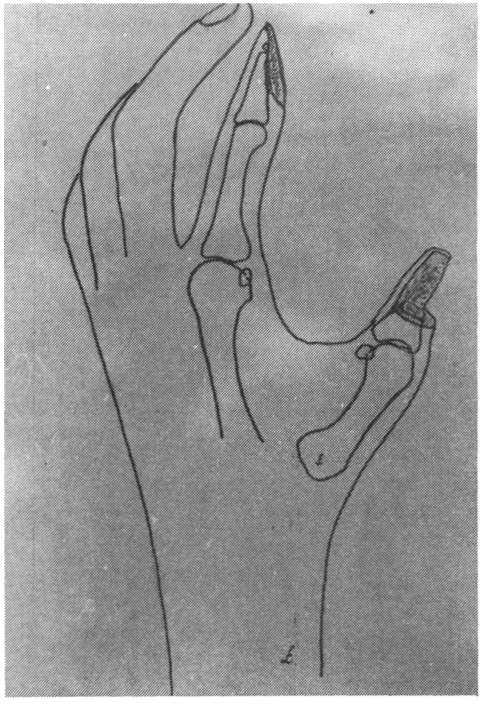

FIG. 9.– El paquete neurovascular colateral interno del pulgar estaba preservado.

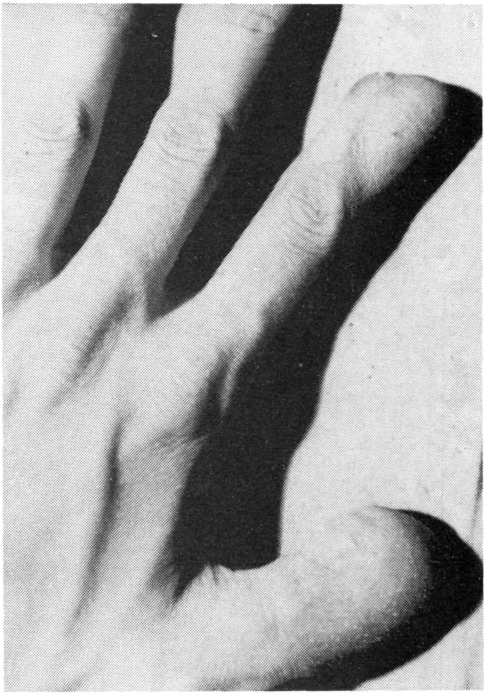

FIG. 11.– Dedos separados de la zona donante y remodelados.

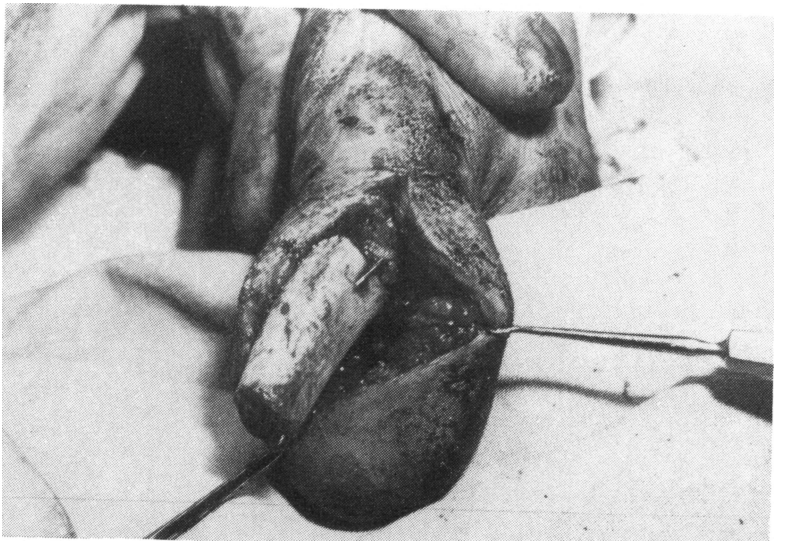

FIG. 12.– Una porción del cuarto metatarsiano izquierdo encastrada y fijada con dos puntos de alambre de 4/0 alojada en el lecho elaborado en la porción blanda del pulgar izquierdo.

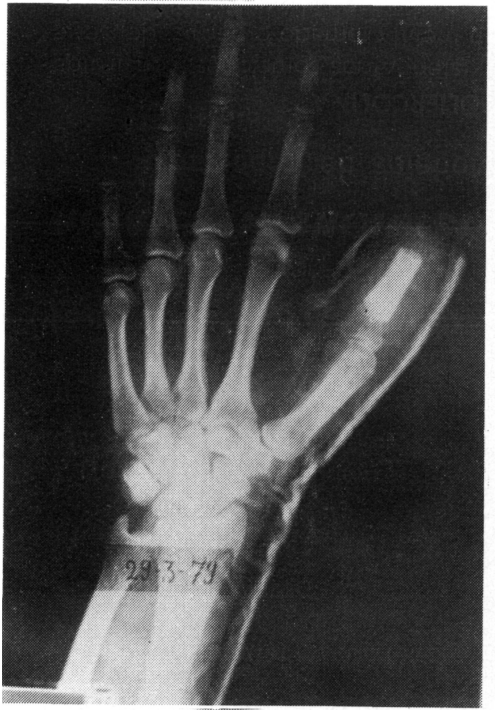

FIG. 13.– Radiográfia postoperatoria de control.

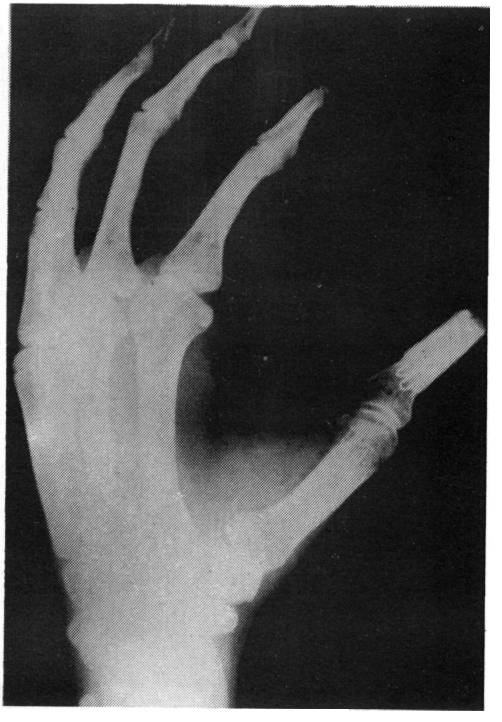

FIG. 14.– Control radiográfico del injerto óseo vitalizado.

Controles radiológicos mensuales fueron mostrando la rehabilitación ósea progresiva (figs. 13 y 14).

La sensibilidad discriminativa en cara palmar del neopulgar, es de 3 mm, de 4-5 mm en la dorsal y cualquiera de ellas más exquisita que en la piel no traumatizada de tercio proximal del pulgar. En la actualidad, el paciente presenta movilidad completa en su articulación MCF del primer dedo, pudiendo realizar una pinza perfecta tanto para objetos finos y pequeños, como para los gruesos y pesados (fig. 15).

La opinión personal del paciente, dada su profesión, es que recuperó el 85-90 por cien de utilidad en la mano, si bien, refiere fatiga al esfuerzo continuado.

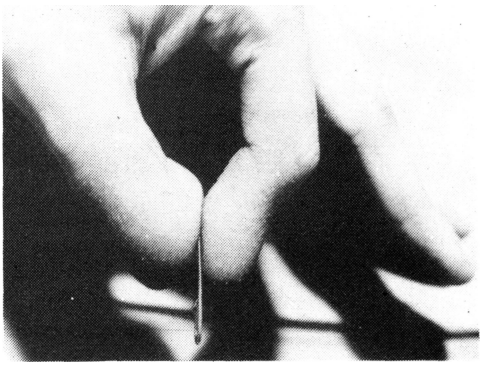

FIG. 15.– La elongación del pulgar ha permitido recuperar la función de oposición y con ella la pinza. La flexo-extensión del pulgar es normal.

Discusión

POLI (13) en 1953, comenta que en los casos en los que la reconstrucción capsular resulta imposible y exista una luxación en flexión de la falange proximal, sería preciso practicar el transplante metatarsal con su cápsula articular completa.

BOYES (1) en 1964, achaca como causa provocadora del acortamiento y limitación de la movilidad que se produce, en algunas ocasiones, tras el reemplazamiento con injerto óseo monoarticular a la reabsorción del injerto.

Autores como GRAHAN y RIORDAN (5), hacen notar la tendencia al desplazamiento volar de la falange proximal después de la transferencia proximal, mediante la reconstrucción del mecanismo extensor y la inmovilización en extensión durante tres semanas.

En un trabajo experimental realizado por KETTELKAMP (7) en 1971, sobre monos de la raza Rhesus, después de haber transplantado fragmentos de cresta ilíaca a metarcarpianos, hace estudios radiográficos y microscópicos comprobando que el tiempo que transcurre entre la cirugía y la consolidación del injerto óseo es de 14'2 meses con tiempos promedios que varían de 8'5 a 18'5 meses.

En aquellos casos en los que después de la colocación del injerto óseo queda cierta limitación de la movilidad en flexión, LITTLER (8), aconseja la excisión del ligamento colateral y una lisis del tendón extensor.

Nosotros pensamos, que con este tipo de cirugía reparadora podemos obtener resultados funcionales compatibles con la normalidad salvando la longitud del radio digital y devolviendo la anatomía y la función a la mano. Así, optamos por esta pauta quirúrgica en el primero de los casos expuestos dado el carácter benigno de la tumoración y la no afectación articular. Igualmente en el segundo caso nos decidimos por el cuarto metatarsiano, para dotar a la mano funcionalmente anulada, de una pinza de buena calidad, máxime aprovechando la casi integridad del colgajo neurovascular y cutáneo colateral interno que habría de dotar al neopulgar de excelente sensibilidad táctil y dolorosa.

Conclusiones

Ante una lesión traumática importante que provoca pérdida de sustancia ósea en un metacarpiano, en el pulgar o ante una lesión tumoral ósea en un me-

tacarpiano, será preciso practicar cirugía reconstructora mediante la transferencia de un metatarsiano, sustitución que puede ser total o parcial, recuperando de esta forma el funcionalismo y la anatomía del radio interesado, restableciendo la longitud normal del metacarpiano.

Los métodos y materiales de osteosíntesis a utilizar dependen de las preferencias y el entrenamiento del cirujano.

BIBLIOGRAFÍA

1. BOLLES, J. H. (1964): *Bunnell's Surgery of the Hand.* 4.ª Ed. Philadelphia. J. B. Lippincott Company. 289-290; 318-319.
2. CHASE, R. A. (1973): Metacarpal bone grafting, *in* W. B. Saunders Company: *Atlas of hand surgery.* Philadelphia, London, Toronto. 270-275.
3. CAMPANACCI, M., GIUNTI, A., OLMI, R. (1975): Tumore a cellula giganti dello scheletro. *Giorn. Ita. Ort. Traum.*, 1, 249-277.
4. CAMPANACCI, M., LAUS, M. (1980): Peroné pro radio e metatarso pro metacarpo. *Giorn. Ita. Ort.Traum,* 3, 359-363.
5. GRAHAM, W. C. y RIORDAN, D. C. (1948): Reconstruction of a metacarpophalangeal jointwith a metatarsal trasplant. *J. Bone Jt. Surgery,* 30-A, 848-853.
6. KESSLER, I., HECHT, O., and BARUCH, A. (1979): Distraction lengthenig of distal rays in the management of the injured hand. *J. Bone Jt. Surgery,* 61-A, 83-87.
7. KETTELKAMP, D. B. y RAMSEY, P. (1971): Experimental and clinical autogenous distal metacarpal reconstruction. *Clin. Orthop.*, 74, 129-137.
8. LITTLER, J. W. (1947): Metacarpal reconstruction. *J. Bone Jt. Surgery,* 29, 723-737.
9. MARCEN, E. (1953): Traspianto articolare del piede alla mano. *Cri. Organi Mov.*, 33, 276-282.
10. MARCIANI, R. (1948): In tema di chirurgia reparatrice della mano. *Atti 33º Congresso SIOT,* 152-154.
11. MATEV, I. B. Citado por KESSLER.
12. MAY, H. (1959): Plastic repair of skin defects of the hand. *Clin. Orthop.*, 15, 86-95.
13. POLI, A. (1953): Metatarsale pro metacarpale. *Arch. Ort.*, 15, 86-95.
14. RINALDI, E. (1976): Metatarso pro metacarpo. *Giorn. Ita. Traum.*, 3, 337-342.