Rev. Esp. de Cir. Ost., 16, 237-239 (1981)

CLÍNICA QUIRÚRGICA UNIVERSITARIA. VALENCIA
SERVICIO DE TRAUMATOLOGÍA Y ORTOPEDIA
Director: Prof. GOMAR

Fractura de fémur sobre enclavijamiento de Ender

T. JOLIN y A. SORIA

RESUMEN

Se presenta un caso de fractura diafisaria de fémur en un portador de una osteosíntesis en este hueso previa con clavos de Ender, técnica tan divulgada en estos últimos años, siendo el primer caso que conocemos de una fractura de diáfisis de fémur producida en un fémur portador de los clavos que supuso un tratamiento particular de la nueva fractura.

Descriptores: Enclavijamiento de Ender: Fractura ulterior. Fractura de fémur sobre enclavijamiento de Ender.

SUMMARY

The treatment by Ender's nailing technique is very usual in these late years. One case of fracture of the shaft of the femur in a patient with a previous nailing, is reported. This case gives way to a particular treatment by angulated nailing.

Key words: Fracture of the shaft of the femur on a Ender's nailed femur.

La amplia utilización de la osteosíntesis en Traumatología y Cirugía Ortopédica, hace que no pueda considerarse como una rareza ciertas complicaciones tales como la fractura en la vecindad de la osteosíntesis (acción de la osteosíntesis como concentración de sobrecarga en su vecindad) o la deformidad o rotura de la propia osteosíntesis (fatiga del metal). Sin embargo, el caso que presentamos no puede incluirse dentro de estas complicaciones y tampoco lo hemos visto reflejado hasta ahora en la literatura.

Creemos que puede considerarse como un caso aislado o poco frecuente en base a:

a) Su forma de presentación clínica.
b) El tipo de osteosíntesis.

Caso clínico

F. L. N. Varón de 18 años de edad, que tras haber sufrido un accidente de tráfico hace dos años es intervenido en otro Centro, por presentar fractura bilateral de diáfisis femoral, practicándose una osteosíntesis con clavos de Ender que se introdujeron a través del trocánter mayor.

En abril del presente año ingresó en nuestro Servicio a consecuencia de un accidente de motocicleta. En la exploración inicial se aprecia una grosera deformidad de muslo izquierdo consistente en angulación de 90 grados de vértice posterior irreductible, erosiones en cara anterior y gran hematoma posterior. No presentaba alteraciones vasculonerviosas ni el resto de los signos fracturarios (movilidad anormal, crepitación...). Practicadas las radiografías se comprobó la presencia de una fractura de tercio medio de fémur con los

clavos de Ender doblados 90 grados a nivel del foco de la fractura (fig. 1).

Fue intervenido de urgencia practicándose un abordaje directo del foco de fractura centrado sobre el vértice de la angulación. Los clavos fueron seccionados con cizalla y extraídos, realizándose a continuación una osteosíntesis axial con clavo de Künstcher (fig. 2 a y 2 b).

La evolución postoperatoria fue satisfactoria siendo dado de alta a los diez días.

Discusión

ENDER (1970) fue el primero que describió el uso de los clavos flexibles introducidos a través del cóndilo medial del fémur para el tratamiento de las fracturas



FIG. 1. — Radiografía de perfil de fémur izquierdo en la que se observa la fractura de tercio medio con los clavos de Ender doblados 90 grados.

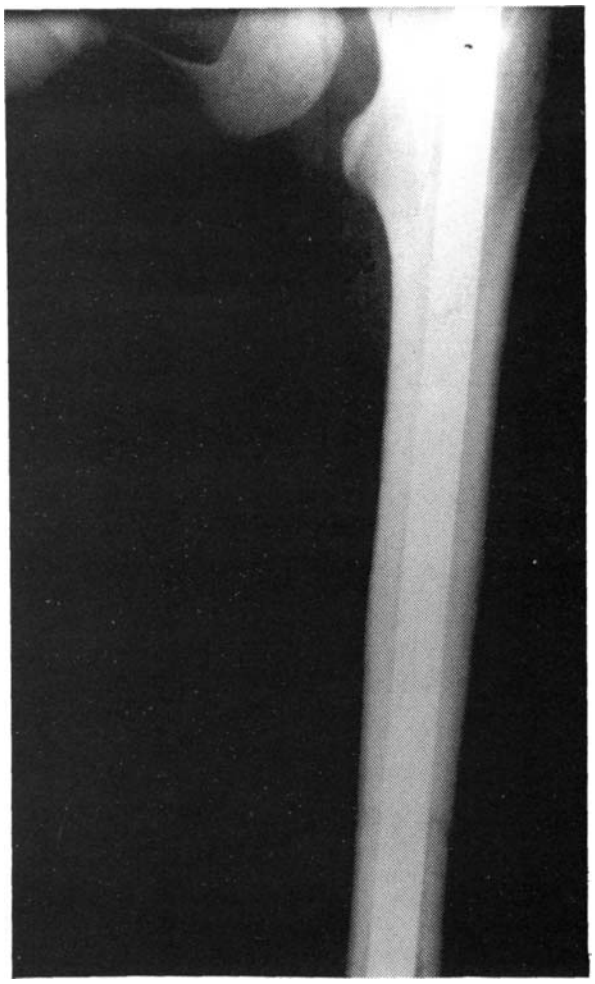

FIG. 2 a. — Radiografía antero-posterior de fémur izquierdo postoperatoria.

FIG. 2 b. — Radiografía de perfil de fémur izquierdo postoperatoria.

inter y subtrocantéreas. La amplia difusión de este tratamiento por los buenos resultados con él obtenidos y su técnica de fácil realización, ha hecho que se fueran ampliando sus indicaciones hasta el punto que desde el año 1976, EDIKSON y HOVELIUS iniciaron la aplicación de dicho método en el tratamiento de las fracturas de diáfisis femoral como es el caso que actualmente presentamos.

Pensamos que las osteosíntesis en general deben ser extraídas una vez que han cumplido su función, que en última instancia es la consolidación de la fractura. En el caso que nos ocupa la osteosíntesis no supuso ningún determinante en la producción de la fractura, pero sí en la forma de presentación clínica y en el tratamiento, ya que obligó a abrir el foco de fractura.

BIBLIOGRAFIA

1 ENDER, J. (1970): Probleme beim frischen per - und subtro - chanteren Oberschenkelbrung. *Hefte unfallheilk*, 106, 2-11.

2 ERIKSSON, E. I. y H. OVELIUS, L. (1979): Ender nailing in fractures of the diaphysis of the femur. *J. Bone Joint Surg.*, 61-A, 1.175-1.181.