Rev. Esp. de Cir. Ost., 16, 281-294 (1981)

CLÍNICA ORTOPÉDICA DE LA UNIVERSIDAD DE PISA. ITALIA.
Director: Prof. P. G. MARCHETTI

DEPARTAMENTO DE CIRUGÍA ORTOPÉDICA Y TRAUMATOLOGÍA
DE LA CIUDAD SANITARIA LA FE. VALENCIA. ESPAÑA.
Jefe: Dr. D. JOSÉ MAESTRE HERRERO

Tratamiento de las fracturas diafisarias de fémur. Principios generales

A. DIARA, F. ANDRES MARTI, M. BOTAI, M. SPINELI y D. DE PAOLA

RESUMEN

El tratamiento funcional de ls fracturas de fémur con la metódica del yeso Q.T.B. ha tenido en estos últimos años un gran interés y difusión desde su aparición. Los autores recogen su experiencia con esta metódica, analizando sus indicaciones y la sistemática del método, y finalmente los resultados por ellos obtenidos, particularmente en casos en que su indicación era debida a la complejidad de la fractura que hacía complicado e inseguro el tratamiento quirúrgico.

Descriptores: Tratamiento funcional de las fracturas de fémur.

SUMMARY

The functional treatment of fractures of the femur by «cast-brace» has deserved a great attention in the later years, from the work of the American and Spanish pioners of the method.

The authors collect their experience and the results obtained, specially complicated in fractures where the surgical treatment would be difficult and unreliable.

Key words: Fractura of the femur treated by cast-brace. Cast-brace method. Q.T.B. in difficult fractures.

Desde hace algún tiempo, las fracturas de la diáfisis femoral vienen siendo tratadas por nosotros con la metódica incruenta del «Yeso Funcional», con los fines de:

– Obtener una buena curación de la fractura lo más rápido y completamente posible.

– De eliminar los riesgos de la osteosíntesis, y especialmente, los más graves.

– De anular los inconvenientes de la enfermedad de la inmovilización.

El aparato enyesado de contacto total QTB nos permite conseguir estos fines:

– Con mínimo riesgo del paciente.

– Con rápido inicio de la deambulación sin asistencia.

– Con conservación de la movilidad de la cadera, rodilla y tobillo.

Indicaciones de primera elección para el tratamiento funcional QTB son, según nosotros:

– Las fracturas del tercio medio de la diáfisis hasta la región condílea, cuando no se puede realizar un enclavamiento intramedular. A este respecto, referimos que sobre

155 fracturas de diáfisis y metaepífisis femoral inferior tratadas en estos tres últimos años, sólo 54 han sido tratadas con tratamiento funcional incruento, mientras que las restantes 101 han sido tratadas cruentamente y, especialmente, con enclavijamiento intramedular.

– Las fracturas de los menores de 14 años.

– Las fracturas abiertas, especialmente de segundo o tercer grado.

– Las fracturas complejas, entendiendo con este término las fracturas con tercer fragmento, las bifocales (a dos niveles) y las plurifragmentarias, donde verdaderamente es obligada la indicación del QTB, porque mayormente está contraindicada la osteosíntesis. Debe decirse, además, que justo en estas fracturas se forma un amplísimo huso de callo fibrocartilaginoso, que termina por estabilizar la fractura mucho mejor que sucede con una fractura simple.

– Retardos de consolidación.

– Fracturas tratadas con osteosíntesis, en las que el medio de síntesis no da garantías de suficiente estabilidad. En estos casos es, muchas veces, suficiente, una muslera conformada.

Indicaciones límites

Por la localización, es indudable que una indicación límite viene dada por la fractura alta del fémur en el tercio superior de la diáfisis, que se encuentra en zona de estabilidad precaria donde los momentos flexores que en estos casos tienden a varizar los fragmentos, no pueden ser totalmente neutralizados con QTB.

Estos casos, de solución más compleja, se pueden tratar con la aplicación de una cinta pélvica, solidarizada al QTB o a una muslera, por medio de otra articulación mecánica, que permite el movimiento de flexión de la cadera, mientras la mantiene fija en abducción de 30°, anulando así momentos flexores y torsionales desfavorables.

En lo que respecta a la morfología, debe aconsejarse cautela en las fracturas oblícuas largas, que ofrecen un amplio plano de desplazamiento casi vertical, sobre el cual los fragmentos deslizan entre ellos, rompiendo continuamente con mecanismos de cizallamiento, el puente de callo óseo en formación.

Contraindicaciones

El QTB está contraindicado, según nosotros, en aquellos pacientes que tienen problemas psíquicos, tales que limitan su capacidad de aprendizaje. Los yesos funcionales han sido hechos para funcionar. De lo contrario sucede la pérdida de reducción, retardos de consolidación, decúbitos, rigidez articular.

Tratamiento inicial

El primer período de tratamiento, aquel que precede a la aplicación del yeso articulado QTB, tiene como objetivos:

– La reducción progresiva de la fractura.

– El mantenimiento de la reducción hasta obtener una estabilidad intrínseca.

– La conservación de la función articular y muscular del miembro fracturado.

Estos objetivos se consiguen aplicando un aparato de tracción suspensión tipo Thomas-Pearson o de Neufield, con la cual la fractura progresivamente se reduce y se estabiliza mientras el paciente realiza ejercicios cuadricipitales y movimientos activos y pasivos, de la rodilla reposando en posición supina.

El desplazamiento longitudinal se reduce traccionando el fragmento distal cuando sea necesario. Para la tracción transesquelética nos servimos de clavos de Steiman colocados en los cóndilos, en caso de fractura dia-

fisaria, o en la tibia, para la fractura baja del fémur.

Hacemos actuar la tracción:

– *Con tracción fija,* ejercida por una cuerda, directamente colocada y tensada desde el clavo de Steiman a la parte distal de la férula de Thomas.

– *Con tracción indirecta,* ejercida por un peso que se aplica a la parte distal de la férula.

Los desplazamientos laterales *(ad latus)* son corregidos con presiones localizadas ejercidas por almohadillas de algodón puestas para hacer presión en la posición y sentido deseados.

Durante esta primera fase son necesarios controles radiológicos a la cama del paciente, para controlar las variadas fases de la reducción y su mantenimiento en el tiempo.

La conservación de la función articular y muscular viene perseguida desde el inicio y, después de algunos días, se inician movimientos activos y pasivos de flexoextensión de rodilla que, sin embargo, siempre por la noche, deberá ser colocada en extensión completa.

La duración del período de tratamiento inicial, la llamada fase catabólica de la fractura, varía con la edad, con el estado de los tejidos blandos perifracturarios, con la morfología de la fractura.

En nuestra experiencia ha habido una duración media de tres semanas, oscilando entre dos y cuatro semanas y media.

Al término de este período, la fractura ha adquirido una *estabilidad intrínseca,* caracterizada por la desaparición de dolor espontáneo, ausencia de empastamiento a la palpación de los tejidos por la presencia de una buena función cuadricipital, la aparición inicial de un callo óseo radiopercepti-ble y, quitada la tracción, de la ausencia de acortamiento clínico o de dolor con una tracción moderada.

En esta fase, que llamaremos anabólica o de la reparación, la fractura está elástica, pero los fragmentos están suficientemente unidos entre ellos por un tejido cicatricial fibrocartilaginoso.

Este es el momento de la aplicación del aparato enyesado funcional y, entonces, del inicio de la función activa y de la recuperación.

Control del paciente con QTB

Estos enfermos deben ser seguidos con mucha atención:

1. Para obligar la función del miembro y el movimiento de todas las articulaciones.
2. Para evitar compresiones localizadas, que pueden dar decúbitos.
3. Para captar desde el comienzo, eventuales desplazamientos inaceptables de la fractura.

Así, al día siguiente a la confección del QTB, se enseña a los pacientes a caminar con dos bastones: La carga y la función activa deben comenzar precozmente. Cuando se haya obtenido progresivamente un buen control muscular después de 10-15 días, será suficiente un solo bastón. En los jóvenes es posible, después de 2-3 semanas, asistir a una deambulación sin tutores.

Al comienzo, la rodilla, especialmente si se ha movilizado poco durante el período de estabilización, tiene tendencia a hincharse.

Es necesario, en este caso, insistir con el movimiento activo y con gimnasia cuadricipital: La tumefacción de la rodilla y del pie se encuentra sólo si falta el movimiento activo. Si persiste en el tiempo significa que el paciente marcha con los miembros superiores, descargando totalmente el peso sobre los bastones y arrastrando el miembro fracturado.

Los controles radiográficos los hacemos actualmente, en carga, sólo después de una semana de la confección del QTB, cuando el paciente se ha apoyado sobre el miembro

FIG. - 1

FIG. 1.– Varón de 29 años de edad, con fractura conminuta del tercio medio del fémur derecho; producida en accidente de tráfico. Sistematizada en tracción con férula de Thomas (figs. *a* y *b*). A los 21 días yeso Q.T.B., durante nueve semanas (figs. *c* y *d*). Radiografías anteroposterior y lateral al año y medio de la fractura (figs. *e* y *f*).

fracturado porque la carga precoz conduce alguna vez a un modesto desplazamiento de los fragmentos que buscan su nueva estabilidad, no siempre correspondiente a la reducción anatómica. Si la pérdida de reducción observada no es más compatible con una buena función o, a veces, si no estamos satisfechos, se admite una tentativa de corrección con una yesotomía que siempre deberá ser de apertura y siempre deberá ser vigilada atentamente por la posibilidad de aparición de decúbitos en la zona de charnela.

Si al contrario, no consideramos suficiente una corrección del yeso, se puede proceder a un nuevo realineamiento o a una osteosíntesis. El yeso funcional no debe ser considerado un tratamiento irrenunciable, ni una panacea para todas las fracturas y en todas las circunstancias (SARMIENTO).

Si todo va bien, y si el alineamiento de la fractura es satisfactorio el paciente deberá caminar y hacer ejercicios activos. Será revisado periódicamente, para controlar la continencia del yeso y la función del miembro.

Hacemos llevar el aparato enyesado en los adultos al menos 6 semanas. Después, tras un control radiológico, si el callo óseo es suficiente, como a menudo sucede, dejamos libre al paciente, otras veces decidimos prolongar algunas semanas el período de QTB, o bien sustituir el QTB por una muslera, cuando el callo óseo tiene al menos un puente perióstico, que une los dos fragmentos.

Datos estadísticos

Los casos de fractura reciente de fémur, tratados por nosotros, con QTB *cast brace,*

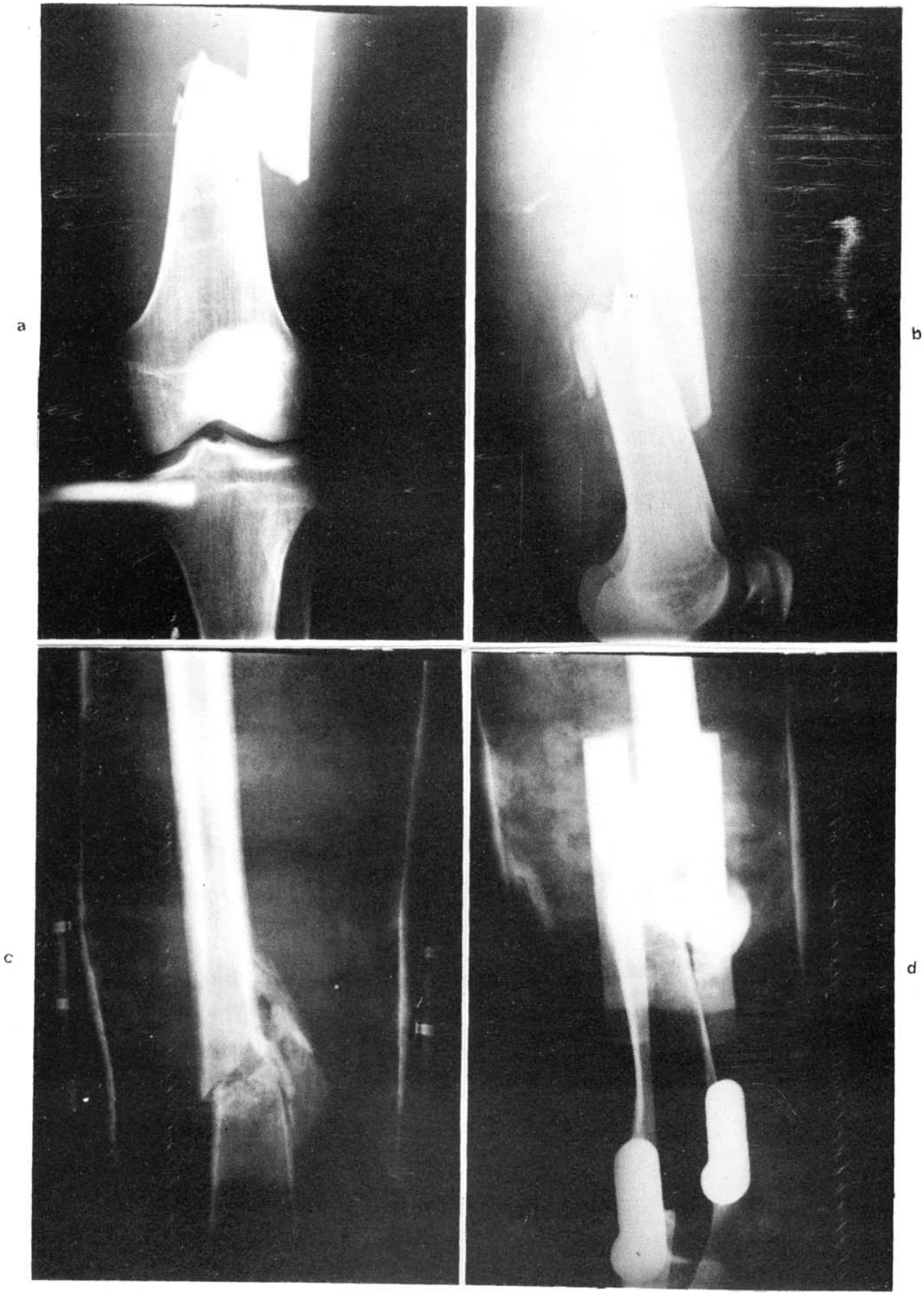

FIG. 2.

FIG. 2.– Varón de 24 años de edad, con fractura transversa del tercio medio inferior del fémur derecho (figs. *a* y *b*); producida en accidente de tráfico. Sistematizada en tracción con férula de Thomas. A los 21 días yeso Q.T.B., durante ocho semanas (figs. *c* y *d*), se aprecia un gran puente de callo perióstico. Radiografías anteroposterior y lateral a los cuatro años de la fractura (figs. *e* y *f*).

en estos últimos tres años, y revisados, han sido 54.

La estadística que tenemos no es una estadística homogénea, porque está hecha casi exclusivamente con fracturas complejas, las más peligrosas y según nosotros, las menos adecuadas al tratamiento quirúrgico.

De hecho, en todos los casos en que ha sido posible y son la mayoría, hemos usado con satisfacción, como ya se ha dicho, la osteosíntesis, especialmente con clavo de Kuntscher.

La edad varió de 16 a 76 años, con una media de 34 años.

El tipo más frecuente de fractura tratada ha sido la conminuta (36 casos) (fig. 1), seguida de las transversas (figs. 2 y 3) y oblicuas cortas, que hemos asociado (13 casos) y de la bipolar (fig. 4) (3 casos). En 2 casos se ha tratado de fractura oblicua larga.

8 en el tercio superior, 30 en el tercio medio, 16 en el tercio inferior, de estas últimas 10 eran supraintercondíleas (fig. 5).

De todas las fracturas consideradas, 12 eran abiertas, con grados variados de contaminación.

El QTB ha sido llevado durante una media de 7 semanas, con un mínimo de 3 semanas y un máximo de 11 semanas.

Todos los casos de fracturas femorales tratados con yesos funcionales han consolidado.

La consolidación ósea completa en dos planos y el inicio de la marcha sin tutores se ha obtenido en un tiempo medio de 12 semanas, con un mínimo de 8 semanas.

FIG. 3

FIG. 3.– Varón de 14 años de edad, con fractura oblicua corta del tercio medio del fémur izquierdo (figs. *a* y *b*); producida en accidente de tráfico. Sistematizada en tracción con férula de Thomas. A los 23 días yeso Q.T.B., durante cinco semanas (figs. *c* y *d*). Radiografías anteroposterior y lateral a los seis meses de la fractura (figs. *e* y *f*).

Complicaciones

10 casos han curado con acortamiento, variando de 6 a 15 mm con una media de 10.

En tres casos hubo alargamiento, variando de 5 a 10 mm.

Desviaciones axiales en el plano frontal han sido observadas en 8 casos (14 por 100): Siempre se ha tratado de desviaciones en varo, ligadas a la transmisión del peso, a través de las estructuras anguladas del cuello femoral, que siempre dan momentos flexores varizantes.

Estas desviaciones han variado de 2 a 12° y sólo en un caso han superado los 10°.

Más frecuente es la observación de un *antecurvatum,* que tiene una importancia funcional menor. Estas desviaciones han oscilado entre 2 y 15°, superando los 10° sólo en 2 casos.

La movilidad de la rodilla, controlada a distancia en el tiempo, ha demostrado que en cuatro casos esta articulación estaba móvil solo en el arco entre 0 y 45° (7 por 100). En 7 casos (13 por 100) se movía en un arco entre 0 y 90°. En 8 casos (15 por 100) se movía más de 90°, llegando a la perfecta simetría en 35 casos (65 por 100). Los casos que forman el primer grupo son casi todas las fracturas articulares de rodilla.

Resultados

Para la valoración de resultados nos hemos referido a la clasificación de DENCKER, ya usada por CONNOLLY, en su estudio después de tratamiento de fracturas femorales con QTB, haciendo algunos parámetros más severos.

FIG. 4.

FIG. 4.– Varón de 23 años de edad, con fractura bipolar del tercio medio y superior del fémur derecho (figs. *a* y *b*); producida en accidente de tráfico. Sistematizada en tracción con férula de Thomas. A los 21 días yeso Q.T.B., durante seis semanas (figs. *c* y *d*). Radiografías anteroposterior y lateral a los dos años de la fractura (figs. *e* y *f*).

Hemos considerado *buenos* los casos con:

– Ausencia de cojera.

– Acortamiento menor de 1 cm (2 cm según Dencker y Connolly).

– Angulaciones menores de 10° (15° según Dencker y Connolly).

– Flexión de rodilla de más de 90°.

Satisfactorios los casos con:

– Acortamiento menor de 3 cm (5 cm).

– Angulación entre 10 y 15°.

– Movilidad de rodilla menor de 90°, que impide la marcha normal.

Malos, los casos con:

– Pseudoartrosis.

– Acortamiento mayor de 3 cm (5 cm).

– Angulaciones mayores de 15° (20°, que debe ser corregida con osteotomías).

– Movimiento doloroso menor de 45°.

Los buenos resultados han sido 39 (73 por 100); los satisfactorios 9 (16 por 100); los malos 6 (11 por 100).

Conclusiones

La experiencia clínica nuestra y de los otros que han usado el tratamiento funcional en las fracturas del fémur han demostrado que:

– La inmovilización rígida no es un requisito indispensable para la curación de la fractura.

– La movilidad controlada a nivel del foco de fractura, cuando está dirigida, según las líneas funcionales, favorece el desarrollo de un consistente callo óseo perióstico de resistente estructura mecánica.

– La movilización precoz de todas las ar-

FIG. 5

FIG. 5.– Hembra de 51 años de edad, con fractura supraintercondílea conminuta del fémur izquierdo (figs. *a* y *b*), producida tras caída casual. Sistematizada en tracción con férula de Thomas. A los 25 días yeso Q.T.B., durante cinco semanas (figs. *c* y *d*). Radiografías anteroposterior y lateral a los dos años de la fractura (figs. *e* y *f*).

ticulaciones, asociada con la carga, impide la osteoporosis, la rigidez articular y la atrofia muscular en el miembro fracturado.

– El tiempo de curación, con respecto a otros sistemas de tratamiento, nos ha parecido verdaderamente corto.

– El QTB ha resuelto sobre todo, brillantemente, los casos en los cuales el tratamiento quirúrgico era peligroso o estaba contraindicado. Diremos que «donde peor va o iría la cirugía, mejor va el tratamiento-funcional».

Resumen

A partir de los trabajos de SARMIENTO, MOONEY, DARDER y otros, el tratamiento de ciertas fracturas con métodos funcionales, es cada vez más frecuente. Los autores muestran su experiencia en el tratamiento de las fracturas del fémur a distintos niveles con la metódica funcional del yeso Q.T.B.

Exponen las indicaciones y sistemática del método; analizando finalmente los resultados por ellos obtenidos.

BIBLIOGRAFÍA

ANDRÉS MARTÍ, F. (1979): Trattamiento funzionale delle fratture del terzo inferiore del femore, cap. 7 in «I gessi funzionali». *Edizione scientifiche della clinica ortopedica della Universita di Pisa,* pag. 115-129.

BOHLER, L. (1944): *Technique du traitement des fractures.* Edit. Medicale de France. París.

CONNOLLY, J. F.; DEHNE, E. and LA POLLETE, B. (1973): Closed reduction and early east brace ambulation in the treatment of femoral fractures. *J. Bone Joint Surg.,* 55 A, 1581.

DARDER, A.y DEL TORO (1972): Bases anatomopa-

tológicas de la estabilidad de las fracturas de tibia (estudio experimental). *Rev. Esp. Cir. Osteo.*, Tomo 7.

DENCKER, HANS (1965): Shaft fractures of the femur. A comparative study of the results of various methods of treatment in 4003 cases. *Acta Chir. Scandinavica*, 130, 173-184.

GOMAR, F. (1973): *Patología quirúrgica osteoarticular.* Edit. Saber. Valencia.

GOMAR, F. (1976): El yeso funcional ¿una nueva filosofía en el tratamiento de las fracturas o una actualización de un viejo método? *Rev. Esp. de Cir. Ost.* II, 267.

MOONEY, V. (1974): Cast-bracing, *Clin. Orthop.*, 102, 159.

MOONEY, V.; NICKEL, V. L.; HARVEY, J.P. and SNELSON, A. (1970): Cast-brace treatment for fractures of de distal part of the femur. *J. Bonne Joint Surg.*, 52 A: 1563.

SARMIENTO, A. and SINCLAIR, W. F. (1967): Application of prosthetic-orthotic principles to orthopaedics, *Artif. Limbs. 2, 2.*

SARMIENTO, A. (1972): Functional bracing of tibia and femoral shaft fractures. *Clin. Orthop.*, 82, 2.

SARMIENTO, A. (1974): Fracture bracing. *Clin. Orthop.*, 102, 152.

SARMIENTO, A.; COOPER, J. S. and JINCLAIR, W. F. (1975): Forearm fractures-early functional bracing. A preliminary report, *J. Bone Joint Surg.*, 57 A, 297.

SMELSOW, R.; IRONS, G. and MOONEY, V. (1970): Aplication of cast brace for post acute care and prosthetics. Vol. 24, n.º 4.

Correspondencia: FRANCISCO ANDRÉS MARTÍ
Pasaje Vte. Moliner, 2, pta. 18.
Puerto-Sagunto (Valencia).