Rev. Esp. de Cir. Ost., 17, 39-45 (1982)

La polaina articulada en el tratamiento de las fracturas de Colles

Estudio sobre cien casos

M. DE LA CONCEPCION, S. CERVELLO, J. FERRER y L. ALBERT

RESUMEN

Se comunica la experiencia de cien fracturas de colles tratadas por yeso funcional articulado, sin tener en cuenta la supinación prescrita por Sarmiento.

Descriptores: Fractura de Colles. Tratamiento funcional.

SUMMARY

One hundred cases of colles' fractures treated by articulated bracing at wrist level, without supination position, are reported.

Key words: Colles' fractures. Treatment by functional cast-brace.

Los métodos funcionales de reducción de esta fractura fueron descritos hace miles de años (Ying-Ch'ing, Ch).

El motivo de este trabajo es presentar cien casos de fracturas de Colles tratados con el yeso funcional tipo «polaina articulada» de Sarmiento, aunque nosotros de acuerdo con CHAPA, DARDER y otros, tampoco creemos sea necesario el practicar la técnica en supinación.

Clasificación

Nos hemos servido de la clasificación de GÖSTA FRYKMAN (fig. 1) que considera esta fractura susceptible de dividirse en ocho tipos, que en realidad, como ya cita SARMIENTO en 1975, no son más que cuatro grandes grados con la afectación o no de la estiloides cubital.

Material y método

Hemos tratado con esta técnica cien fracturas, agrupadas de la siguiente manera:

33 casos de los tipos I y II (grado I)
29 casos de los tipos III y IV (grado II)
24 casos de los tipos V y VI (grado III)
14 casos de los tipos VII y VIII (grado IV)

De estos cien casos sólo han sido valorables 94, que representan a los pacientes que han acudido a todas las revisiones.

La técnica siempre fue la misma y practicada por los autores del trabajo.

El 70 por 100 fueron hembras y el 30 por 100 varones. En un 56 por 100 se afectó el lado izquierdo y en un 44 por 100 el derecho. El 5 por 100 fueron bilaterales y sólo

TABLA I

Tipo de accidente relacionado con la edad

Años	Fortuito	Tráfico	Laboral	Otros
10-20	1	1		2
21-30	3		1	1
31-40	6	5	5	
41-50	15		1	
51-60	17		1	1
61-70	23			
71-80	12			
81-90	1			

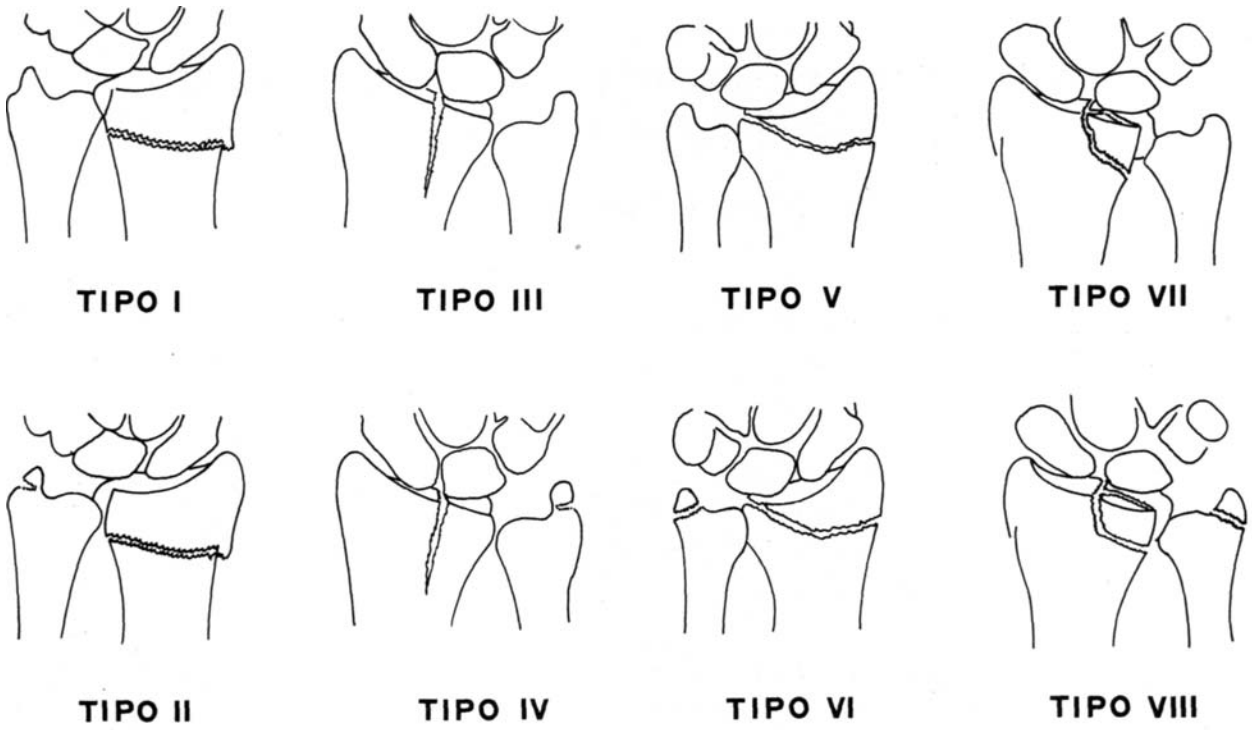

FIG. 1.– Clasificación.

en un 4 por 100 esta lesión estuvo asociada a otro tipo de fracturas.

En nuestro estudio hemos buscado principalmente la relación entre el tipo de accidente y la edad (tabla I), y el tipo de accidentes y la profesión (tabla II). Siendo el 80 por 100 fortuitos, ocurre en la mayoría de los casos (71 por 100) entre los 40 y 70 años, tablas que nos indican claramente que estamos ante una lesión que se presenta en la vida común, y que por otra parte es poco frecuente en el mundo laboral y en los accidentes de tráfico.

Técnica

Se practica bajo anestesia local.

Se reduce con el método convencional, llevando la muñeca en flexión palmar e inclinación cubital.

Mantenida la reducción, colocamos yeso antebraquial completo y se efectúa control radiográfico.

Comprobada la buena reducción, se trazan sobre la escayola unas líneas que demarcan la polaina y que nos servirán de guía para la colocación de la articulación (fig. 2 A).

TABLA II

Tipo de accidente relacionado con la profesión

	Fortuito	Tráfico	Laboral	Otros
Obrero manual.....	10	2	8	2
Administrativo	5			
Sus Labores.....	61	4		2

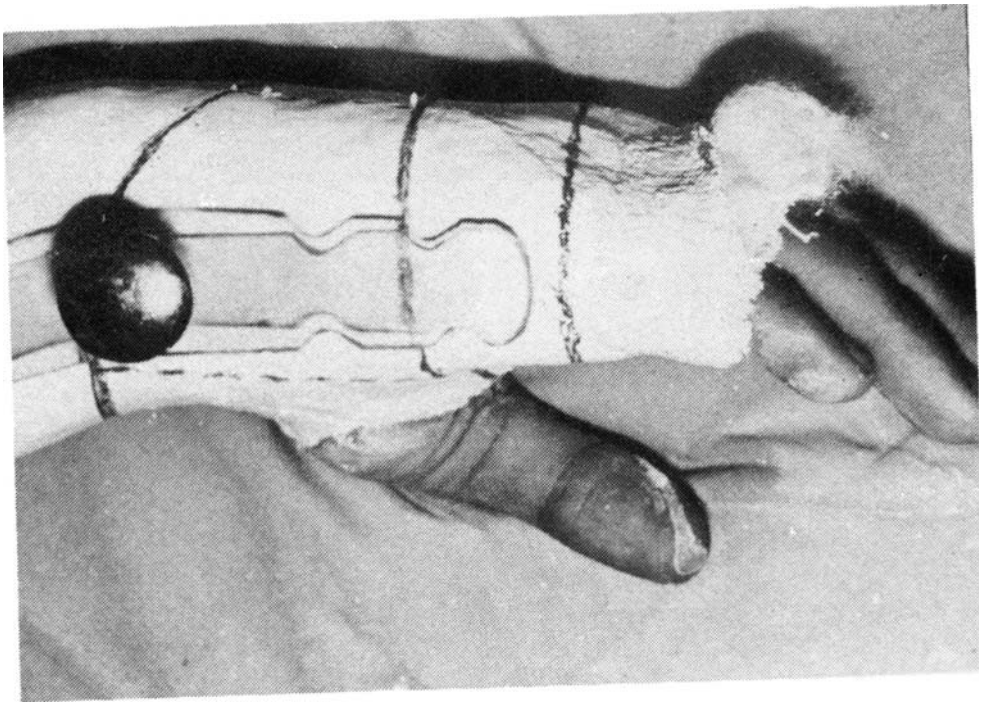

FIG. 2.– A: Líneas demarcando la polaina. B: Yeso funcional definitivo.

B

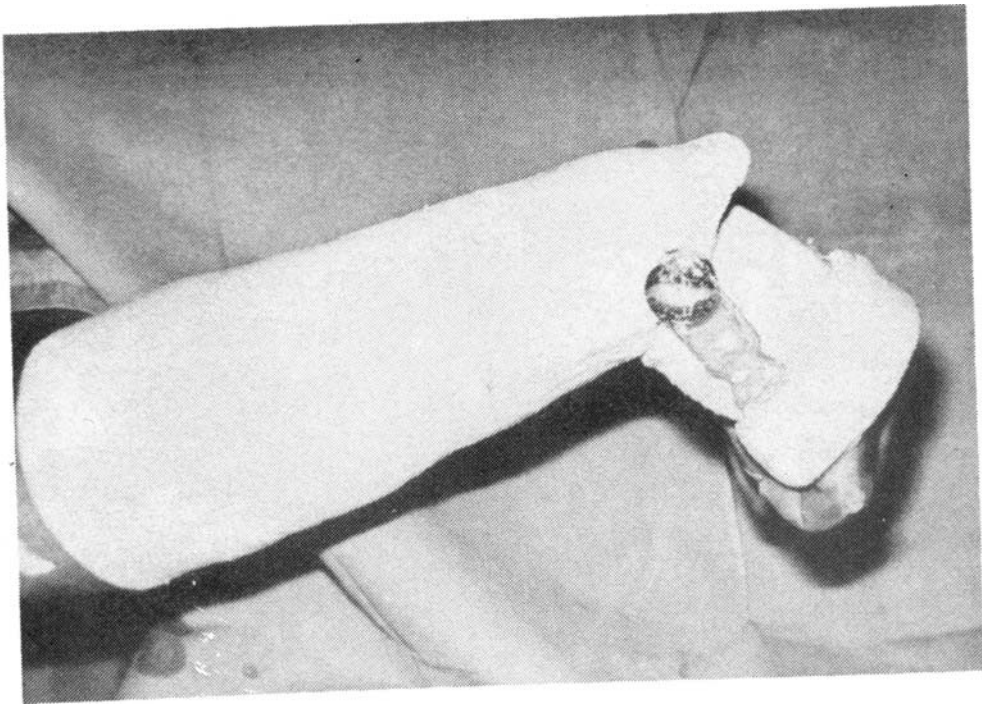

A



FIG. 3.– A: Rotura de la articulación. B: Ulcera por decúbito.

B

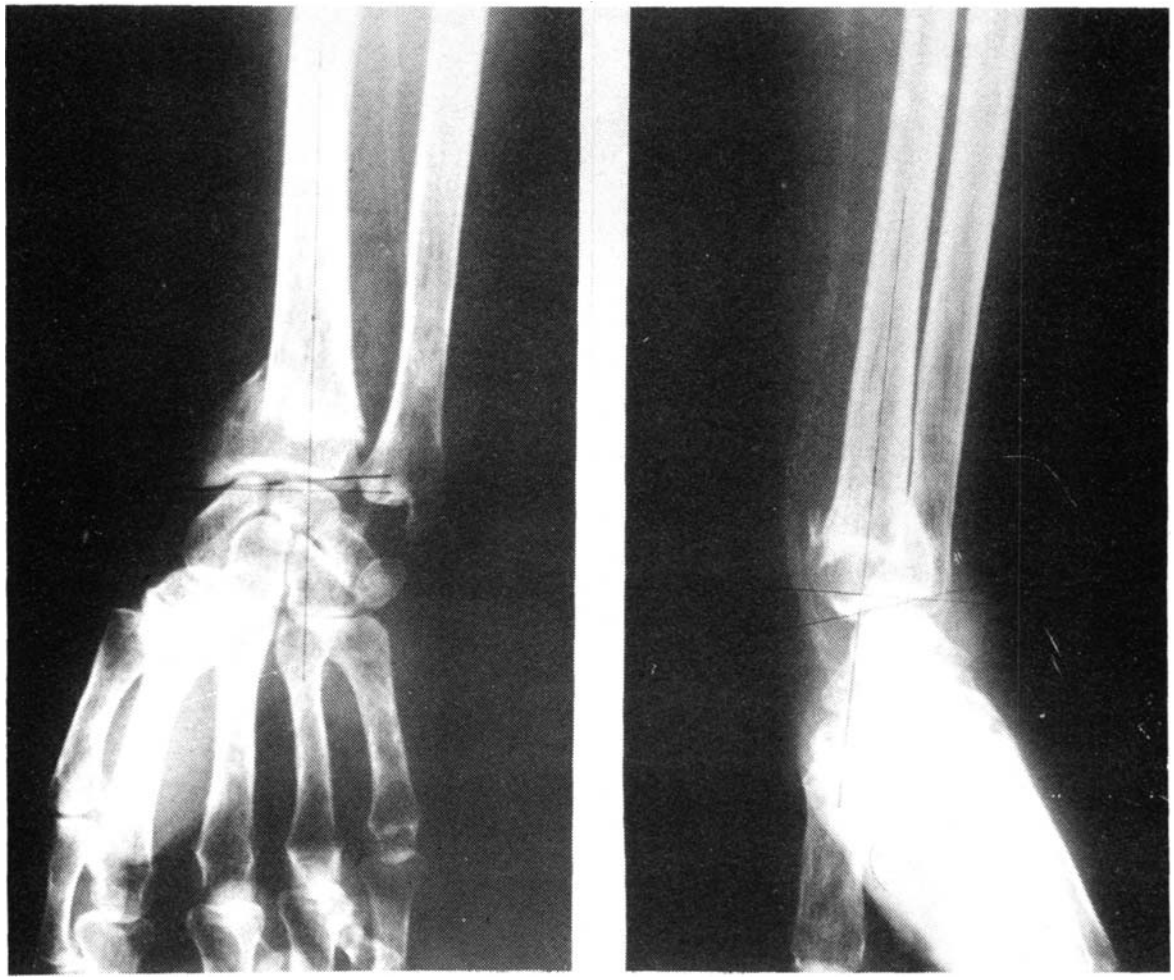

FIG. 4

Colocamos la articulación que mantendrá la inclinación cubital y permitirá la flexo-extensión de la muñeca. Este paso es importante, pues la polaina sin articulación no mantiene, o muy poco, la inclinación cubital y posibilita desplazamientos posteriores.

Con sierra eléctrica, una vez colocada la articulación, se recorta el yeso sobrante y queda la polaina funcional definitiva (fig. 2 B). Confirmada la reducción mediante control radiográfico, se remata el yeso.

Cedido el edema, a los diez primeros días realizamos un cambio de yeso, con la finalidad de que la nueva polaina quede conformada.

Si no existen desplazamientos, la polaina se mantiene hasta la quinta semana, revisándose periódicamente.

Complicaciones

De los 94 casos sólo hemos observado dos complicaciones: una rotura de la articulación (fig. 3 A) y una úlcera por decúbito (fig. 3 B).

Resultados

Empleamos para valorar la bondad o no del método, unas hojas de evaluación de resultados, donde además de los datos generales de cada enfermo se consideraban principalmente:

1. La deformidad residual, comparativamente con la obtenida después de la primera reducción. Ya que lógicamente no son

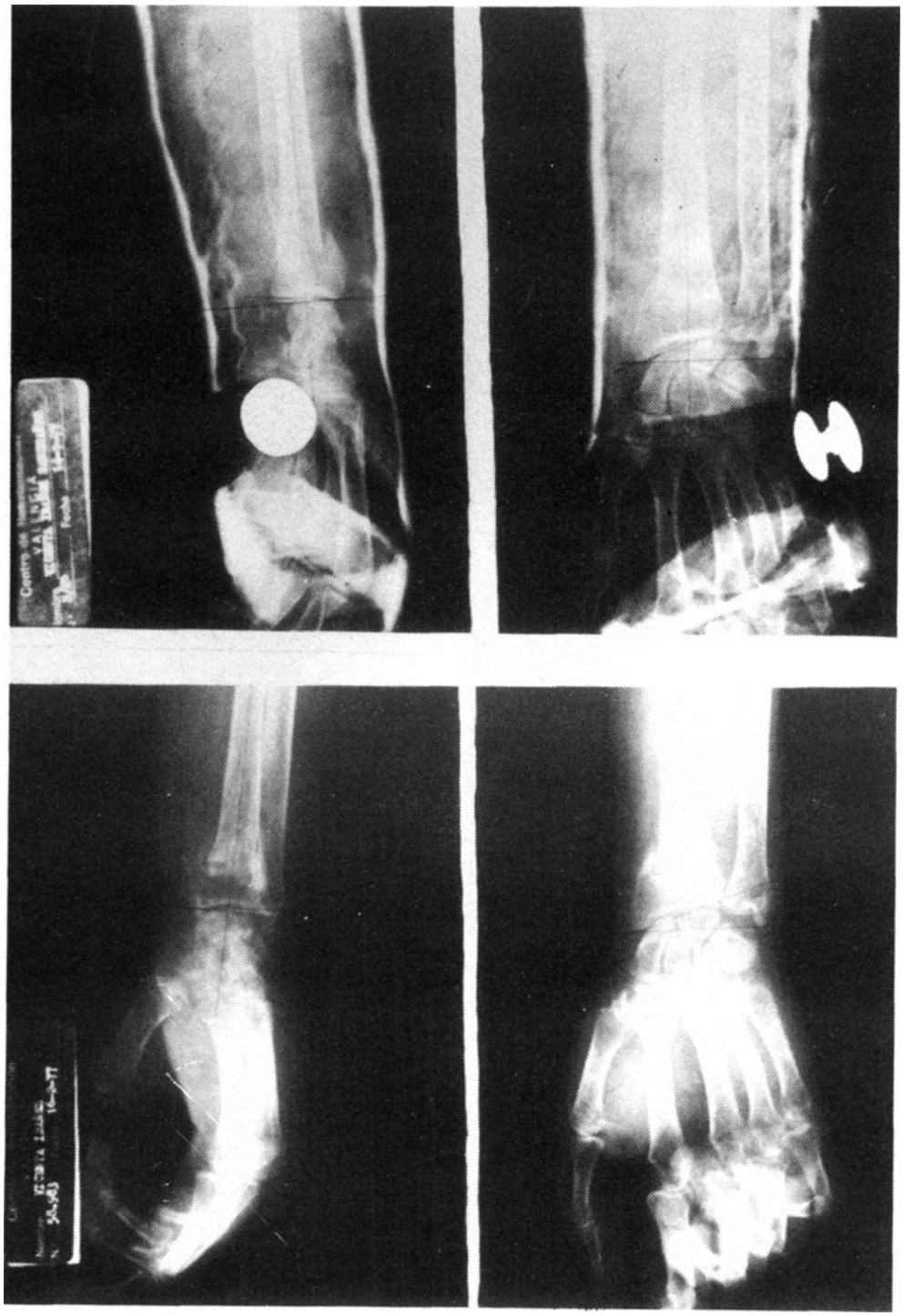

FIG. 5

atribuibles al método deformidades residuales que ya estaban o se insinuaban en la primera reducción.

A este aspecto le damos valores de 0 a 3.

2. La evaluación subjetiva, dada por el mismo enfermo y que engloba grados de excelente, con valor de 0 en muñecas normales, hasta dolor en reposo y mala movilidad, con valores de 5.

3. La evaluación objetiva, que comprende el estudio clínico de la muñeca y la valoración dinamométrica de la garra, alcanzando valores de 0 en muñecas normales y hasta 5 en graves secuelas.

4. Las complicaciones. En este apartado se estudian las algodistrofias residuales, signos de artrosis, compresiones nerviosas, etc..., con valores también de 0 a 5.

Se consideran cuatro resultados:

Excelente . . Cuando la suma es de 0 a 2
Bueno . . . . Cuando la suma es de 3 a 8
Regular . . . Cuando la suma es de 9 a 20
Malo . . . . . Cuando la suma es de 21 ó más

Siguiendo este criterio, el método de la polaina articulada ha dado en nuestras manos los siguientes resultados: Sobre 94 enfermos tratados, en el 42 por 100 los resultados fueron excelentes, el 48 por 100 fueron buenos y tuvimos un 10 por 100 de malos y regulares resultados.

En las figs. 4 y 5 se presenta un resultado radiológico en un enfermo con fractura grado I cuya valoración final fue buena.

Discusión

Con el método de la polaina con articulación para las fracturas de Colles, sin tener en cuenta la supinación, se han obtenido un 90 por 100 de excelentes y buenos resultados.

Sería interesante preguntarse si el éxito del método está en el mismo, o en la perfecta vigilancia de esta fractura generalmente tan abandonada.

Pensamos que los métodos convencionales, cuando se vigilan de cerca estos pacientes y se cambian los vendajes las veces necesarias, llevarán al mismo resultado.

BIBLIOGRAFIA

1. BACORN, R., KURTZKE, M. D. (1953): A. Study of Two Thousand Cases from the New York State Workmen's. Compensation Board. *J. Bone Joint Surg.*, 35-A, 643-658.
2. BONNIN, J. G. (1973): The Bicentenary of Abraham Colles. *J. Bone Joint Surg.*, 55-B, 452-457.
3. CERVELLÓ LÓPEZ, S. et alt. (1976): La transfixión bipolar en el tratamiento de las fracturas distales del radio. *Rev. Esp. Cir. Ost.*, 11, 37-49.
4. CHAPA, A., SELIGRA, A., IZQUIERDO, J. y CABALLÉ, C. (1977): Estudio E.M.G. - Cinesiológico del antebrazo con yesos funcionales. *Rev. Esp. Cir. Osteoarticular*, tomo XX p. 417-422.
5. DARDER, A., GASCÓ, J. (1976): Fractura de Colles, tratamiento mediante yeso funcional. *Rev. Esp. Cir. Osteoarticular*, T. XI p. 373.
6. DE WULF, A., RAZEMON, J. P. (1968): Les séquelles des fractures de l'extremité inferieur du radius chez l'adulte. Leurs causes et leur traitement. *Acta Orthop. Belg*, 34, 1-220.
7. DOWLING, J. J. et alt. (1961): Conminuted Colles' Fractures. Evaluation of a Method of Treatment. *J. Bone and Joint Surg.*, 43-A: 657-668.
8. FERNÁNDEZ ESTEVE, F. (1980): Tratamiento biológico de las fracturas. Ed. F. Fernández Esteve. Valencia.
9. FRYKMAN, G. (1967): Fracture of the distal radius including sequelae-Shoulder-Hand-Finger Syndrome. Disturbance in the distal radio-ulnar joint and impairment of nerve function. *Acta Orthop. Scand. Suppl.* 108, 27-31.
10. GERARD, Y. et alt. (1973): Traitement de certaines fractures epihysaires par plaques consoles. *Rev. Chir. Orthop.*, 59, 593-607.
11. JUDET, R. (1965): Genou, decortication osteomusculaire, poignet. *Actualités de Chir. Orthop. de l'Hôpital Poincaré*, T. IV, 214-225.
12. POOL, C. (1973): Colles' Fractures. A prospective Study of Treatment. *J. Bone Joint Surg*, 53-B, 540-548.
13. SARMIENTO, A. et alt. (1975): Forearm Fractures. Early Functional Bracing, A. Preliminary Report. *J. Bone Joint Surg*, 57-A, 297-303.
14. SARMIENTO, A. et alt. (1975): Functional Bracing in supination. *J. Bone Joint Surg*, 57-A, 311-317.
15. YING-CH'ING, CH., HSIEN-CHIH, F., T'IEN-YÜ, S., and YUN-WU, K. (1964): The Integration of Modern and Traditional Chinese Medicine in the Treatment of Fractures. IV. Treatment of Colles' Fractures. *Chinese Medical Journal*, 83: 425-429.