Revista Española de Cirugía Osteoarticular

Número 97
Año 17 - Tomo 17
Valencia, enero-febrero 1982

Rev. Esp. de Cir. Ost., 17, 1-10 (1982)

La fijación del componente tibial en las artroplastias de rodilla

Estudio experimental

F. GOMAR SANCHO

RESUMEN

El aflojamiento del componente tibial es la causa más frecuente de los fracasos de las prótesis de rodilla. Se ha realizado un estudio experimental en el perro para estudiar la reacción ósea a los distintos materiales utilizados generalmente para su anclaje.

Se ha utilizado un diseño especial de prótesis para el perro, de politetrafluoretileno (PTEF) de tallo cilíndrico labrado en espiral y otro de metal AISI 316 LUM con tallo plano con 6 orificios. En 12 perros se colocó en el platillo tibial externo la prótesis de PTEF cementada, en otros 12 la misma prótesis sin cementar y en 12 más la prótesis de AISI 616 LUM sin cementar. Los perros fueron sacrificados entre 1 y 24 semanas, estudiando la reacción tisular del lecho mediante Rx, fluorescencia y microscopía óptica.

Las prótesis cementadas provocaron en el lecho una reacción fibrosa y fibrocartilaginosa progresiva que llevó al aflojamiento. La prótesis PTEF sin cementar sufrió un hundimiento por su deformidad elástica, pero quedó bien adherida al tejido óseo. Finalmente la prótesis metálica no sufrió desplazamientos y el hueso creció contactando con toda la superficie del tallo y penetró por sus orificios.

Descriptores: Artoplastia de rodilla. Componente tibial. Aflojamiento del componente tibial en la prótesis de rodilla. Componente tibial. Prótesis de rodilla. Reacción del tejido óseo en la vecindad.

SUMMARY

The loosening of the tibial component is the most frequent cause for the failure of the total knee Arthroplasty.

An experimental study has been planned in dogs in order to know the histological behaviour of the bone tissue using different materials and methals clinically used to fix the tibial component into the upper end of the tibia.

Two different miniature special designs of the component tibial prothesis for dogs, have been used, one of them made of politetrafluorethilene (P.T.F.) with a peg screwed with flanges, another one made of methal Aisi 316 Lum with a plain peg of six holes.

Three different series of dogs were used: In the first series of twelve dogs a P.T.F. cemented prothesis was implanted over the lateral tibial plateau; on the second group of telve dogs the same prothesis but uncemented, and in the third series of twelve dogs the Aisi 616 Lum prothesis uncemented was used.

The dogs were sacrified along different periods of one to twenty four weeks; each spe-

cimen of the upper end of the tibia was studied by radiology, optical microscopy and fluorescence under microscopy view.

All cemented prothesis provoqued progresive fibrous reactions into the bed and fibrocartilague which lead to its loosening.

The uncemented P.T.C. prothesis showed a sinking by elastic deformity but were well fixed into the bone tissue.

Finally, the metalic prothesis had no displacement at all and the bone grew intimately along the surface of the peg and also across the holes. The fixation was quite solid. This method of uncemented fixation seems to be the most adecuate. Our experience with the Ring prothesis is in accordance to the convenience of the method.

Key words: Knee Arthroplasty. Experimental behaviour of the tibial component. Prothesis of the knee. Tibial component. Method of fixation.

Introducción

Con GUNSTON (1971) se inició la actual era del diseño de los componentes artroplásticos, la «mínima coadaptación constrictiva» que permita los componentes de rotación y deslizamiento de la flexoextensión de rodilla, evitando al máximo el *stress* de torsión y cizallamiento de su anclaje, que tan intenso era en las prótesis constrictivas de gozne (BARGREN, 1978; WERNER, 1978). Pese a ello el aflojamiento del componente tibial sigue siendo un problema que se presenta en el 10-20 por 100 de los casos antes de los tres años.

Si bien existe acuerdo en el empleo de los diseños «semiconstrictivos» buscando el equilibrio de la movilidad, estabilidad y *shear stress* del anclaje, no lo hay respecto a la profundidad que debe tener el anclaje. Distinguimos dos tipos de anclaje del componente tibial:

– Anclaje epifisometafisario: el componente tibial se fija en la superficie de sección lo más amplia posible, con o sin cemento.

– Anclaje epifisometadiafisario con un tallo más o menos profundo y siempre cementadas.

Las primeras tienen su principal defensa en que cierran menos puertas a una segunda cirugía en caso de fracaso. En las segundas el argumento de defensa es que el hueso cortical está mejor preparado para las fuerzas de torsión y cizallamiento y que aun producido el aflojamiento, el desplazamiento de la prótesis es escaso.

Son muchos los factores conocidos que causan el aflojamiento: la infección profunda, la inestabilidad, deformidad no corregida, mala colocación de la prótesis, diseño inadecuado, defectos de técnica y pobre calidad del hueso receptor (KNUTSON, 1981). Todos los estudios sobre el aflojamiento del componente tibial van dirigidos a los problemas biomecánicos, pero poca atención se ha prestado al comportamiento del tejido óseo a los distintos materiales.

Con el objeto de estudiar este último aspecto, hemos realizado un estudio experimental en perros con distintos diseños de prótesis no constrictivas.

Material y método

Diseño de la prótesis: Con el objeto de aislar al máximo la reacción del tejido óseo esponjoso a distintos materiales a nivel epifisometafisario y sometidos a la carga, se han diseñado dos tipos de prótesis unicondilares de tallo corto para asiento tibial, no constrictivas para reducir al máximo las fuerzas de *stress* en el anclaje.

Prótesis A: Prótesis de superficie plana circular de 15 mm de diámetro y 3 mm de grosor, con tallo de 13 mm de longitud y 5 mm de diámetro, labrado con espira de



FIG. 1.– A la izquierda prototipo prótesis metálica. A la derecha prótesis de politetrafluoretileno.

0'5 mm de profundidad (similar al anclaje de las prótesis de Freeman) (fig. 1).

El material utilizado ha sido el *politetrafluoretileno,* con las siguientes características:

– Peso específico	2'15-2'20
– Alargamiento a la rotura a 23°	250-450 %
– Resistencia a la flexión	3.500-5.000 Kg/cm^2
– Dureza (Shore D)	50-60
– Resistencia compresión 1 % deformación	120 Kg/cm^2
– Coeficiente de friccion estático (Sobre acero pulido)	0'04
– Coeficiente de fricción dinámico (Sobre acero pulido)	0'08
– Conductibilidad térmica	$6 \times 10^4 \frac{\text{cal. cm}^2}{\text{seg. cm 0° C}}$
– Resistividad superficial a 100 % humedad	3'6 × 10 meghom
– Absorción de agua	0'01
– Rigidez dielétrica s/2 mm espesor	16-24 KV/mm

Prótesis B: Réplica anatómica del cóndilo tibial externo del perro con tallo de lámina cuadrangular de 15 mm de longitud, 10 mm de profundidad y 1 mm de grosor con seis orificios de 3 mm de diámetro (similar al anclaje de la prótesis de Ring) (fig. 1)

El material utilizado ha sido AISI 316 LUM cuya composición expresada en por 100 es:

Carbono	0'030 max.
Magnesio	2'000 max.
Fósforo	0'025 max.
Azufre	0'010 max.
Silicio	0'750 max.
Cromo	17'00 - 20'00
Níquel	12'00 - 14'00
Molibdeno	2'00 - 4'00

El diseño de la prótesis y su fabricación se ha realizado en Industrias Quirúrgias de Levante, S. A., quien ha facilitado los datos expresados.

Animal de experimentación y técnica: Como animal de experimentación se ha utilizado el perro por su hueso similar al del hombre en estructura y comportamiento biológico. Un total de 36 perros de distintas razas, de aproximadamente 20 kg, se han distribuido en tres series:

Serie 1: (12 perros) prótesis de politetrafluoretileno cementada con cemento acrílico Sulfix.

Serie 2: (12 perros) prótesis de politetrafluoretileno sin cementar.

Serie 3: (12 perros) prótesis de AISI 316 LVM sin cementar.

En todos los casos, bajo anestesia general mediante perfusión continua de clorhidrato de Ketamina (2 mg), morfina (0'1 mg) y atropina (0'1 mg) por kilo de peso y hora, y con las máximas medidas asépticas, se practicaba artrotomía en rodilla derecha de incisión cutánea medial y capsular pararrotuliana externa, se luxaba la rótula internamente y tras la desinserción incompleta capsuloligamentosa lateral y meniscectomía del mismo lado, se exponía el cóndilo tibial lateral.

En los animales de la serie 1, tras resecar la superficie osteocartilaginosa en 4 mm en un solo golpe con escoplo ancho, se realizaba en el centro una perforación tallada con pequeña gubia, de diámetro y profundidad algo mayor que el tallo de la prótesis y se colocaba ésta cementada.

En los animales de la serie 2 se tallaba la superficie articular al igual que en la serie 1 mientras que el asiento del tallo se realizaba mediante perforación con broca del mismo diámetro y profundidad que el tallo, asentando la prótesis sin cementar.

En los animales de la serie 3 se procedía como en las anteriores en el tallado de la superficie articular y perpendicular a ella se practicaba una hendidura de la misma profundidad y dirección que el tallo laminar con escoplo del mismo grosor y anchura.

Tras la perfecta reconstrucción de los distintos planos, el animal quedaba en libertar en un amplio espacio sin ningún tipo de inmovilización postoperatoria, siendo sorprendente la recuperación, apoyando la pata a partir del 4.º-5.º día, en algunos casos sin apenas claudicación.

En las tres series los animales fueron sacrificados por pares a 1, 3, 6, 12, 18 y 24 semanas de la intervención. Tres días antes del sacrificio se le administraba por vía oral 1 gr de oxitetraciclina para el estudio de la fluorescencia.

Estudios realizados: Tras el sacrificio del animal, se resecaba el extremo epifisometafisario de la tibia operada, siguiendo un proceso de fijación habitual en formoaldehido al 10 por 100 para ser luego divididas en dos, en el plano frontal en las series 1 y 2 y sagital en la serie 3. Sobre ambas mitades se practicaba el estudio de fluorescencia y radiografías de foco fino. Los mismos especímenes fueron luego decalcificados en ácido fórmico al 8 por 100, incluidos en parafina, cortados a 8 micras y teñidos con hematoxilina-eosina y tricrómico de Mason.

Resultados

En ninguno de los animales de las tres series surgieron complicaciones operatorias y postoperatorias que obligaran a excluirlos.

No obstante, fue un hallazgo postmortem habitual en hidrartos moderado y una sinovitis crónica inespecífica, más intensa en las rodillas que se implantaron prótesis de politetrafluoretileno, sin influir que fuesen o no cementadas.

Estudio macroscópico: A) Serie 1 (prótesis de politetrafluoretileno cementada): Hasta la 18.ª semana todas las prótesis permanecían en su implantación inicial y aparentemente bien fijas, al menos la presión enérgica manual lateral y en superficie no parecía movilizarlas. Por lo contrario las dos prótesis implantadas durante 24 semanas y una de 18 semanas presentaban cierto grado de movilidad elástica a la presión lateral.

Tras la sección de la epífisis tibial con sierra eléctrica en el plano frontal dividiendo la prótesis en dos partes iguales, se observaba una aparente íntima unión del cemento con el hueso hasta la 6.ª semana, siendo imposible la liberación con simples maniobras. A partir de la 12.ª semana, la prótesis junto al cemento podría liberarse fácilmente con una suave tracción, observando cómo el lecho del cemento estaba tapizado por un tejido blando, en algunas zonas de aspecto fungoide, en otras fibroso y en otras fibrocartilaginoso (fig. 2). Tejido que parecía mucho más espeso en los animales sacrificados a las 18.ª y 24.ª semanas. En este último caso el bloque de la hemisección de la prótesis y su cemento se desprendían prácticamente de forma espontánea.

B) Serie 2 (prótesis de politetrafluoretileno no cementada): Todas las prótesis mostraban cierto grado de erosión en su superficie y un hundimiento en el tejido óseo esponjoso, apreciable ya a la 1.ª semana y máximo a la 6.ª, cuando la superficie de la prótesis se situaba al mismo nivel que la sección ósea. Sin embargo, todas estaban aparentemente bien fijas, las presiones manuales no conseguían la más mínima movilización macroscópica.

Una vez seccionada la epífisis tibial en el plano frontal, siguiendo el eje de la prótesis para dividirla en dos planos iguales, fácilmente se comprobaba el hundimiendo (fig. 3). Durante las 6 primeras semanas, toda la superficie estaba «ribeteada» de una fina película de tejido fibroso que se introducía por los espacios entre las espiras (fig. 4).

En los animales sacrificados a la 6.ª semana, cuando el hundimiento era máximo, pudo detectarse ya macroscópicamente amplias zonas de cartílago hialino en el tope del tallo y aún más en el ángulo formado por la convergencia del platillo de la prótesis y su tallo (fig. 4).

A partir de las 12 semanas el cartílago desapareció por completo y el tejido óseo prácticamente contactaba con la superficie del tallo y sus espacios interespiras parecían ocupados por él.

C) Serie 3 (prótesis metálica): Todas las prótesis de esta serie no parecían haber variado su posición primitiva y los intentos manuales de movilizarlas no conseguían el mínimo desplazamiento macroscópico.

Por razones de dureza del material, la sección de la epífisis con sierra eléctrica se llevó a cabo en el plano sagital, de abajo a arriba, perfilando el tallo laminar hasta el platillo.

Durante las 12 primeras semanas las perforaciones del tallo parecían ocupadas por tejido fibroso, pero ya a las 18 semanas podía apreciarse como el tejido óseo trabecular ocupaba todo su diámetro cruzando de lado a lado el tallo a través de los orificios (figs. 5 y 6).

Estudio radiográfico

En las radiografías con foco fino sistemáticamente aparecía un refuerzo escleroso alrededor del enclaje protésico, muy evidente a partir de la 3.ª semana, crecía en intensidad y extensión conforme avanzaba el tiempo de experimentación, con ciertos matices diferenciales en cada una de las series.

En la serie 1 la esclerosis, muy acentuada, se localizaba con preferencia alrededor del anclaje más profundo (fig. 7). A partir de las 18.ª semanas se iniciaba un perfil osteolítico en la línea de cementación, mucho más evidente a las 24 semanas, coincidiendo con una mayor densidad de la reacción esclerosa.

En la serie 2 la reacción esclerosa fue más uniforme alrededor del tallo. Más moderada cuantitativamente y cualitativamente que en la serie 1 y de más lenta evolución. Tan sólo a la 18.ª semana pudieron verse trabéculas óseas penetrando en los espacios libres de las espiras, sin aparición tardía de halo radiotranslúcido limitante.

En la serie 3 la esclerosis se limitaba prácticamente a la superficie de apoyo del platillo, progresiva hasta la 12.ª semana para luego estabilizarse e incluso aclararse hacia la 24.ª semana, a la vez que aparecía una discreta esclerosis alrededor del tallo.

Estudio de fluorescencia

El estudio de fluorescencia pocos datos aportó respecto a los hallazgos radiográficos.

Sabemos que la oxitetraciclina se capta en el hueso en formación. Ello permitió detectar la neoformación ósea en la periferia del anclaje muy por delante de la imagen radiográfica. Especialmente en la serie 2, varias semanas antes de detectar en la radiografía el crecimiento óseo entre las espiras, el tejido previo aparentemente blando mostraba la captación de oxitetraciclina (fig. 3).

Estudio histológico

A) Serie 1: A la semana de la intervención tan sólo una finísima lámina de hematoma organizado se interponía entre el hueso y el cemento, en cuyo seno yacían pequeñas partículas óseas necróticas en medio de un infiltrado leucocitario neutrófilo y algún macrófago aislado.

A las 3 semanas, en el lugar del hematoma había un tejido mesenquimal rico en macrófagos y las trabéculas óseas limitantes estaban sometidas a una importante actividad reabsortiva a cargo de numerosos frentes de osteoclastos. Por su parte las trabéculas más alejadas sufrieron cambios de signo contrario, eran ribeteadas por tejido osteoide (fig. 8).

A las 6 semanas el espacio hueso-cemento había aumentado discretamente y el tejido mesenquimal se había diferenciado en el sentido fibroso con algún islote de cartílago embrionario. Persistía la reabsorción trabecular en la periferia mientras que las más alejadas seguían engrosándose en detrimento de los espacios medulares.

A las 12 semanas el tejido blando que tapizaba la superficie de cementación parecía estacionario, de espesor aproximado al de las 6 semanas, mostraba un mayor grado de diferenciación tisular e islotes cartilaginosos más grandes y numerosos. Las trabéculas limitantes, sumamente densas, recordaban más en su estructura al tejido óseo subcondral.

A las 18 semanas parecía haberse producido una reactivación del proceso osteolítico de las trabéculas limitantes, como expresión de ello una línea de osteoclastos se veía en la superficie trabecular, mientras que en la proximidad del cemento habían numerosos macrófagos. El espacio hueso-cemento estaba ocupado por una gruesa capa de tejido fibrocartilaginoso.

A las 24 semanas el mismo tejido pero en mayores dimensiones rodeaba al cemento.

B) Serie 2: En la primera semana los espacios entre las espiras estaban ocupados tan sólo por hematoma organizado, no detectándose reacción osteolítica alguna (fig. 9).

A las 3 semanas el hematoma había sido sustituido por tejido mesenquimal ricamente vascularizado. En la base del platillo y en el tope del tallo se mezclaba con restos de trabéculas óseas necróticas e invadía trabéculas óseas rotas por el hundimiento que estaba sufriendo.

A las 6 semanas el tejido neoformado entre las espiras se había diferenciado en tejido fibroso y fibrocartilaginoso (fig. 10). Por lo contrario, en el tope del tallo y en el ángulo tallo-platillo había un volumen importante de cartílago hialino bien diferenciado (fig. 11).

A las 12 semanas los espacios interespiras eran de fibrocartílago alternando con cartílago hialino, incluso con centros de osificación encondral, lo mismo que ocurría con los focos de cartílago descritos en la fase anterior. Las trabéculas óseas de la proximidad estaban francamente reforzadas por hueso de nueva formación.

A las 18 semanas se detectaban numerosas trabéculas óseas neoformadas que se introducían entre las espiras con una amplia base de implantación en las trabéculas próximas, como si a partir de ellas se hubieran originado (fig. 12). Por su parte los focos de cartílago habían desaparecido y sustituidos por hueso.

A las 24 semanas los espacios interespiras eran ocupados prácticamente en su totalidad por hueso maduro que perfilaba todo el componente protésico.

C) Serie 3: En la primera semana se apreciaba que el tallo laminar estaba bien ajustado en el hueso y sus orificios rellenos de un hematoma organizado. En los cortes seriados pudo demostrarse que la superficie ósea tallada para el asiento del platillo no era regular, lo que se traducía en áreas de perfecto contacto metal-hueso y áreas donde el hueso estaba separado del metal por un hematoma más o menos amplio.

A las 3 semanas los orificios del tallo estaban ocupados por tejido conectivo inmaduro, lo mismo que ocurría con los fallos de contacto en la superficie del platillo. Por su parte las zonas de tejido óseo sobre las que descansaba el platillo y sobre las que cabe suponer que recaía la carga, se iniciaba un refuerzo osteoide de sus trabéculas.

A las 6 semanas las trabéculas óseas en contacto con el platillo protésico persistían en su reacción osteoblástica, mientras que las próximas al tallo no mostraban respuesta alguna ni en el sentido osteoblástico ni osteoclástico. Los fallos de contacto platillo-hueso ya no estaban cubiertos por tejido conectivo sino por cartílago hialino, pocas veces fibrocartílago, que se fundía con las trabéculas óseas subyacentes en las que la actividad osteoblástica era evidente (fig. 13).

A las 12 semanas los focos de cartílago se habían convertido en hueso, todo el platillo tenía ya un apoyo óseo. Los orificios del tallo persistían rellenos de tejido fibroso, pero ya se apreciaba como una neoformación ósea con base en las trabéculas antiguas, se insinuaba tímidamente en este tejido (fig. 14).

A partir de la 18.ª semana no existía ninguna duda de que hueso ya maduro ocupaba prácticamente todo el diámetro de los orificios y establecía comunicación con el hueso a ambos lados. Este tejido no tenía aspecto de hueso embrionario o inmaduro, sino todo lo contrario, era de organización bien madura, sus trabéculas con distribución espacial, tamaño y orientación semejante al resto de tejido esponjoso epifisario (fig. 15). La superficie de contacto con el platillo era uniforme, el hueso neoformado había madurado y las zonas de hueso reforzado por la acción de la carga había regresado en densidad, una uniforme capa de tejido óseo semejante al subcondral, servía de asiento al platillo de la prótesis, como si un mejor anclaje del tallo hubiera liberado a la superficie de apoyo del soporte de la carga.

Discusión

El estudiar una parcela concreta de un fenómeno biológico entraña siempre grandes dificultades. Evitar todas las interferencias tiene el peligro de que los hechos analizados se aparten sustancialmente de la realidad.

En el caso concreto de nuestro estudio

experimental, no podemos analizar la reacción del tejido óseo a los distintos materiales implantados sin tener en cuenta algunos aspectos biomecánicos. Mas cuando sabemos que la reacción ósea en la vecindad de los implantes, en gran parte es dirigida por las fuerzas de *stress* que sobre él actúan, cumpliéndose la vieja ley de «la función hace la forma».

La fijación de los componentes protésicos con cemento, ha sido desde su introducción blanco de múltiples objeciones por su problemática bien conocida: la reacción a cuerpo extraño, la posibilidad de infección, los trastornos hemodinámicos durante la cementación, la toxicidad del monómero liberado durante la polimerización y la lesión térmica y química del hueso en la interfase; aspectos de los que ya nos ocupamos en trabajos experimentales previos (GASCÓ, GOMAR-SANCHO y LAGUÍA, 1977). Pese a todas las críticas la cementación ha adquirido una amplia difusión, los problemas teóricos no han tenido las mismas dimensiones en el aspecto práctico y la utilidad del cemento ha sido sancionada por el tiempo.

Pero con el transcurso de los años se ha puesto en evidencia que la descementación puede ser tardía pero es un hecho constante.

Los resultados de nuestra serie 1 (prótesis cementada) pone en evidencia que la gran ventaja del cemento radica en que desde el primer momento se consigue un anclaje perfecto al rellenar todo el lecho óseo con un material de módulo de elasticidad semejante al hueso. Es lógico que las condiciones biomecánicas sean óptimas, pues las fuerzas de *stress* se reparten uniformemente en toda la interfase. Pero a la larga una reacción a cuerpo extraño origina un tejido blando fibroso o fibrocartilaginoso en la interfase hueso-cemento, con una distribución laminar que aumenta progresivamente. Si el desplazamiento del bloque de cemento no es grosero, obedece simplemente a que en su superficie es notablemente irregular y el cemento aún rodeado por un grueso manto fibroso permanece enclaustrado. En ello se basa la práctica de perforaciones multidireccionales en el fondo del acetábulo para mejorar el anclaje de la pieza correspondiente.

Teniendo en cuenta estas consideraciones fácilmente se deduce que el anclaje metafodiafisario con tallo largo tiene menos posibilidades de desplazamiento. Dejando a un lado el que se busque un apoyo en hueso compacto teóricamente mejor preparado para el *stress* de torsión y cizallamiento, hay mayor cantidad de cemento enclaustrado y mayor superficie de reparto de carga. Sin embargo, desde el punto de vista de la reacción tisular, el aflojamiento, en otras palabras la descementación, es más temprana. Sabemos de la inferioridad vascular del hueso diafisario respecto al hueso esponjoso de la epífisis y la metáfisis y por trabajos experimentales previos (GOMAR-SANCHO 1979), que el fresado de la cavidad medular lleva obligatoriamente un daño grave de la vascularización endóstica, al menos el tercio interno de la cortical sufrirá un daño intenso que facilitará su sustitución por tejido blando.

Con la utilización de prótesis sin cementar, nuestra serie 2 y 3, se pone de manifiesto una total aceptación del hueso huésped tanto al polietileno como al metal, una gran ventaja frente al cemento, el anclaje va mejorando conforme el hueso va creciendo y ocupando los espacios muertos hasta contactar con la superficie de todo el tallo de la prótesis. No obstante, son inferiores respecto al cemento en el sentido de que la fijación inmediata es pobre por las dificultades técnicas de conseguir un perfecto tallado del lecho. Se pone así de manifiesto la importancia de la ejecución técnica de los implantes articulares en su futuro inmediato. En nuestras prótesis metálicas, de implantación francamente sencilla, se vio cómo el apoyo del platillo sólo se hacía en ciertos puntos determinados al no ser la superficie ósea tallada perfectamente plana.

Pese a que tanto el politetrafluoretileno como la aleación utilizada eran aceptados

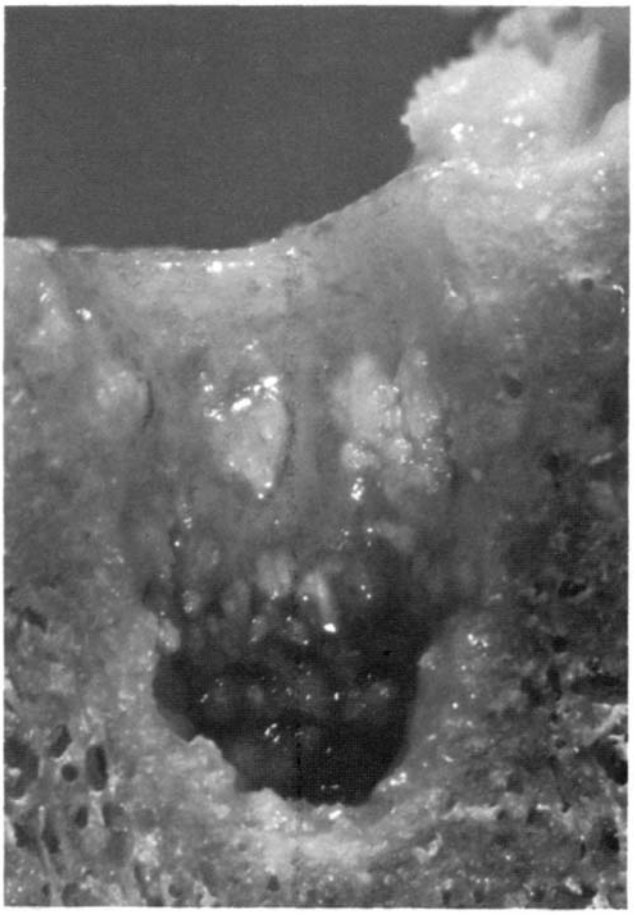

2



3

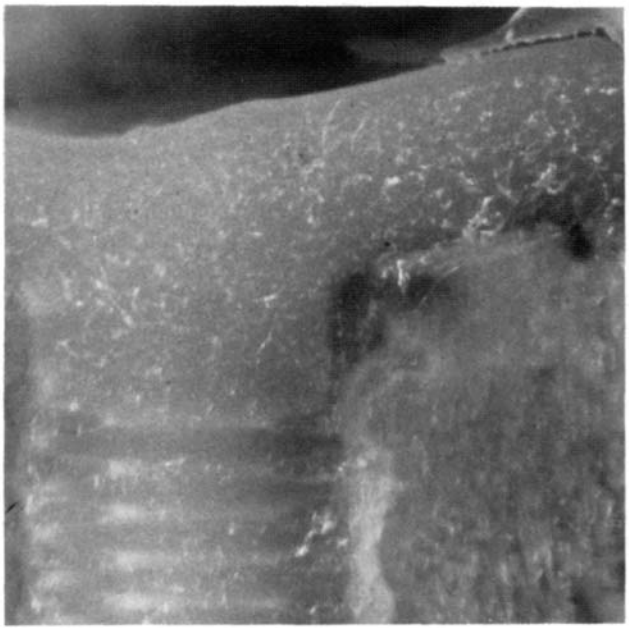

4

FIG. 2.– Prótesis de politetrafluoretileno cementada. 5 X. 6 semanas. Lecho del cemento cubierto por tejido fibrocartilaginoso.

FIG. 3.– Prótesis de politetrafluoretileno. 2 X. Imagen fluorescencia. 6 semanas. Hemisección del especímen que muestra el hundimiento de la prótesis y la interposición de tejido fibroso en su lecho, que se introduce en las espiras y muestra discreta captación de oxitetraciclina.

FIG. 4.– Prótesis de politetrafluoretileno. 6 X. 6 semanas. Formación de cartílago en el ángulo platillo-tallo de la prótesis hundida (ver imagen histológica fig. 11).

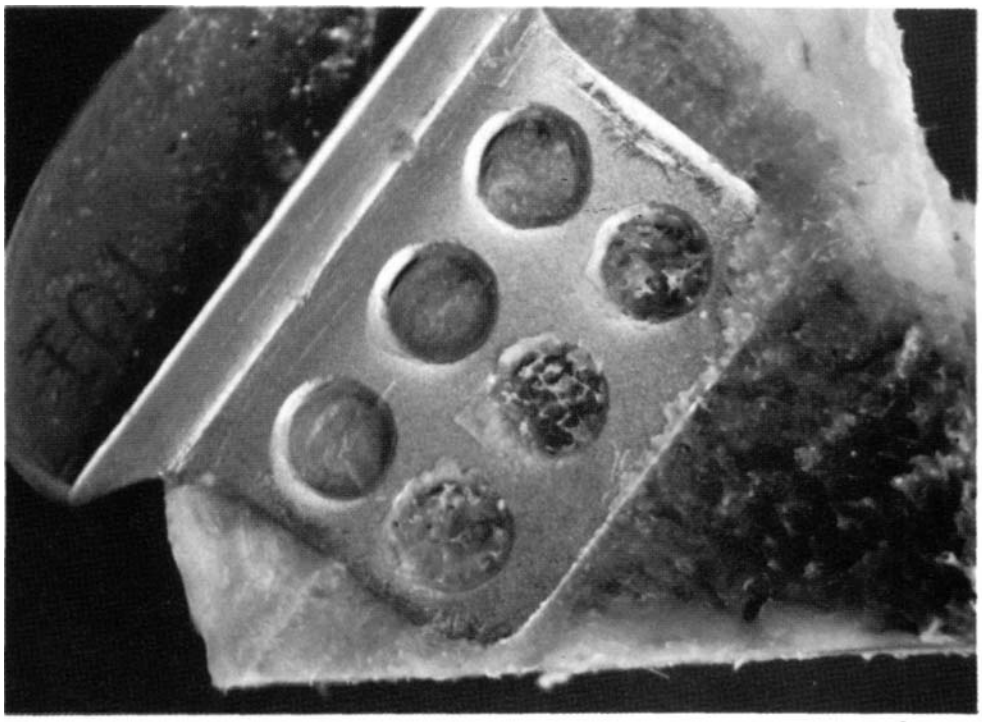

5

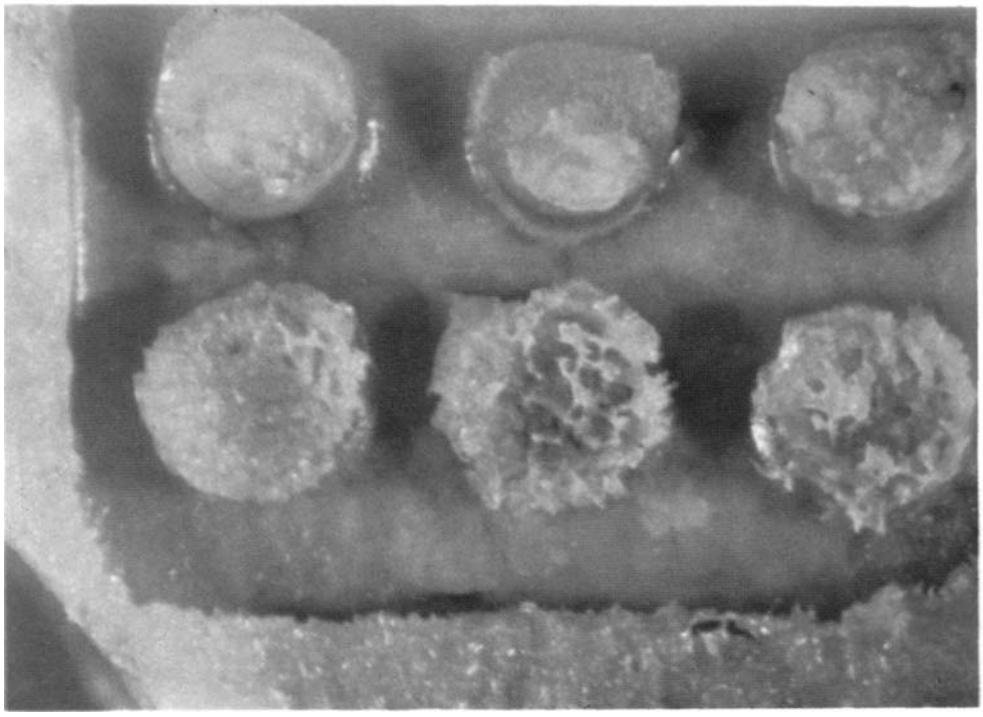

6

FIG. 5.– Prótesis metálica. 4 X. 18 semanas. La sección de la epífisis a nivel del tallo muestra los orificios ocupados por trabéculas óseas.

FIG. 6.– Detalle de la anterior, una vez retirada la prótesis.

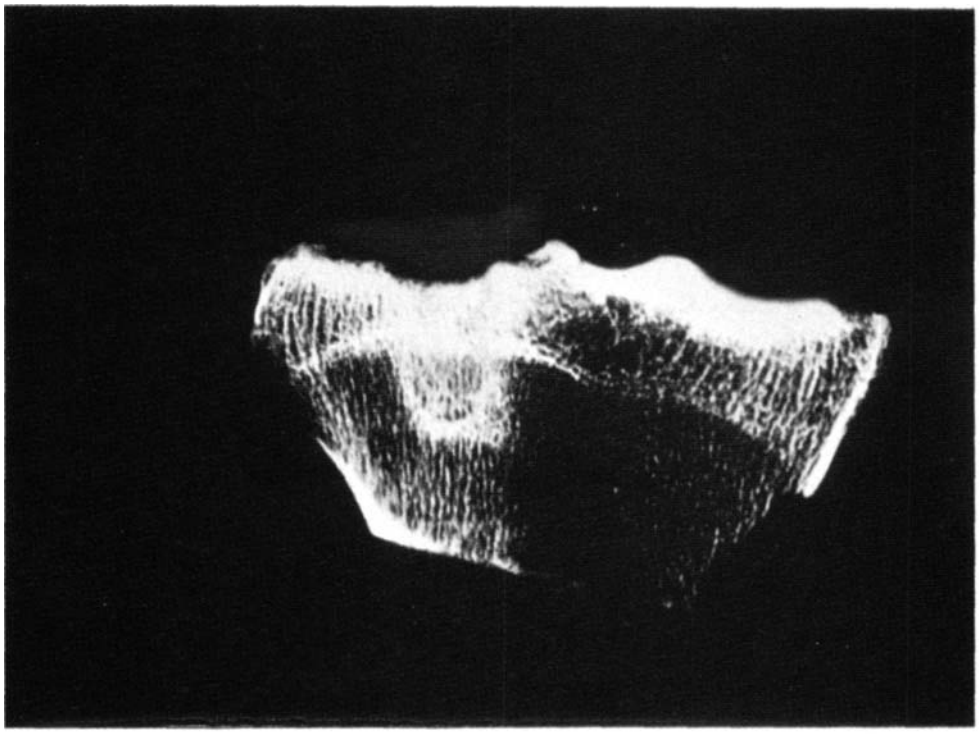

7

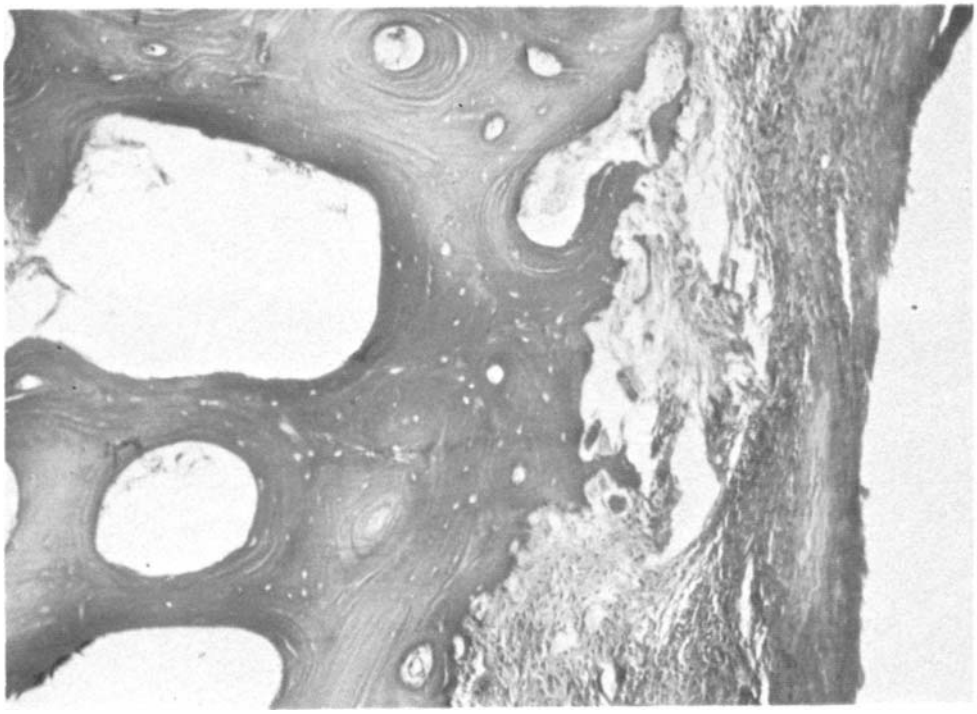

8

FIG. 7.– Prótesis de politetrafluoretileno. 12 semanas. Imagen radiográfica de una sección de la epífisis tibial, es evidente la esclerosis ósea limitante del lecho.

FIG. 8.– Prótesis de politetrafluoretileno cementada. 3 semanas. Tricrómico de Mason. 40 X. Se observa el lecho de la prótesis cubierta por tejido mesenquimatoso y algunos focos de fibrocartílago y una actividad osteoclástica de las trabéculas subyacentes.

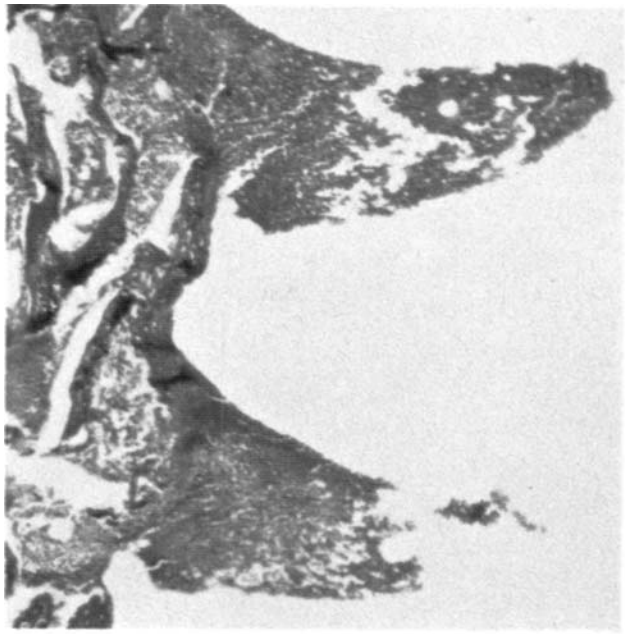

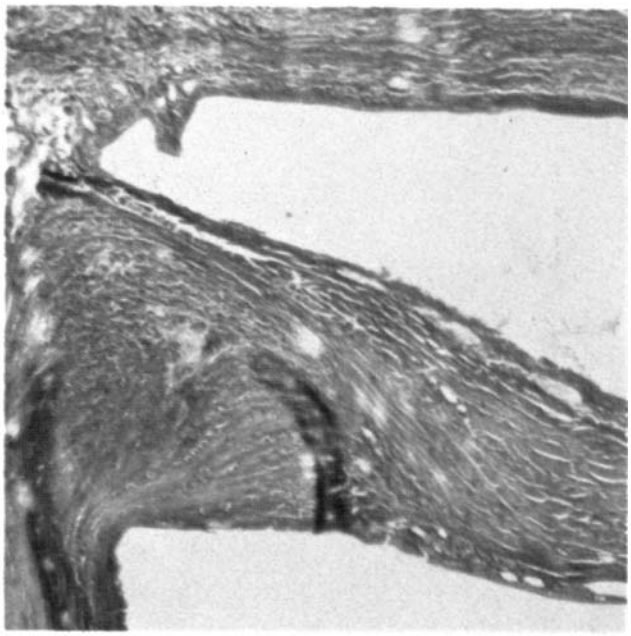

10

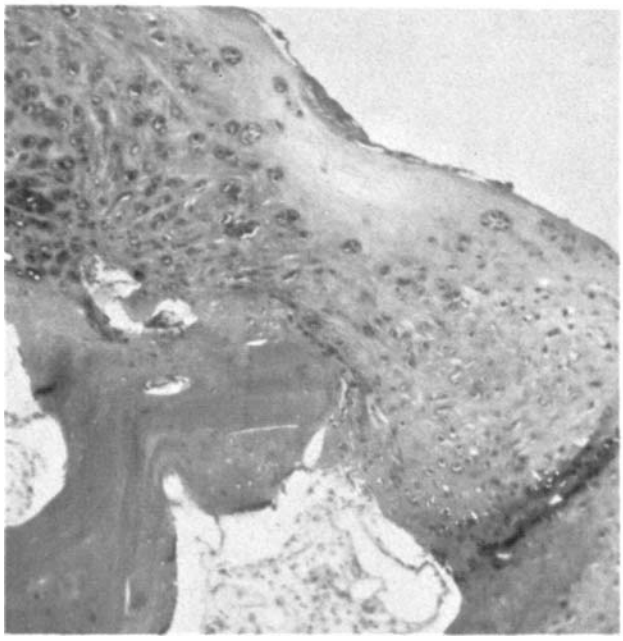

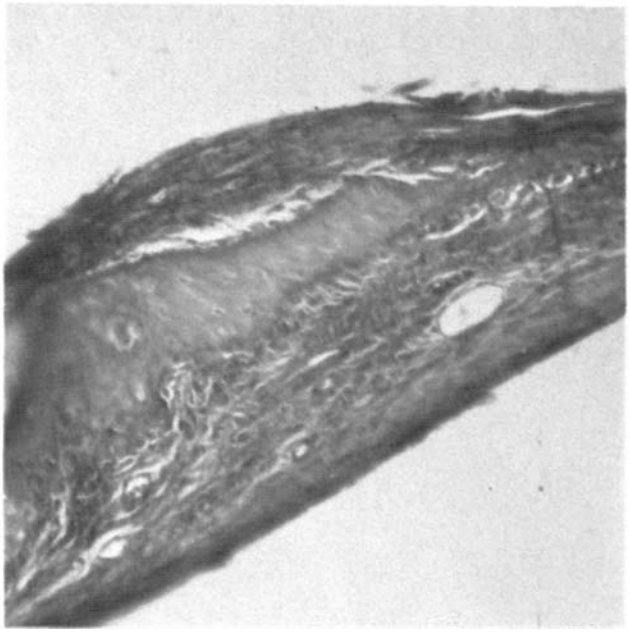

12

FIG. 9.– Prótesis de politetrafluoretileno. 1 semana. Tricrómico de Mason. 25 X. Los espacios interespiras están ocupados sólo por un hematoma organizado. No hay osteolisis de las trabéculas.

FIG. 10.– Prótesis de politetrafluoretileno. 6 semanas. Tricrómico de Mason. 40 X. Detalle del tejido interespiras formado por tejido fibroso y fibrocartilaginoso.

FIG. 11.– Prótesis de politetrafluoretileno. 6 semanas. H. E. 40 X. Cartílago hialino en el ángulo tallo-platillo (ver figura 4).

FIG. 12.– Prótesis de politetrafluoretileno. 18 semanas. Tricrómico de Mason. 40 X. Detalle de un espacio interespira ocupado por una gruesa trabécula ósea neoformada.

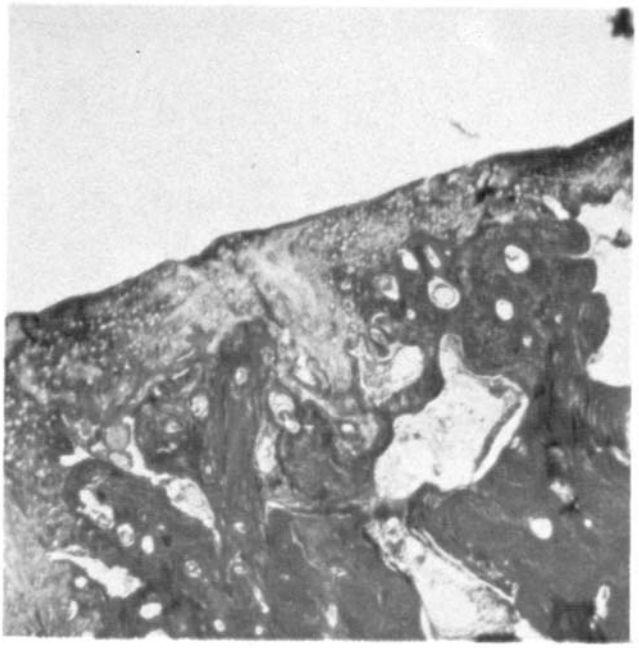

13

14

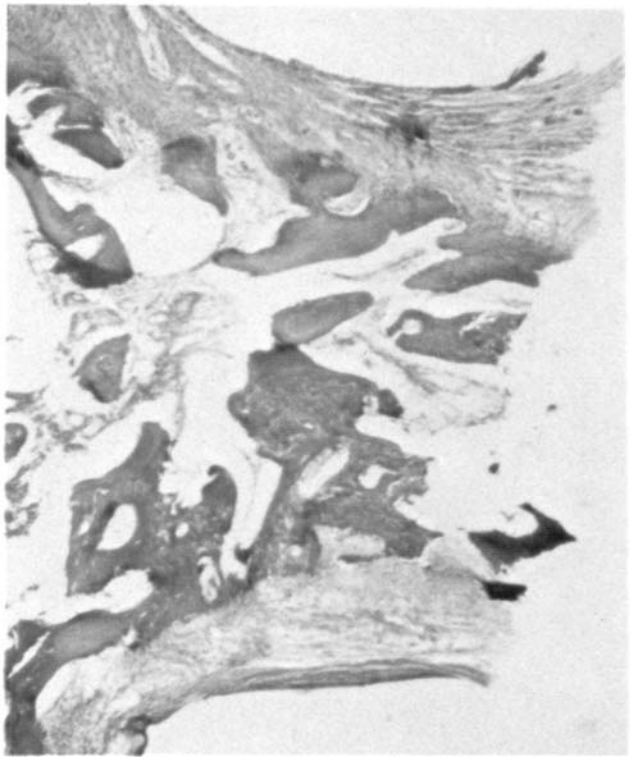

15

FIG. 13.– Prótesis metálica. 6 semanas. Tricrómico de Mason. 10 X. Gruesa película de cartílago que ocupa el espacio entre la superficie ósea tallada y el platillo protésico.

FIG. 14.– Prótesis metálica. 12 semanas. H. E. 25 X. El tejido óseo inicia la invasión del tejido fibroso que ocupa los orificios del tallo de la prótesis.

FIG. 15.– Prótesis metálica. 24 semanas. Tricrómico de Mason. 40 X. Trabéculas óseas maduras ocupan la mayor parte del tejido situado en los orificios del tallo.

igualmente por el hueso, el resultado de la experiencia fue bien diferente. La prótesis metálica no sufrió ningún desplazamiento, el tejido óseo reaccionó reforzándose en las zonas de apoyo de la prótesis y creció en los espacios muertos hasta contactar con el metal, participando en las labores de soportar las fuerzas transmitidas desde la prótesis al hueso.

La prótesis de politetrafluoretileno, por lo contrario, sufrió un hundimiento total y precoz. Los puntos de apoyo óseo bajo la acción de la carga fracasaron y se convirtieron en cartílago y el «atrapamiento» de la prótesis no se consiguió hasta que se había completado el hundimiento.

La respuesta en esta diferencia en los resultados con la prótesis de politetrafluoretileno y la de metal hay que buscarla en la biomecánica más que en la respuesta del tejido al material implantado. En primer lugar, la superficie del platillo de la prótesis de politetrafluoretileno era bastante menor que la de la metálica, pero la causa fundamental pensamos que reside más en las distintas propiedades físicas de ambos materiales.

Sabemos con SWANSON y FREEMAN (1977) los problemas biomecánicos de las piezas de polietileno; la carga se concentra en áreas muy pequeñas debido a la deformidad elástica y plástica de este material. La deformidad elástica es responsable de que la prótesis se deforme en superficie y el platillo lo haga con convexidad hacia el asiento óseo, concentrándose la carga en el centro. La deformidad plástica por su parte no se limita a la superficie sino también a las zonas más profundas, el hueso deberá modificar su lecho a las deformidades de la prótesis. Cuando se utiliza con cemento esta deformidad plástica es origen de aflojamiento en la unión polietileno-cemento (KNUTSON, 1981).

Dos caminos nos llevarán a evitar la deformidad elástica y plástica del polietileno, la utilización de prótesis de superficie amplia y con apoyo en la cortical (SWANSON y FREEMAN, 1977) y la utilización de piezas de grosor superior a los 6-9 mm (KNUTSON, 1981).

Hay que destacar que en cualquiera de los tres modelos utilizados en nuestra experiencia ha habido una gran reacción esclerosa ósea alrededor del anclaje, un refuerzo óseo de estructura similar al tejido óseo subcondral. Si bien parece cierto que el tejido esponjoso resiste peor el *shear stress* en relación al tejido óseo compacto (ATTEMBOROUGH, 1978; BARGREN, 1978), no es tanta la diferencia cuando alrededor de la prótesis se crea un refuerzo óseo compacto. A falta de comprobación biomecánica, los hallazos histológicos hacen intuir un buen comportamiento *shear stress* de este nuevo hueso.

Conclusiones

El anclaje del componente tibial mediante cemento consigue en las fases iniciales una óptima fijación al rellenar todos los espacios del lecho óseo estableciendo una continuidad directa de la prótesis con el hueso. Sin embargo, una lenta reacción de rechazo interpone entre el hueso y el cemento un tejido blando que lleva al aflojamiento tardío.

El anclaje del componente tibial sin cementar en su fijación inmediata queda totalmente a merced de la perfección técnica en el tallado de su lecho.

Los anclajes de polietileno son totalmente inertes y el hueso crece introduciéndose en sus ranuras, pero la deformidad plástica y elástica interferirá inicialmente en la respuesta ósea.

Los anclajes metálicos muestran una respuesta ósea óptima creciendo el hueso a su alrededor hasta contactar en toda la superficie del tallo metálico sin que la deformidad elástica interfiera la respuesta ósea.

Deben ser elegidos por su durabilidad desde el punto de vista de la reacción tisular los anclajes sin cementar y dentro de ellos los metálicos por su módulo de elasticidad más semejante al hueso que el polietileno.

Agradecimientos:

Debo agradecer la colaboración de todas aquellas personas que de alguna manera han participado en la elaboración de este trabajo, pero particularmente debo referirme al profesor F. Gomar Guarner por su dirección, a los doctores J. Ribes, V. Estrems y C. Sánchez por su colaboración en los actos quirúrgicos realizados y a J. Bisquert y J. Cumplido, del Departamento de Ingeniería de Industrias Quirúrgicas de Levante, por su intervención en el diseño de las prótesis.

BIBLIOGRAFIA

1. ATTEMBOUROUGH, G. G. (1978): «The Attemborough total Knee replacement». *J. Bone Joint Surg., 60-B*, 320.
2. BARGREN, J. H., DAY, W. H., FREEMAN, M. A., and SWANSON, J. A. (1977): «Mechanical test on the tibial components of non-hinged knee prostheses». *J. Bone Joint Surg., 60-B*. 256.
3. BRYAN, R. S. and PETERSON (1971): «Polycentric total Knee arthroplasty». *Orthop. Clin. North Amer. L.*, 715.
4. FREEMAN, M. A., SWANSON, J. A., and TODD, R. C.(1973): «Total replacement of the knee using Freeman-Swanson Knee prothesis». *Clin. Orthop., 94*, 153.
5. FREEMAN, M. A., BARGREN, S. and MILLER, J. (1977): «A comparison of Osteotomy and Joint Replacement in the Surgical Treatment of the arthritic knee». *Archiv. Orthopaediche Unfail Shirurgie, 88*. 7.
6. GASCÓ, J., GOMAR-SANCHO, F. y LAGUÍA, M. (1977): «Reacción del ósea al cemento acrílico. Estudio experimental histológico, radiográfico y microangiográfico. Microscopía fluorescente» *Rev. Ortop. Traum., 21 IB*. 151.
7. GOMAR-SANCHO, F. y GASCÓ J. (1979): «Relleno intramedular de cemento bajo isquemia. Estudio experimental». *Rev. Esp. de Cir. Ost., 14*. 209.
8. GUNTSTON, F. H. (1971): «Policentric knee arthroplasty: Protesis simulation of normal knee movement». *J. Bone Joint Surg., 53-B*. 272.
9. KNUTSON, K., JONSSON, G., LANGER, J., LARUSDOTTIR, H. and LIDGREN, L. (1981): «Deformation and loosening of the tibial component in knee arthroplasty with unicompartimental endoprostheses». *Acta orthop. scand., 52*. 667.
10. LETTIN, A. W., DELIS, BLACKBURNE, S. S., and SCALES, S. T. (1978): «The Stanmoore Hinge knee arthroplasty». *J. Bone Joint Surg., 60-B*. 327.
11. MARMOR, L. (1973): «The modular knee». *Clin. Orthop., 94*. 242.
12. MORRISON, J. B. (1970): «Biomechanics of the knee joint in relation normal walking». *J. Biomechanics, 3*, 51.
13. RENAWAT, C. S., INSALL, S. and SHINE (1976): «Duo condilar total knee arthroplasty». *Clin. Orthop., 120*. 76.
14. SHEEHAN, J. M. (1978): «Arthroplasty of the knee». *J. Bone Joint Surg., 60-B* 327.
15. SHIERS, L. G. P. (1960): «Arthroplasty of the knee interin report of a new method». *J. Bone Joint Surg., 42-B*. 31.
16. SHIERS, L. G. P. (1965): «Hinge arthroplasty of the knee». *J. Bone Joint Surg., 47-B*. 586.
17. SWANSON, J. A. and FREEMAN, M. A. (1974): «The design of the knee joint Implant.» *Biomechanical Engineering, 9*. 348.
18. WALLDIUS, B. (1957): «Arthroplasty of the knee using an endoprosthesis». *Act. Orthop. Scand., Sup. 24*. 1.
19. WALLDIUS, B. (1961): «Arthroplasty of the knee using an endoprostheses. 8 years experience.». *Act. Orthop. Scand., 30*. 137.
20. WERNER, F., FOSTER, B. S. and MURRAY, M. D. (1978): «The influence of design on the transmission of torque across knee prostheses». *J. Bone Joint Surg., 60-A*. 342.