Rev. Esp. de Cir., Os., 17, 319-326 (1982)

FACULTAD DE MEDICINA DE VALENCIA. SERVICIO DE REHABILITACIÓN
HOSPITAL CLÍNICO UNIVERSITARIO

Distrofia miotónica. Revisión electromiográfica de once casos

E. MORA AMERIGO, A. CHAPA y VILLALBA y A. SELIGRA FERRER

Introducción

«La enfermedad de Steinert es una distrofia muscular miotónica, neuroendocrina, heredodegenerativa, de evolución progresiva» (ESPADALER y otros, 1971).

La característica principal es, pues, la reacción de miotonía sobre un fondo distrófico muscular.

Podemos definir la miotonía como una contracción muscular activa y sostenida que persiste después de cesar la inervación voluntaria. Este fenómeno miotónico es común a la distrofia miotónica (Enfermedad de Steinert), miotonía congénita (Enfermedad de Thomsen) y paramiotonía congénita (Enfermedad de Eulemburg).

El motivo de nuestra comunicación es el análisis de los casos explorados en nuestro Servicio de enfermedad de Steinert.

La frecuencia de esta entidad es difícil de establecer, aunque parece que su prevalencia es de 3'6 por 100.000 habitantes en España (COROMINAS).

Es una enfermedad hereditaria de tipo autosómico dominante con el fenómeno de anteposición y progresión de los síntomas (mayor precocidad e intensidad de la sintomatología en las generaciones siguientes. WARING y RAVIN).

La sintomatología clínica es muy variada, como se deduce de la definición que hemos recogido, y consiste en toda una serie de síntomas neuromusculares (fatiga muscular, fenómeno miotónico, paresias, atrofias...) unidos a opacificaciones corneales (cataratas), alopecia precoz, trastornos electrocardiográficos que parece no se deben a trastornos de conducción, trastornos difusos electroencefalográficos y signos de deterioro psíquico.

A esto se añaden trastornos endocrinos (insuficiencia suprarrenal y gonadal) y broncopulmonares.

El estudio enzimático es menos significativo que en las distrofias musculares no miotónicas.

La enfermedad es de evolución progresiva y produce una invalidez más o menos intensa al llegar a los 60 años de edad aproximadamente.

El tratamiento medicamentoso es muy discutible y es la Rehabilitación, como mantenimiento y adaptación a su discapacidad progresiva, la única medida eficaz.

Material, método y resultados

Se forma una serie con 11 casos explorados en el laboratorio de Electrodiagnóstico del Servicio de Rehabilitación del Hospital Clínico de Valencia, y se analizan los resultados obtenidos.

Caso núm. 1. Varón. 43 años. Desde hace doce o trece años pérdida de fuerza y adelgazamiento en miembros superiores e inferiores.

Reflejos osteotendinosos disminuídos. Sensibilidad normal.

E.M.G. Tibial anterior derecho e izquierdo y gemelo interno derecho. Aparecen en todos ellos alguna fibrilación y abundantes descargas de alta frecuencia.

Los potenciales de unidad motora son de tipo polifásico, de breve duración y amplitud disminuida (50 por 100 aproximadamente). El trazado de actividad voluntaria es de tipo intermedio.

Revisado a los dos años con resultados parecidos.

Caso núm. 2. Varón. 29 años. Pérdida generalizada de fuerza y agarrotamiento de las manos tras los esfuerzos desde hace años. Reflejos osteotendinosos muy disminuídos. Sensibilidad normal.

E.M.G. Tibial anterior derecho e izquierdo: abundantes descargas de alta frecuencia. Potenciales de unidad motora de tipo polifásico con breve duración en alto porcentaje. Patrones de actividad de tipo intermedio pobre.

Masa flexora de antebrazo derecho: Abundantes descargas de alta frecuencia. Patrón voluntario de tipo interferencial y potenciales polifásicos de breve duración.

Prueba de Jolly-Benedic negativa.

Caso núm. 3. Varón. 47 años. Desde hace ocho años pérdida de fuerza de predominio distal en miembros superiores e inferiores e impotencia funcional para la flexión del cuello. Dificultad para abrir la mano tras el cierre sostenido. Reflejos osteotendinosos disminuídos. Sensibilidad normal. No alteraciones en la deglución. Alopecia. Disminución de la agudeza visual.

E.M.G. Tibial anterior izquierdo, gemelo interno derecho, pedio izquierdo, peroneos derechos, masa flexora y extensora de antebrazo: Abundantes fibrilaciones, ondas positivas y descargas de alta frecuencia. Los potenciales de unidad motora están formados por gran abundancia de fases (polifásicos) breves de hasta 1 mV. de amplitud. Actividad voluntaria de tipo interferencial. Velocidad de conducción motora en ciático poplíteo externo izquierdo de 33 m/s.

Caso núm. 4. Varón de 46 años. Desde hace cinco-seis años pérdida de fuerza en miembro inferior izquierdo que ha ido progresando y que en el momento de la exploración se añade a impotencia funcional en miembros superiores. Dificultad para abrir la mano tras su cierre. No amiotrofia. Facies inexpresiva. Reflejos osteotendinosos normales. Sensibilidad normal.

E.M.G. Tibial anterior izquierdo. Vasto externo derecho. Pedio izquierdo y abductor del meñique izquierdo: Fibrilaciones, ondas lentas y descargas de alta frecuencia. Trazado voluntario intermedio rico. Potenciales de unidad motora compuestos por no muy abundantes polifásicos breves. Velocidad de conducción motora en ciático poplíteo externo izquierdo 30 m/s.

Caso núm. 5. Varón. 50 años. Desde hace doce años pérdida de fuerza en miembros superiores y más tarde de miembros inferiores y de predominio distal. Amiotrofias. Reflejos osteotendinosos muy disminuídos. No alteraciones de la sensibilidad.

E.M.G. Masa supinato extensora izquierda: Abundantes descargas de alta frecuencia.

Tibial anterior derecho: Abundantes fibrilaciones, ondas lentas y descargas de alta frecuencia.

Abductor del meñique izquierdo: Silencio eléctrico.

Patrones de actividad voluntaria de tipo intermedio a intermedio rico. Los potenciales de unidad motora constan de un gran porcentaje de polifásicos de duración muy disminuída y amplitud algo baja. Velocidad de conducción motora en nervio cubital izquierdo = 57'1 m/s.

Caso núm. 6. Varón. 48 años. Desde hace años dificultad para la marcha. Dificultades para hablar y para abrir la mano tras cerrarla fuertemente. Alopecia precoz. Cataratas intervenidas a los 33 años. Reflejos osteotendinosos muy disminuídos.

E.M.G. Tibial anterior derecho: abundantes descargas de alta frecuencia. Trazado de tipo intermedio rico y potenciales de unidad motora con abundancia de polifásicos breves.

Caso núm. 7. Hembra. 20 años. Padre afecto de enfermedad de Steinert. Dificultad para abrir la mano tras su cierre forzado. Reflejos osteotendinosos muy disminuídos.

E.M.G. Tibial anterior derecho: Alguna fasciculación y abundantes descargas de alta frecuencia. Patrón de actividad voluntaria de tipo intermedio rico. Potenciales de unidad motora con abundantes polifásicos breves.

Revisión a los 7 meses: Tibial anterior derecho: Ondas lentas, descargas de alta frecuencia. Trazados y potenciales idénticos a la exploración.

Caso núm. 8. Varón. 16 años. Hermano de la anterior. No clínica sospechosa.

E.M.G. Tibial anterior derecho: Silencio eléctrico. Potenciales de unidad motora normales y patrón de tipo interferencial. Revisión a los 7 meses: Misma situación.

Caso núm. 9. Varón. 40 años. Desde hace más de diez años pérdida de fuerza en miembros superiores (manos) e inferiores. Amiotrofias. Caída de párpados. Alopecia. Antecedentes de cardiopatía isquémica (4 crisis), dificultad para articular las palabras. Reacción miotónica tras cerrar la mano. Reflejos osteotendinosos abolidos. Sensibilidad normal. No hijos.

E.M.G. Tibial anterior derecho e izquierdo, radiales derechos: Abundantes fibrilaciones, ondas lentas y descargas de alta frecuencia. Patrón de actividad voluntaria de tipo intermedio e intermedio pobre. Gran porcentaje de potenciales polifásicos breves y amplitud normal.

Caso núm. 10 Hembra. 35 años. Desde hace cinco-seis años pérdida progresiva de fuerza en manos y miembros inferiores. Reacción miotónica en ambas manos y maseteros. Amiotrofias. Facies característica. Rodete miotónico tras percusión en lengua, eminencia tenar e hipotenar. No antecedentes familiares. No hijos.

E.M.G. Tibial anterior derecho e izquierdo, deltoides derecho: Alguna fibrilación, ondas lentas y abundantes descargas de alta frecuencia. Potenciales de actividad voluntaria de tipo intermedio y gran abundancia de polifásicos de breve duración.

Curva i/t: Resultado incierto por dificultades técnicas.

Caso núm. 11. Varón. 22 años. Desde hace dos años agarrotamiento en ambas manos al intentar abrirlas tras su cierre forzado. Reflejos osteotendinosos muy disminuídos.

E.M.G. Masa flexora izquierda, tibial anterior derecho: Alguna onda lenta, bastantes fibrilaciones y abundantes descargas de alta frecuencia. Patrones de actividad voluntaria de tipo intermedio. Los potenciales de unidad motora muestran un gran porcentaje de polifásicos de amplitud disminuída y de breve duración.

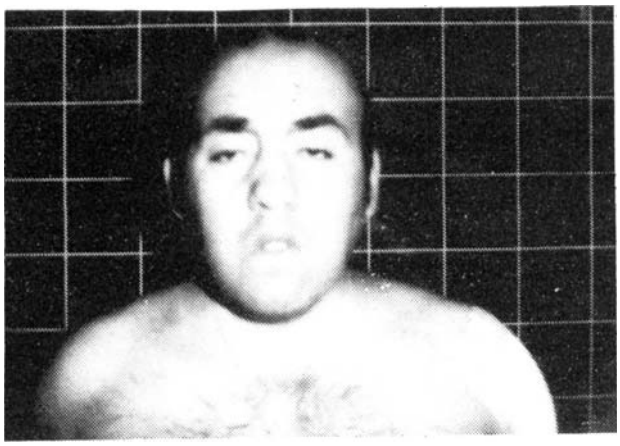

FIG. 1

FIG. 2

Del estudio de estos 11 casos podemos deducir:

– 9 de los 11 casos se dan en pacientes varones, por lo que parece clara la mayor incidencia de la enfermedad en el sexo masculino. (KLEIN, D. 1958).

– El aspecto hereditario no lo hemos estudiado salvo en dos hermanos con padre afecto de distrofia miotónica (casos 7 y 8).

En otros 2 casos los pacientes señalaron familiares con clínica sugestiva pero no se pudo realizar exploración clínico-electromiográfica por una serie de dificultades.

La herencia, como se sabe, es de tipo autosómico dominante con mayor penetración del gen en el sexo masculino.

– La edad de primera manifestación de la sintomatología clínica oscila entre los 20 y los 40 años con una mayor incidencia en la década de los 20 a los 30 años (6 casos; 1 normal no lo contabilizamos).

Se han comprobado incluso formas neonatales (FARRERAS).

La edad en que se realiza la exploración es mayor, pues en general los pacientes acuden a nuestro Servicio a los varios años del comienzo de la sintomatología (no raro a los 10-12 años).

Coincidimos, pues, con los autores consultados en señalar la enfermedad de Steinert como una afección de adultos jóvenes.

– La clínica recogida en nuestra serie se limita a sintomatología neuromuscular, pues una vez se confirma electromiográficamente la sospecha diagnóstica son los Servicios de Medicina Interna los que estudian en sus demás aspectos al paciente.

En todos los casos se refiere pérdida más o menos generalizada de fuerza sin trastornos de la sensibilidad.

La exploración clínica muestra reflejos osteotendinosos muy disminuídos e incluso abolidos en algún caso.

Amiotrofias en miembros superiores e inferiores en 4 casos y paresias de la musculatura facial que da a la cara la expresión característica (foto 1 y 2).

Se obtiene el rodete miotónico al percutir ciertas masas musculares en algunos casos y la exploración de la sensibilidad superficial y profunda es siempre normal.

Signo clínico importantísimo, casi patognomónico en alteraciones miotónicas, y que se da en todos los casos diagnosticados de enfermedad de Steinert, es la reacción miotónica, que se traduce por la imposibilidad de relajar la musculatura flexora de la mano tras mantenerla cerrada con cierta fuerza un pequeño lapso de tiempo.

Según ESPADALER y col. este signo no es motivo de consulta inicial en un gran número de pacientes, pero la mayoría de los autores consultados sí lo consideran muy típico y precoz.

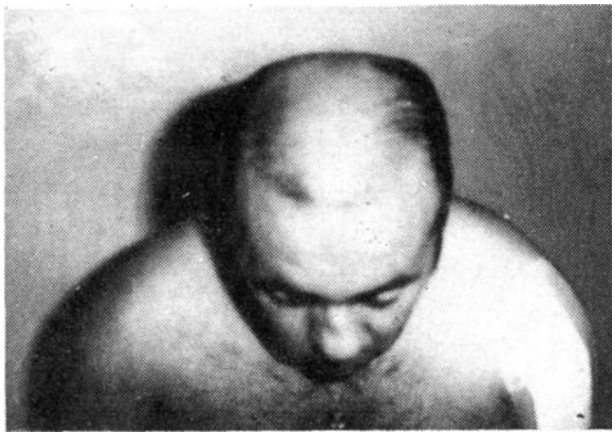

FIG. 3

En algunos casos son evidentes la alopecia precoz (foto 3), alteraciones de la agudeza visual... Así como el relato de una serie de alteraciones cardíacas, mayor o menor grado de insuficiencia gonadal (foto 4).

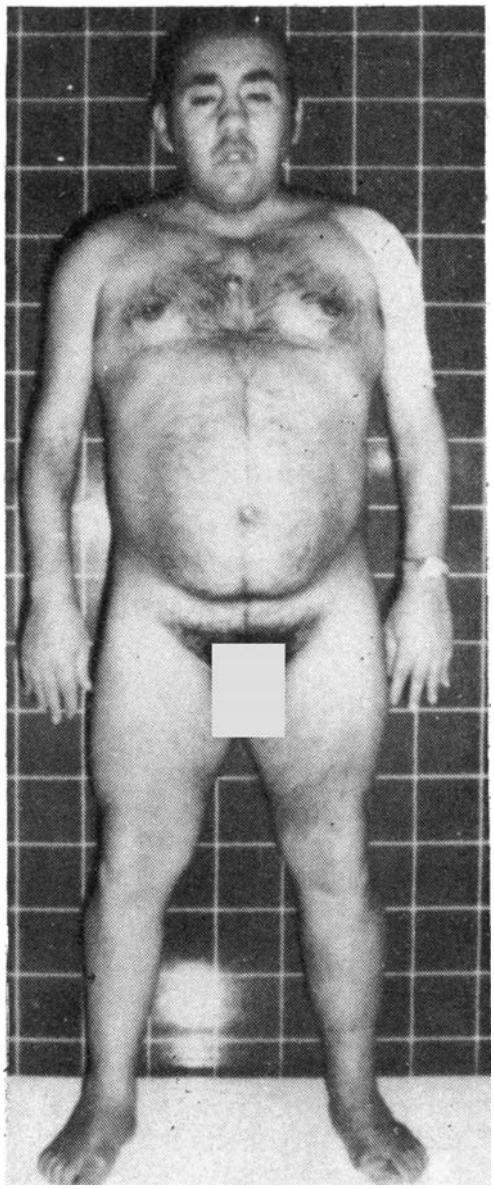

FIG. 4

– La exploración electro-diagnóstica de estos pacientes es muy característica e incluso patognomónica.

En 2 casos (núms. 2 y 9) se efectuó electrodiagnóstico de estimulación (prueba de Jolly-Benedict y curva i/t, respectivamente) sin que se dieran resultados definitorios tal vez por dificultades de tipo técnico.

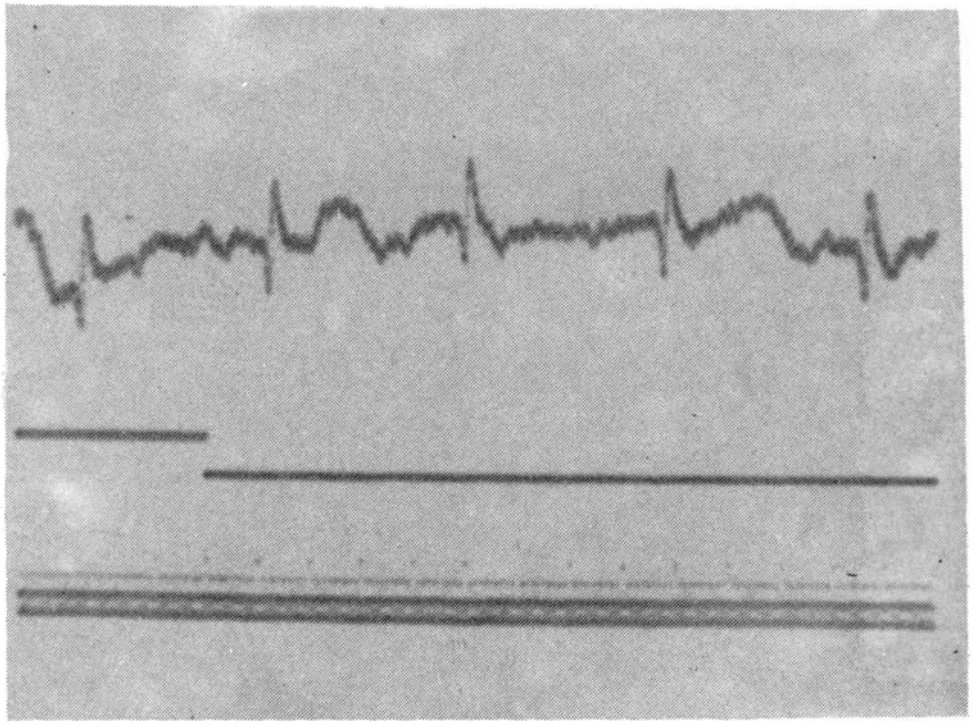

FIG. 5

En todos los casos se aplicó electrodiagnóstico de detección (E.M.G.) y en tres casos de estímulo-detección (E.N.G.).

Los datos electromiográficos son los que verdaderamente nos dan el diagnóstico (siempre a expensas de confirmación por biopsia muscular).

A una actividad espontánea muy rica en potenciales característicos (descargas de alta frecuencia), unidas a fibrilaciones y ondas lentas también en gran cantidad, se une un patrón miopático típico con unos potenciales de unidad motora característicos de afectación primitiva de fibra muscular.

Señalamos la gran frecuencia de fibrilaciones y ondas positivas (potenciales de denervación) que se registran (7 casos y en especial en el 3, 5, 9 y 11) (fotos 5 y 6).

Esta presencia de potenciales de denervación contradice los textos clásicos pero

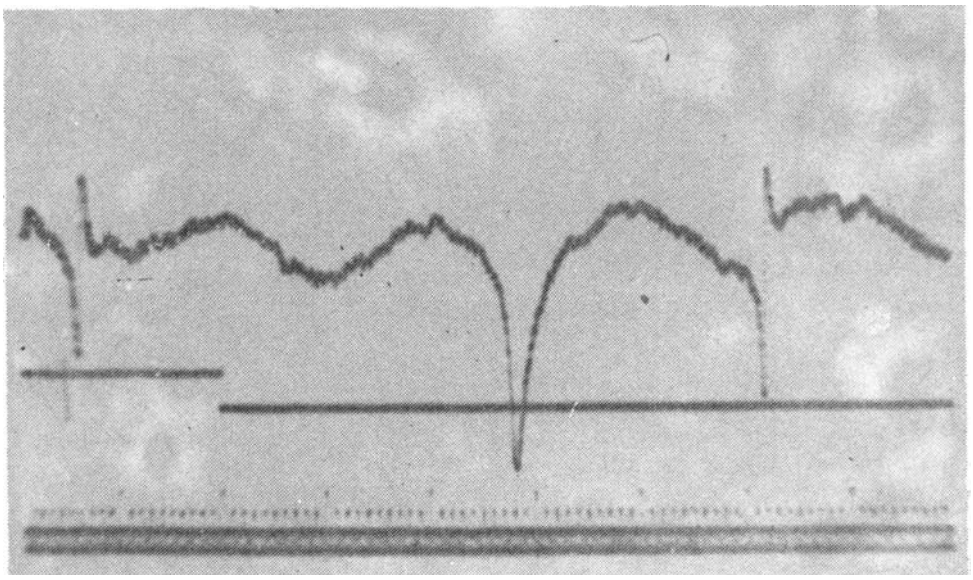

FIG. 6

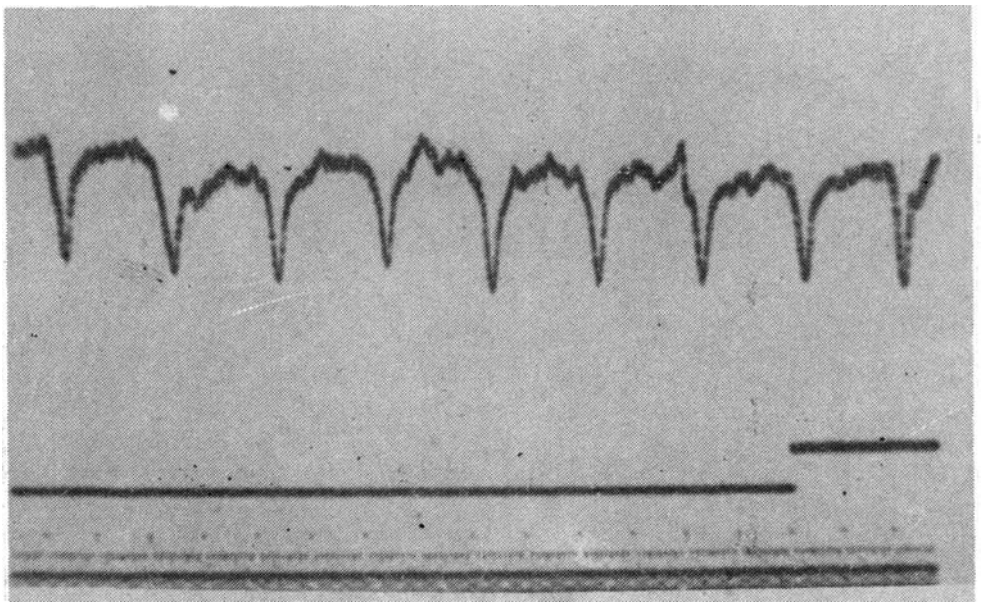

FIG. 7

confirma las últimas investigaciones en que se da como rasgo típico de miopatías la aparición de estos potenciales en mayor o menor porcentaje.

El signo electromiográfico típico es la descarga de alta frecuencia (descarga miotónica), que podemos definir como potenciales de alta frecuencia, con formas variadas, de duración breve que se desencadenan en reposo al mover el electrodo de aguja o tras la contracción muscular. Su amplitud decrece paulatinamente hasta desaparecer totalmente (esto la diferencia de la descarga pseudomiotónica que desaparece bruscamente). Aparece en todos los casos, en prácticamente todos los músculos explorados y a todos los niveles. Su morfología es muy variada pues puede tomar la forma de ondas positivas, potenciales bifásicos, etc... (fotos 7 y 8).

Es muy característico el sonido que pro-

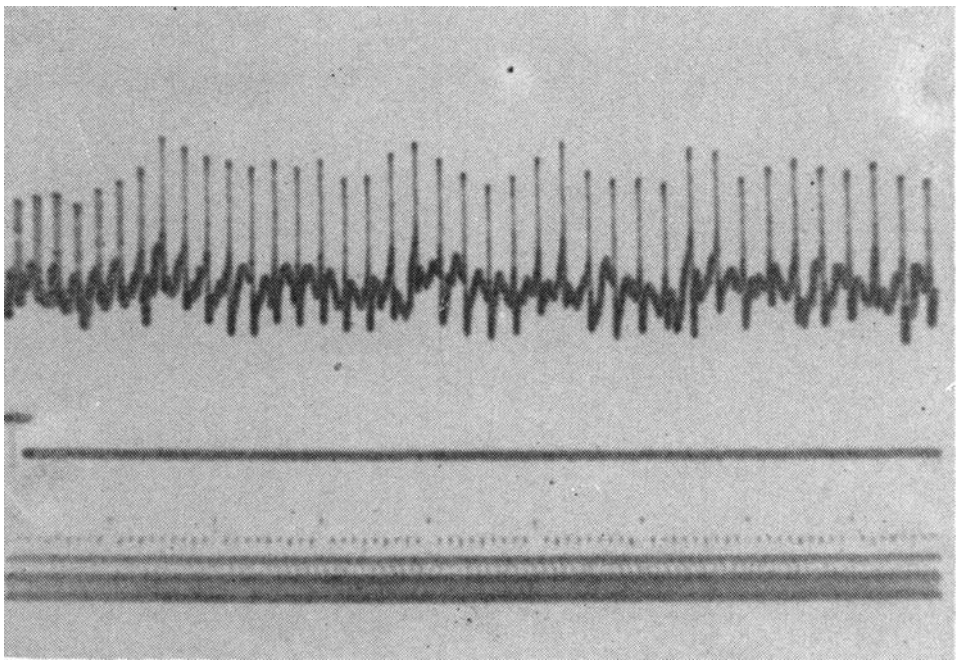

FIG. 8

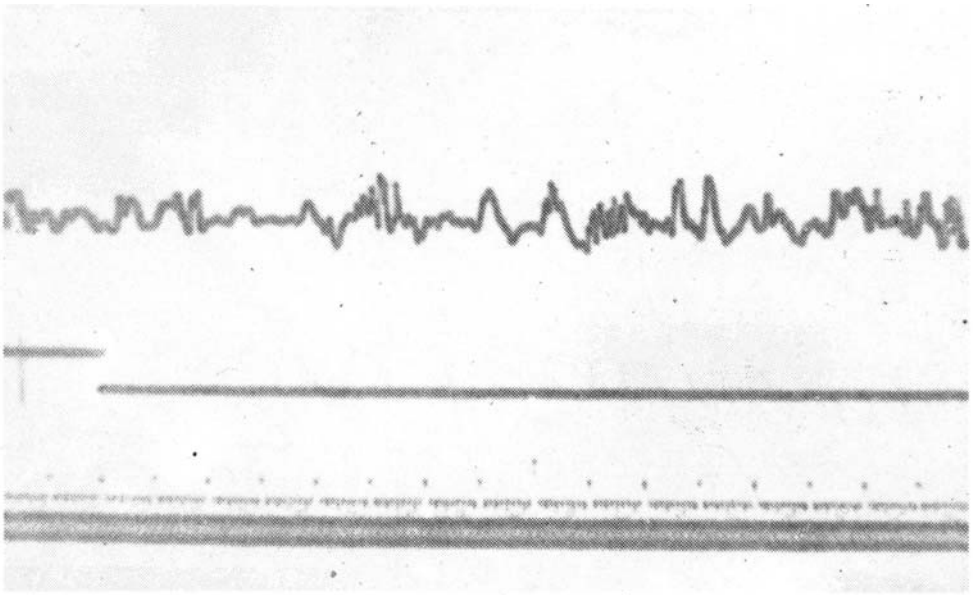

FIG. 9

dueen descrito clásicamente como de «avión en picado». (RODRÍGUEZ y OESTER), y que se debe a esa disminución progresiva de los potenciales espontáneos que aparecen.

Con el registro de estos potenciales ya orientamos el diagnóstico hacia una miopatía de tipo miotónico.

El diagnóstico final de miopatía miotónica de tipo distrófico nos lo da el registro de trazados más o menos ricos, no neurogénicos y sobre todo el estudio de los potenciales de unidad motora en que hay un gran porcentaje de potenciales de tipo polifásico, de amplitud pequeña (sobre 0'5 mV.) y en especial de duración muy disminuída (fotos 9 y 10).

El estudio de estos potenciales de unidad motora nos da el diagnóstico diferencial con la miotonía y la paramiotonía congénitas, que son miopatías miotónicas no distróficas.

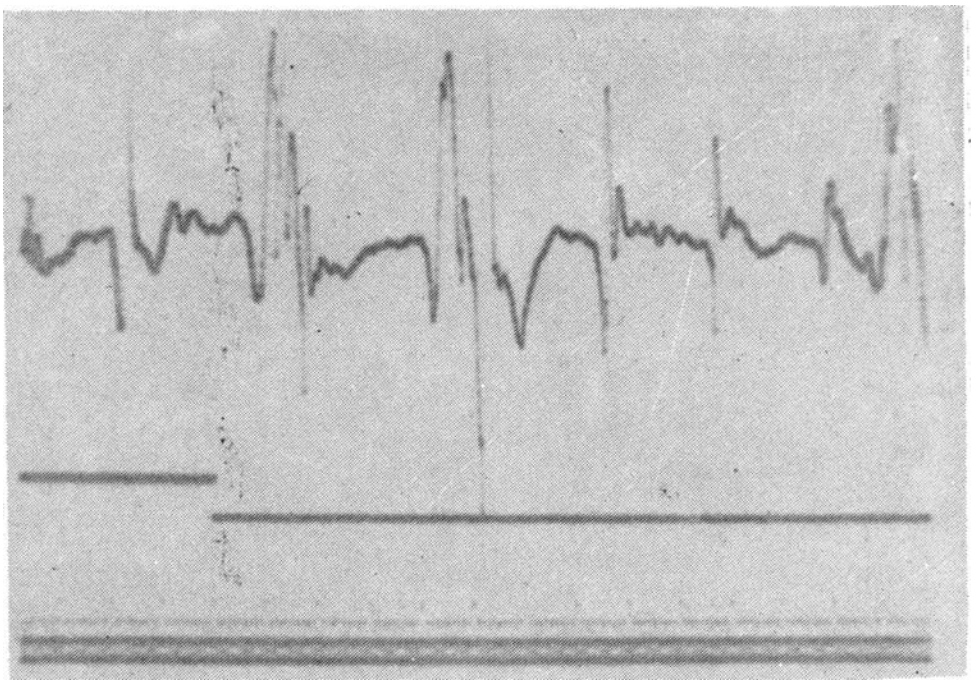

FIG. 10

En dos de los tres casos en los que se obtuvo la velocidad de conducción nerviosa motora se registraron disminuciones en sus valores (casos 3 y 4). En estos casos la pérdida de fuerza comenzó con un predominio distal.

Debido a la presencia de potenciales espontáneos de denervación es fácil confundir este cuadro con una polineuropatía si no se afectúa un detallado estudio de los trazados de actividad voluntaria, de otras velocidades de conducción y sobre todo de los potenciales de unidad motora.

BIBLIOGRAFIA

CRUZ MARTÍNEZ, A. (1967): Diagnóstico eléctrico de detección. I. Bases Fisiológicas y patológicas de la Electromiografía. *Rehabilitación.* I. 213-248.

ESPADALER, J. M.; BALCELLS, J.; JUBERT, J. (1971): *Enfermedades musculares.* 1.ª Edición. Barcelona. Salvat.

FARRERAS, P.; ROZMAN, C. (1974): *Medicina Interna.* Tomo II. 8.ª Edición. Barcelona. Marín.

KLEIN, D. (1958): La dystrophye myotonique (Steinert) et la myotonie congenitale (Thomsen) en la Suisse. Etude clinique, genetique et démographique. *J. Génet Hum,* Suppl. 1, 7.

KUKELBERG, G. E. (1947): Electromyograma in musculos disordes. *J. Neurol. Psychiat,* 10, 112-113.

LANDAU, W. M. (1952): The essential mecharinm in myotonia. An electronic study. *Neurology,* 2, 369.

LICHT, S. (1970): *Electrodiagnóstico y electromiografía.* 1.ª Edición. Barcelona. Jim.

LINDSLEY, D. B. (1963): Electromyographic study of myothonia arch. *Neurol. Phych.* Chicago, 35, 253-269.

RODRÍGUEZ DE CASTRO, A. (1967): Aplicaciones clínicas de la electromiografía. *Rehabilitación.* I. 249-276.