Rev. Esp. de Cir. Ost., 18, 15-46 (1983)

FACULTAD DE MEDICINA DE VALENCIA

CÁTEDRA DE TRAUMATOLOGÍA Y CIRUGÍA ORTOPÉDICA

Profesor F. GOMAR

Pericondrio y regeneración condral

L. PUERTES CORELLA

RESUMEN

Estudio experimental sobre conejo inmaduro, acerca de la capacidad condrogénica pericondrial en los injertos libres del mismo.

Los injertos pericondriales, suturados sobre defectos condrales creados experimentalmente, demostraron su capacidad regeneradora condral tras intervalos de 3, 6, 12 semanas.

La disposición espacial de las células condrales en el regenerado, junto a los estudios con el método citofotométrico a través de la tinción de Feulgen, demuestran el origen pericondrial del regenerado.

Los regenerados se asemejan a las condiciones estructurales del cartílago maduro.

La revascularización del injerto pericondrial, suturado sobre un receptor adecuado, permite inicialmente al pericondrio proliferar aposicionalmente para dar paso en un segundo tiempo al crecimiento intersticial mitótico dependiente.

Descriptores: Regeneración cartilaginosa. Pericondrio y regeneración cartilaginosa.

SUMMARY

Experimental Study of the Perichondrial proliferative capacity using free perichondrial grafts in the inmature rabbit.

A full thickness chondral defect was surgically created in the rabbit's ear. The perichondrial graft was sutured bigding the gap, and new chondrocytes were seen after 3-6-12 weeks.

The perichondrial origin of the new chondrocytes was proven using Feulgen stain in combination with the cytophometric method.

We therefore suggest that the graft undergoes revascularization, then the fibroblasts proliferate, forming several layers of chondrocytes, which, in their turn, go on increasing the cartilage thickness by intersticial growth.

Key words: Perichondrial regeneration. Perichondrial capacity: Experimental study.

Introducción

Todos los tejidos trasplantados de uno a otro animal sufren un fenómeno de rechazo caracterizado microscópicamente por una infiltración leucocitaria que concluye en una necrosis completa que acontece sobre el día cuarenta del trasplante.

Entre los tejidos privilegiados que no sufren este proceso figura el tejido cartilaginoso.

Los trasplantes de cartílago han experimentado un gran auge desde que pueden ser utilizados aislados los condrocitos de la sustancia fundamental mediante un proceso químico a baja temperatura (SMITH, 1975).

El estado actual de nuestros conocimientos es fruto de una ya dilatada experiencia en este campo que nace con BERT (1865), quien demostró que el rabo de la rata introducido subcutáneamente como un autoin-

jerto era capaz de retener su estructura ósea y condral a la par que desaparecían el tejido muscular y la piel.

Posteriormente, OLLIER (1867) demostró supervivencia de los trasplantes durante períodos de tres meses, y estudiando la capacidad de regeneración observó que las heridas en el cartílago articular de los conejos inmaduros eran capaces de regeneración, pero que heridas similares en conejos maduros eran irreversibles y sustituidas por un regenerado fibroso.

A este autor le cabe el mérito de ser el primer investigador que admitió la presencia del pericondrio como necesaria para la supervivencia del trasplante.

ZAHNN (1877) demostró supervivencia en los trasplantes del cartílago fetal, pero que sin embargo las células condrales del cartílago adulto sufrían un proceso degenerativo graso durante los primeros momentos del trasplante.

LEOPOLD (1881) evidenció no sólo la supervivencia de los trasplantes condrales en los conejos inmaduros, sino que dio un paso más al demostrar su crecimiento; el modelo experimental que siguió fue introducir los trasplantes condrales a injertar en un medio avascular, la cámara anterior del ojo, y estudiar su estructura y tamaño tras doscientos días del trasplante.

PRUDDEN (1882) demostró supervivencias de los trasplantes durante varios meses (cuatrocientos días).

Paralelamente a estos autores, FISCHER, en 1888, utilizando cartílago costal, demostró que los trasplantes sin pericondrio sufrían un proceso degenerativo en ocho semanas, mientras que si el trasplante conservaba el pericondrio, su supervivencia no se veía afectada.

SEGGEL (1904) encontró degeneración en todos los trasplantes realizados, independientemente de que se tratara de autoinjertos u homoinjertos, con o sin pericondrio.

Sin embargo, a partir de 1900, numerosos autores han demostrado la supervivencia y el crecimiento de los trasplantes.

MANGOLDT (1900) la evidenció tras diecinueve meses del trasplante.

DAVIS (1913) trasplantó fragmentos de cartílago costal incluidos en colgajos pediculados y patentizó supervivencia transcurridos los primeros cuatro meses.

Posteriormente, este mismo autor comprobó supervivencia tras quinientos días del trasplante, y concluía que la presencia o ausencia del pericondrio en los injertos era indiferente para la presa y supervivencia de los mismos.

NAGEOTTE (1919) demostró supervivencia y proliferación de nuevas células condrales en los bordes de la herida.

LOEB (1935) demostró supervivencias en los autoinjertos tras seis meses del trasplante, pero en los homoinjertos hizo patente una marcada reacción linfocitaria e incremento del tejido conectivo, comparable a cualquier fenómeno de rechazo inmunitario.

BORST (1928) postulaba que la presencia del pericondrio era vital para la presa del injerto.

Podemos concluir que, tras estos primeros 30 años del siglo XX, existen resultados contradictorios acerca de la supervivencia y crecimiento de los injertos, así como permanecía oscuro el papel del pericondrio.

Fue en los años siguientes cuando se demostró claramente la supervivencia y crecimiento de los trasplantes.

Esta evidencia ha sido conseguida por diversos autores y utilizando métodos distintos. Los exámenes histológicos simples muestran las lagunas condrales llenas tras varios años del injerto: cuatro para el estudio de PEER y KIRKHAN (1940).

Los estudios sobre el material lipídico del citoplasma de los condrocitos o el glucógeno, así como las tinciones del PAS para la sustancia fundamental, permitió a CRAIGMYLE diferenciar en los regenerados el origen pericondrial o condrocítico de las células.

Imágenes histológicas

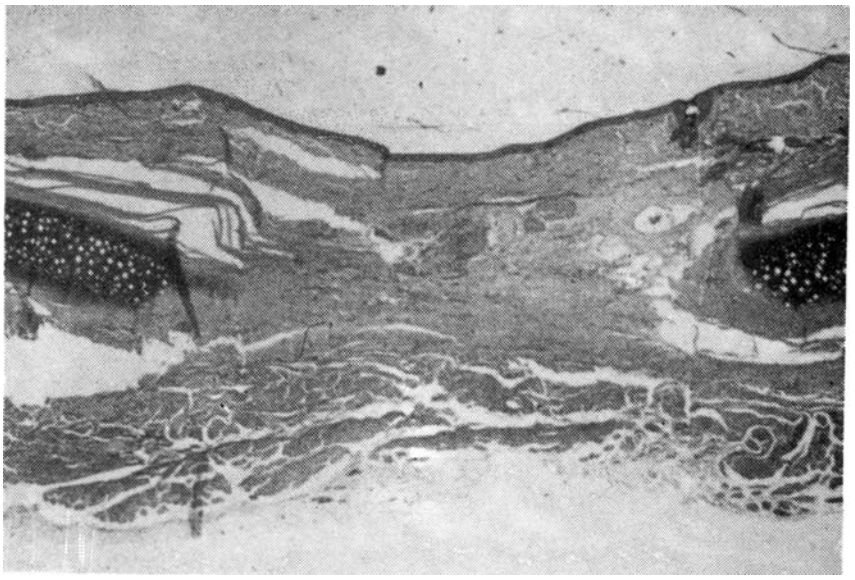

FIG. 1.– Testigo. No regeneración. Tejido fibroso intermedio. Tinción H.E.

GIBSON, CURRAN y DAVIES (1957), usando el azufre 35 como test de viabilidad en el hombre, demuestran supervivencias en los injertos de cartílago costal en 6 pacientes durante 15 meses.

LINDON PEER utilizó la determinación del sexo cromático como test de viabilidad.

Son innumerables la cantidad de autores que demostraron la supervivencia de los trasplantes condrales, no sólo en los animales de experimentación, sino en el hombre, con aplicaciones clínicas importantes, como las que se derivaron de los estudios de GILLIES en 1954, quien utilizó injertos condrales durante sus procedimientos de rinoplastias clínicas, técnica muy difundida y de total vigencia actual.

Con claridad quedó demostrada la presa

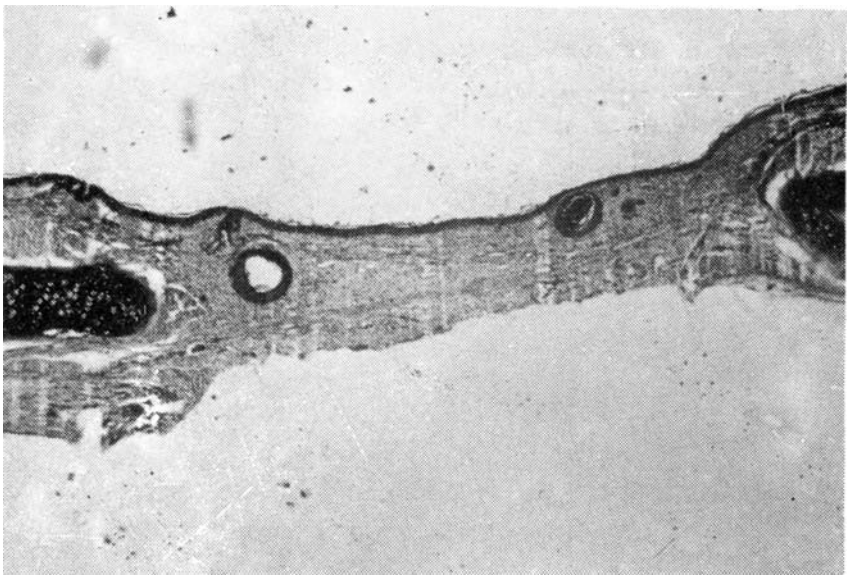

FIG. 2.– Testigo. No regeneración. Tejido fibroso intermedio en distintas fases de madurez. No se observa actividad proliferativa de los extremos condrales maduros del defecto. Tinción H.E.

de los injertos condrales, pero sin embargo, cuando la experimentación es llevada al terreno de la clínica se sigue encontrando resultados contradictorios, no sólo en cuanto a la presa, sino sobre todo en cuanto a la duración de la misma.

PEER atribuyó estos fallos a deficiencias vasculares de los lechos receptores o a debilidad proteica de los pacientes, muriendo los condrocitos y sufriendo un proceso de reabsorción posterior de la matriz condral.

Para una gran mayoría de autores, los fallos están más en relación con una serie de hechos mecánicos en el lecho receptor que a una falta de presa en el injerto. Y así se invocan los hematomas, las infecciones, las suturas a tensión, la excesiva movilidad, etc.

Demostrada la supervivencia de los trasplantes condrales los investigadores pasaron a preguntarse cuál era el motivo de ella, siendo que en el resto de los tejidos trasplantados el resultado final era invariablemente el rechazo.

Para LOEB, la razón estribaría en el bajo metabolismo condral.

Para LASKIN, a su metabolismo anaerobio.

Para FAWNS (1953), es el colágeno de la sustancia fundamental quien protege al injerto de la acción de la colagenasa.

CRAIGMYLE (1960) postulaba que era el pericondrio el elemento protector de la invasión fibroblástica del injerto.

Los trabajos más recientes parecen inclinarse por dos razones distintas: la poca antigenicidad del cartílago y el papel protector de la sustancia fundamental.

Baja antigenicidad cartilaginosa

CRAIGMYLE estudió los cambios histológicos y de tamaño de los ganglios linfáticos tras los injertos, y concluyó que eran los homoinjertos teóricamente, los más comprometidos, el aumento de tamaño de los ganglios linfáticos era inferior al 10 por 100, así como demostró que el incremento de células linfoblásticas en la corteza de los ganglios linfáticos era de escasa entidad.

Más tarde, la baja antigenicidad se atribuyó a la escasa celularidad y a la presencia de mucoproteínas de la matriz que rodea los condrocitos, protegiendo al injerto de la invasión fibroblástica e impidiendo la difusión de los antígenos; y así, pudo demostrar CRAIGMYLE que los injertos de cartílago no sensibilizan al huésped para rechazar injertos de piel posteriores.

PEACOCK confirma los mismos hallazgos por vía del azufre 35.

HEINER (1970) demostró que los implantes de condrocitos aislados de su matriz sensibilizan al receptor, dando intensas reacciones de rechazo a injertos de piel posteriores.

HAGERTY (1977), estudiando homoinjertos humanos de tres a ocho años, intentando demostrar la presencia de anticuerpos en el suero del receptor, obtuvo resultados negativos (técnicas de doble difusión en agar, inmunoelectroforesis).

PEACOCK (1965) demostró que fragmentos de cartílago *in vitro* son capaces de impedir la difusión de las proteínas del plasma, y concluía que la matriz impedía la salida de los antígenos y el ingreso de los anticuerpos citotóxicos.

Para BACSICH (1968), los mucopolisacáridos de la matriz serían similares a los que componen la cápsula de los neumococos y los preservan de la destrucción de los antígenos circulantes.

A pesar de todas las conjeturas acerca de los mecanismos inmunológicos que permiten la supervivencia de los injertos condrales, y que en la actualidad están todavía en estudio, lo que parece bien demostrado es que sobreviven tanto los autoinjertos como los homoinjertos, y si en determinados modelos experimentales o en condiciones diversas de sus aplicaciones clínicas se produ-

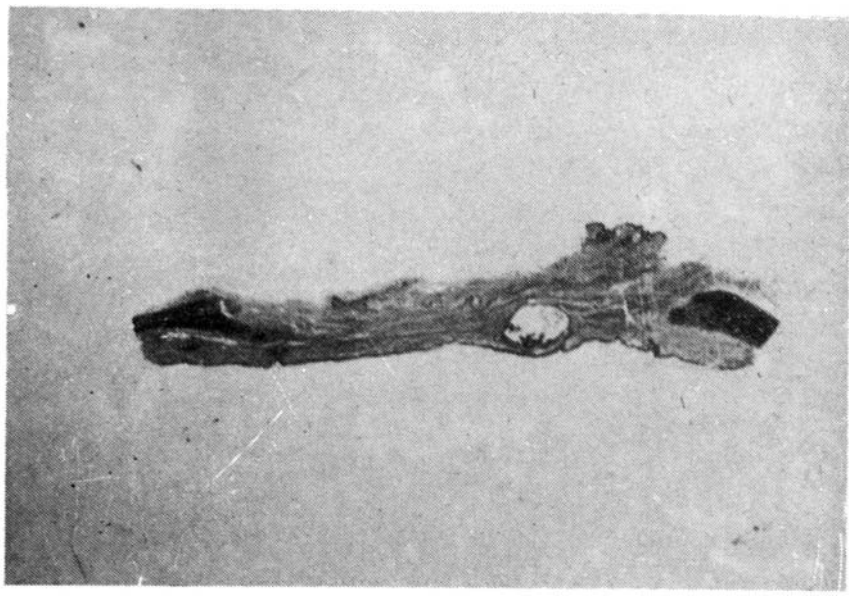

FIG. 3.– Testigo. No existe regenerado condral. Partiendo del extremo condral maduro derecho se aprecia un islote regenerativo posiblemente originado a partir del pericondrio maduro del defecto.

ce el fallo de la presa es debido a condiciones anómalas vasculares del lecho.

Un último hecho demostrado es el crecimiento de los trasplantes, y en este sentido, GLENN R. ALLISON, en 1975, parece dejar zanjada definitivamente la cuestión. Utilizando trasplantes condrales en conejos inmaduros, demuestra que tras 60 días de promedio los autoinjertos crecían el 88 por 100, y los homoinjertos el 75 por 100, sufriendo un incremento de superficie del 253 por 100 y del 211 por 100, respectivamente.

En el momento actual permanece por aclarar el mecanismo de acción pericondrial. Y a este respecto se pueden plantear las siguientes cuestiones:

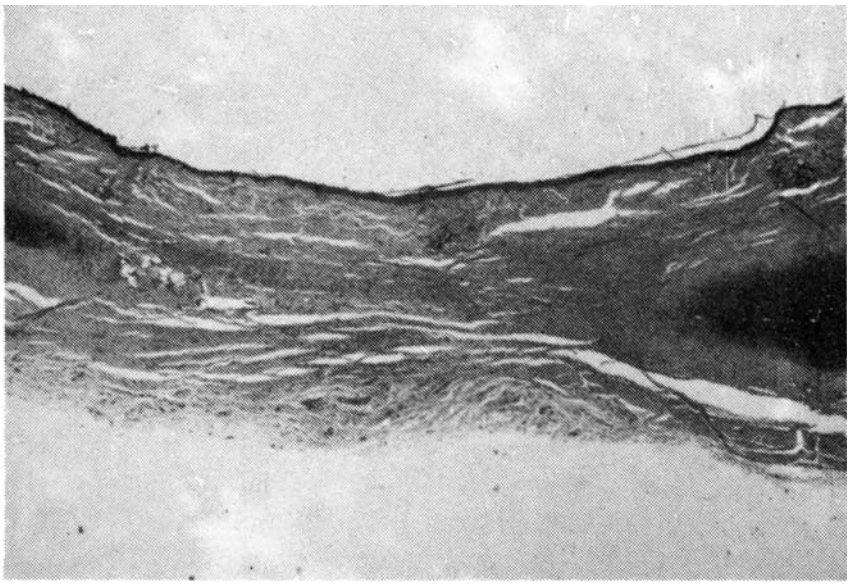

FIG. 4.– Testigo sin regeneración.

1. *¿Qué función desempeña el pericondrio en los trasplantes cartilaginosos?*

a) ¿Es necesario para la supervivencia?

b) ¿Es indiferente?

c) ¿Se comporta como una barrera defensiva frente a los antígenos circulantes?

d) ¿Se comporta de un modo activo regenerando cartílago?

e) ¿Sufre un proceso de metaplastia condral por invasión fibroblástica?

2. *¿Cuál es la capacidad condrogénica del pericondrio?*

a) ¿Es nula y se comporta como tejido fibroso?

b) ¿Es capaz de regenerar cartílago sólo cuando se mantienen sus conexiones vasculares originales en los colgajos?

c) ¿Puede regenerar cartílago cuando se utiliza como un injerto?

d) ¿Precisa de un ambiente condral para ejercer esta función, o le es indiferente el medio?

e) ¿Sólo es capaz de regeneración en los autotrasplantes, o, por el contrario, también en los homotrasplantes?

Creemos que las cuestiones planteadas en el primer apartado han sido suficientemente aclaradas por los trabajos realizados experimentalmente hasta la fecha y citados en la revisión bibliográfica.

Es precisamente del segundo apartado de donde surge el planteamiento doctrinal de esta tesis.

Planteamiento de la tesis

Que el pericondrio es capaz de regenerar sustancia condral a expensas de su cara fértil cuando se mantienen sus conexiones vasculares originales, como sucede en los colgajos, es un hecho totalmente admitido en la actualidad y fuera de toda duda. Son suficientemente concluyentes los trabajos experimentales de SKOOG sobre la patogénesis de la oreja en «coliflor».

Realizó un modelo experimental destinado a crear un espacio entre el pericondrio y el cartílago de la oreja despegando, sin seccionarlo, el pericondrio.

Los resultados fueron concluyentes: relleno del espacio tras un intervalo de tiempo más o menos prolongado de un tejido condral maduro que deformaba el aspecto o morfología externa de la oreja.

De igual forma, OHLSEN (1978) demostró que el pericondrio era capaz de regenerar cartílago cuando se le utilizaba como un colgajo pediculado que se transponía por deslizamiento a un defecto condral realizado a distancia.

Habiendo establecido de esta forma el potencial condrogénico del pericondrio en los colgajos, y basados en la tenue red vascular pericondrial, proyectamos investigar las posibilidades de utilizar el pericondrio como un injerto libre.

El primer paso a realizar consistió en elegir el animal de experimentación. Rápidamente nos decidimos por el conejo, dada la gran experiencia que existe en nuestra cátedra, fruto de trabajos experimentales anteriores acerca del anillo pericondrial. Otros motivos lo fueron la facilidad de obtención, manutención y la resistencia a la anestesia con mortalidades mínimas en las series realizadas en anteriores trabajos.

Una segunda cuestión de gran importancia lo fue la edad del animal. Elegimos el animal inmaduro de tres semanas de existencia y un peso que oscilaba entre los 380-420 g. El motivo por el que decidimos la inmadurez fue doble: primero por la rapidez de crecimiento del animal en este período; presuponíamos que si la regeneración existía los resultados se obtendrían asimismo en un tiempo experimental menor. El segundo motivo fue de orden económico, ya que el menor tamaño exigía un menor gasto de manutención y de cuidados.

La tercera cuestión a resolver fue el ori-

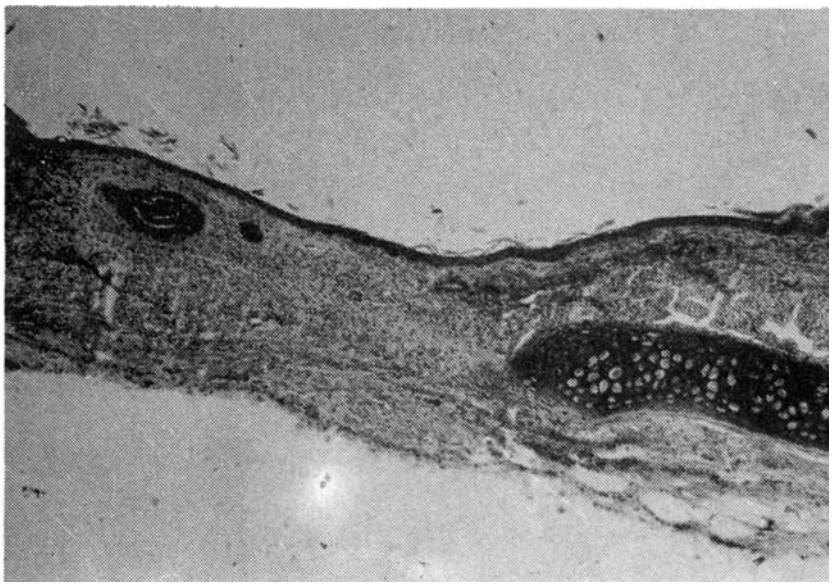

FIG. 5.– Sin regeneración intermedia. Testigo.

gen o zona dadora del injerto. Para ello realizamos un estudio anatómico de facilidades de obtención, de acceso y de manipulación, decidiéndonos por el pericondrio de la oreja. Realizamos una serie de intervenciones destinadas a localizar siempre el mismo emplazamiento, el mismo tamaño y a estudiar la anatomía patológica del pericondrio en este lugar.

La zona receptora del injerto fue otra cuestión sujeta a discusión. Decidimos utilizar la oreja contralateral creando un defecto condral y pericondrial previo con objeto de salvar dos de los principales obstáculos que presuponíamos en esta tesis. En primer lugar, siempre pensamos trabajar con autoinjertos por un motivo obvio: salvar los inconvenientes naturales de un posible rechazo inmunitario que nos obligara a interpretaciones de resultados para los que no nos considerábamos capacitados, aun con los medios técnicos mínimos de interpretación.

En segundo lugar, el injerto iba destinado a situarse en un ambiente francamente condral para estudio de su poder regenerati-

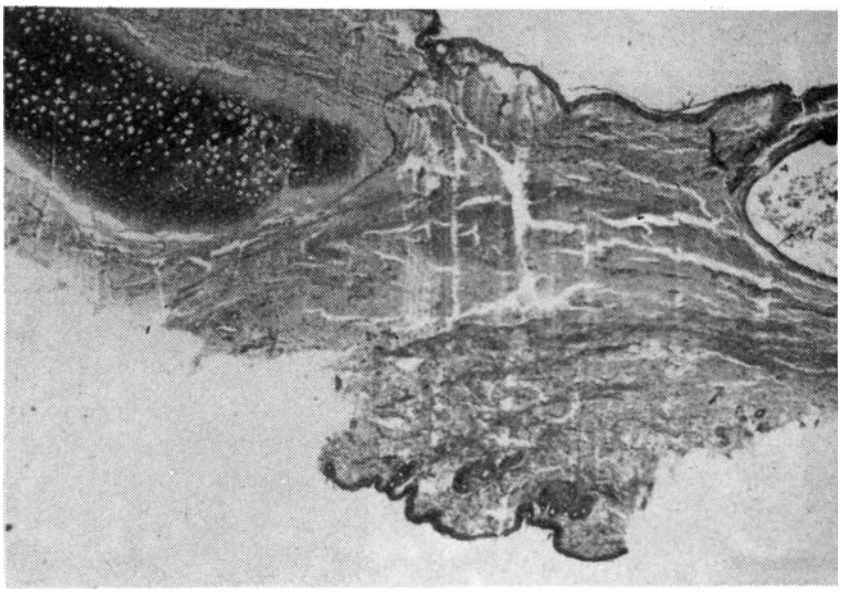

FIG. 6.– Sin regeneración. Testigo.

vo; y por otra parte, el patrón vascular del lecho receptor era constante.

La obtención del injerto y su sutura sobre el defecto condral había que realizarla rápidamente, y para ello creímos imprescindible, dado lo exiguo del tamaño del pericondrio, el realizar la intervención bajo la ayuda del microscopio, para lo cual realizamos un aprendizaje de uso y manejo del mismo, así como del instrumental microquirúrgico.

Teniendo bien presente que la movilidad del injerto sobre el lecho receptor es una de las causas de fracaso en la presa de los injertos de piel, decidimos realizar una sutura cuidadosa del injerto sobre los bordes del pericondrio de vecindad, y así el injerto saltaba en puente el defecto condral, a la par que se encontraba firmemente en posición gracias a la sutura del mismo.

Otra cuestión que consideramos de interés fue el sentido de orientación del injerto, siempre presuponiendo en principio que la regeneración, caso de darse, lo haría a expensas de la cara fértil; ésta se la suturó en inmediato contacto con el defecto condral.

El factor comparativo o testigo pensamos que nada mejor que, una vez extraído el injerto de una oreja, ésta misma serviría de testigo extrayéndole, inmediatamente por debajo del defecto pericondrial creado con la obtención del injerto, un fragmento condral de idéntico tamaño al injerto. De este modo las condiciones entre la oreja sujeta a investigación y la testigo eran lo más parecido posible.

Por último, y en un terreno puramente especulativo y unilateral, decidimos que el tiempo de duración de la experiencia fuera para todas nuestras series de 3, 6 y 12 semanas.

Las suturas dejadas con el injerto nos servirían para identificación posterior del lugar del defecto, ya que si prescindíamos de las suturas y la regeneración era completa las dificultades posteriores de localización de las mismas eran obvias.

Con fines estadísticos y de fiabilidad realizamos cinco series de cinco conejos cada una para esta nuestra primera experiencia.

Los resultados histológicos encontrados en esta serie –que más adelante se perfilarán con detalle– nos llevaron a la conclusión que los defectos condrales testigos, sin injertar, no presentaban evidencia de regeneración, mientras que en los injertados la había siempre en distintas cantidades y disposición.

Era evidente que el pericondrio estaba jugando un papel decisivo en la suerte de la regeneración.

En este momento nos volvimos a plantear una serie de cuestiones acerca de los mecanismos de actuación pericondrial:

1. *¿Actúa de un modo activo creando cartílago?*
2. *¿Actúa como inductor de la proliferación de los extremos condrales?*
3. *¿Se trata de un mecanismo de acción combinado de los dos precedentes?*
4. *¿Jugaría un papel meramente mecánico?* Es decir, ¿se comportaría como cualquier tejido inmaduro que sufriera posteriormente un proceso de metaplasia condral?, o, por último, ¿se impediría con la sutura del mismo sobre el defecto la penetración fibroblástica cicatricial del hematoma?

Como resultado a estas cuestiones creamos dos modelos experimentales nuevos.

El primero iba destinado a contestar las tres cuestiones primeras, es decir, se trataba de deslindar en el regenerado la distinta procedencia pericondrial o de los extremos condrales del defecto.

El segundo iba destinado al último apartado, es decir, a eliminar el factor mecánico del pericondrio.

El modelo experimental que creamos para deslindar los posibles orígenes del regenerado fue el siguiente:

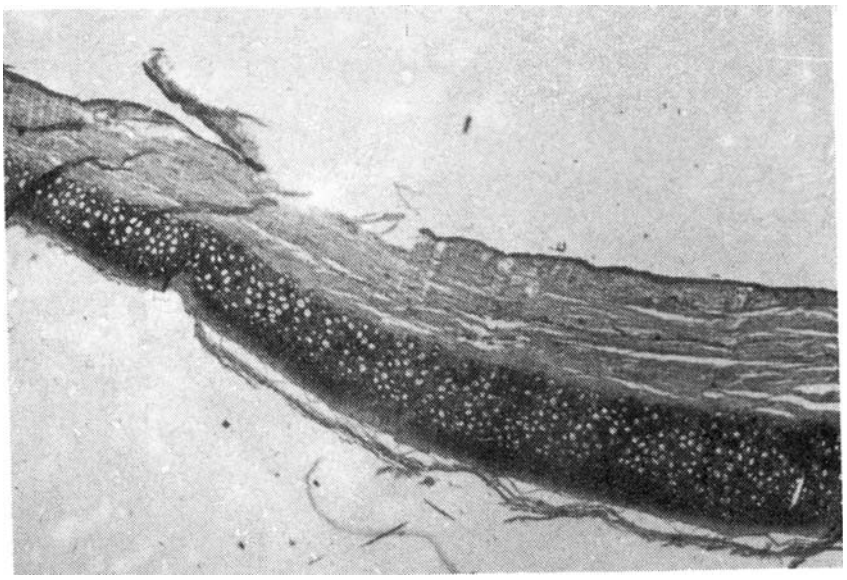

FIG. 7.– Regenerados. Con injerto. Tinción H.E. Conejo de 12 semanas. El regenerado es completo y maduro. Ambos extremos han quedado fusionados.

Basándonos de nuevo en anteriores experiencias en la cátedra decidimos que un marcado con timidina tritiada del injerto previamente a ser suturado, nos permitiría posteriormente en el estudio del regenerado concluir que las posibles células hijas del pericondrio, especialmente aquellas de las primeras generaciones, irían marcadas necesariamente con timidina.

Este modelo teórico conllevó las siguientes dificultades: Dado que el animal de experimentación era portador a su vez de injerto y testigo no podíamos recurrir como en otras ocasiones al marcado mediante la inyección intracardiaca de timidina que tan buenos resultados ofreció en otras experiencias, porque lógicamente la inyección intracardiaca llevaría al marcado de todas las po-

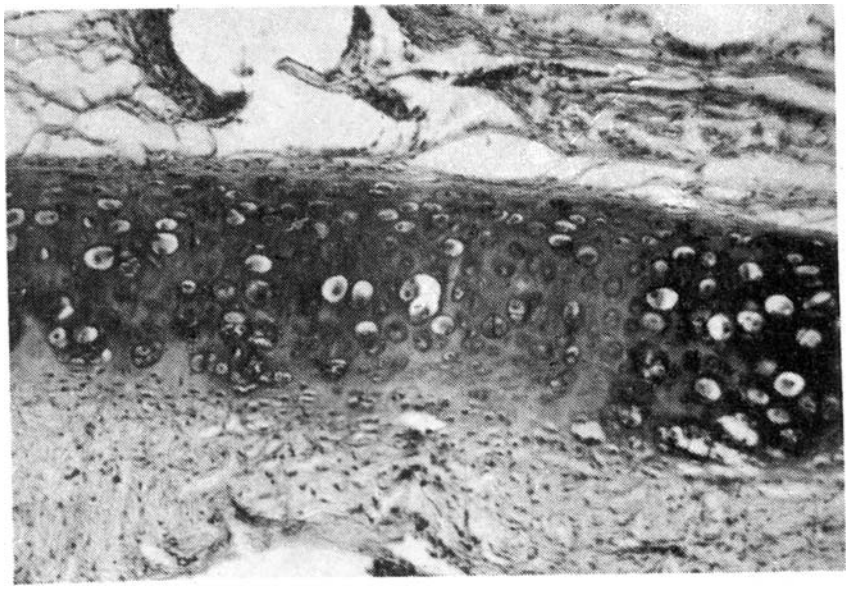

FIG. 9.– Detalle regenerado. Inmadurez condral, binucleación, anisomorfia, calcificación variada, aplanamiento celular progresivo hasta la zona fibrosa del injerto, de donde parece originarse.

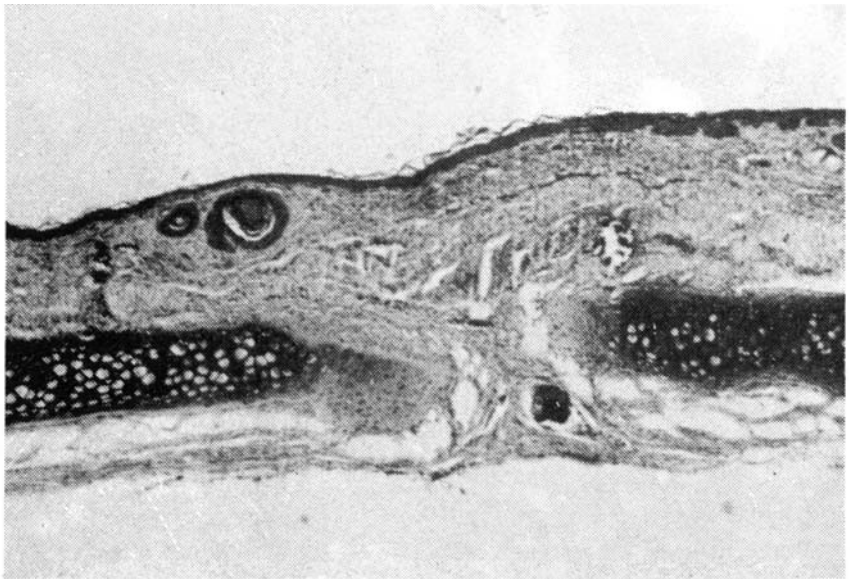

FIG. 10.– Regenerado incompleto. Tejido condral en distintos grados de madurez.

blaciones en división, con lo que parte de los extremos condrales sujetos al estudio, así como el resto de pericondrio no desechado del lecho receptor, serían marcados.

Por todo ello elegimos el marcaje *in vitro,* en cultivo de tejidos apropiado, con timidina tritiada a distintas dosis y a temperatura de 37°, durante un espacio de tiempo que iba de los 20 minutos a las 12 horas, todo ello en medio estéril y con perfusiones de oxígeno a distintos volúmenes.

Tras el tiempo de marcaje el injerto era extraído del medio y rápidamente trasplantado sobre el defecto condral.

Posteriormente, tras cuatro semanas de evolución, se procesaba mediante autorradiografía el regenerado.

El procedimiento llevado a la práctica, tras no pocos meses de trabajo –como más adelante veremos–, resultó lento, laborioso y con tal suerte de dificultades que nos llevaron a su abandono, muy a pesar nuestro.

De los injertos procesados –12– sólo conseguimos un marcaje dudoso en dos de

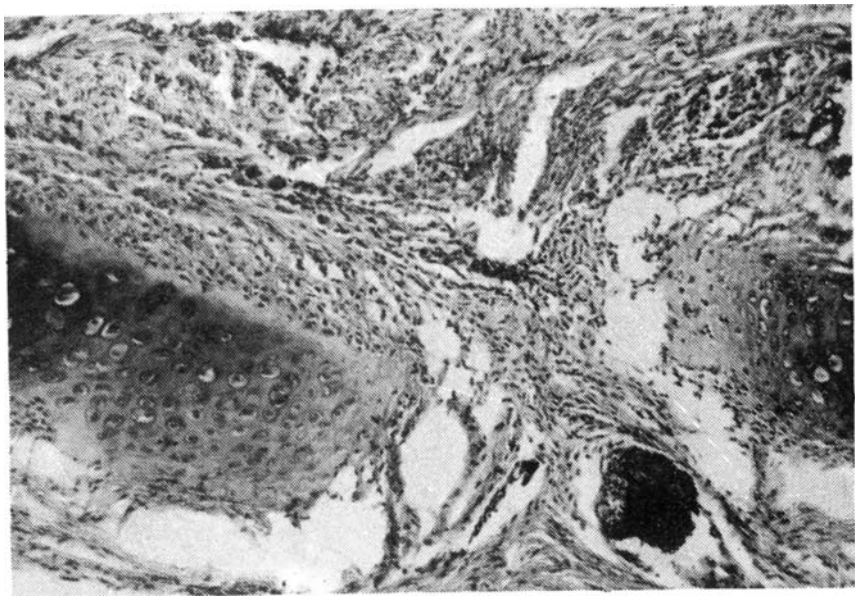

FIG. 11.– Regenerado incompleto (detalle de la anterior).

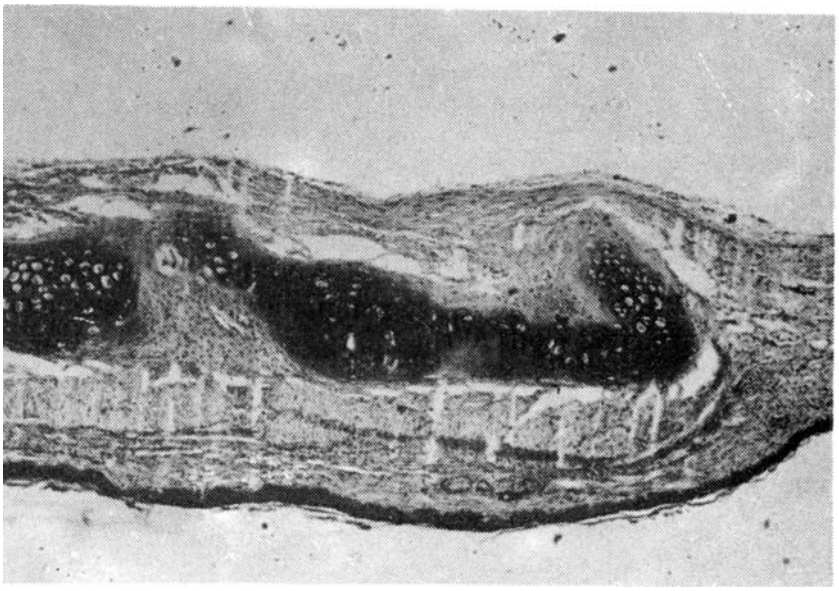

FIG. 12.– Regenerado intermedio.

ellos, y los motivos todavía hoy los desconocemos, dado que las fuentes de error eran tan variadas que no pudimos hallar el fallo técnico responsable: tiempos de incorporación, temperatura, dosis de timidina del medio de cultivo, el medio de cultivo mismo, uso de cámaras de cultivo inadecuadas, perfusión de oxígeno, etc. Y por último, todos los derivados del proceso de autorradiografía, películas, revelados, fijadores, etc.

Aún hoy pensamos que quizá nuestro error esté en el tiempo de incorporación de timidina *in vitro* por el injerto, dado que todos sabemos que, en cualquier medio de cultivo, a mayor tiempo de incorporación o captación, mayor número de células marcadas se obtienen; pero en nuestro modelo, a mayor tiempo de incorporación, mayor riesgo de infección y de falta de presa en el injerto.

Por todo lo expuesto no nos atrevemos a especulación teórica alguna.

A pesar de nuestro fracaso con este método, recientemente, y con el uso de las téc-

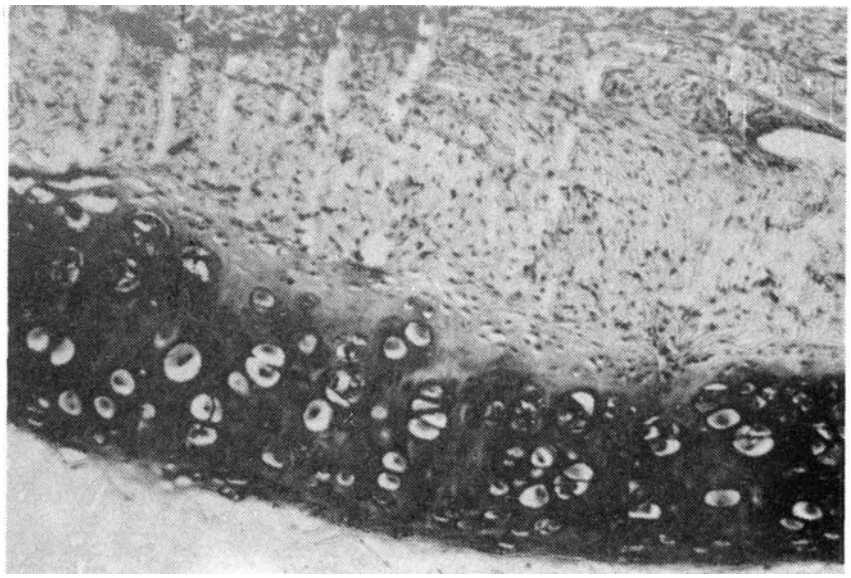

FIG. 14.– Detalle de la anterior. Disposición en «pilas de monedas».

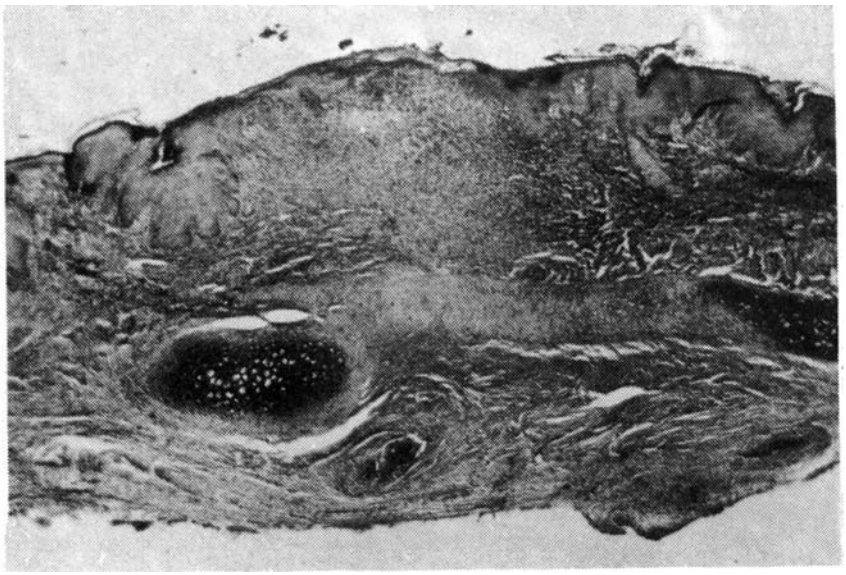

FIG. 15.– Regenerados intermedios. Imagen histológica superior epiteliomatosa.

nicas de microcirugía y cateterismo, creemos factible crear un método *in vivo* de captación de timidina exclusiva del pericondrio a injertar mediante cateterización de vena y arteria de la oreja portadora del injerto, interposición en el circuito de una bomba de perfusión de timidina, con lo que la difusión de la timidina al resto de los tejidos sería mínima.

Todo este último apartado no deja de entrar en el terreno de la especulación, y será motivo de un posterior trabajo.

Por todo lo expuesto abandonamos el método de la timidina tritiada en la diferenciación del regenerado.

Posteriormente y con la ayuda inestimable de la cátedra de Anatomía Patológica, muy especialmente del profesor Emilio Barberá, se nos sugirió utilizar como elemento diferencial un método fotométrico cuyo fundamento es el siguiente:

– La tinción del Feulgen detecta estequiométricamente el DNA.

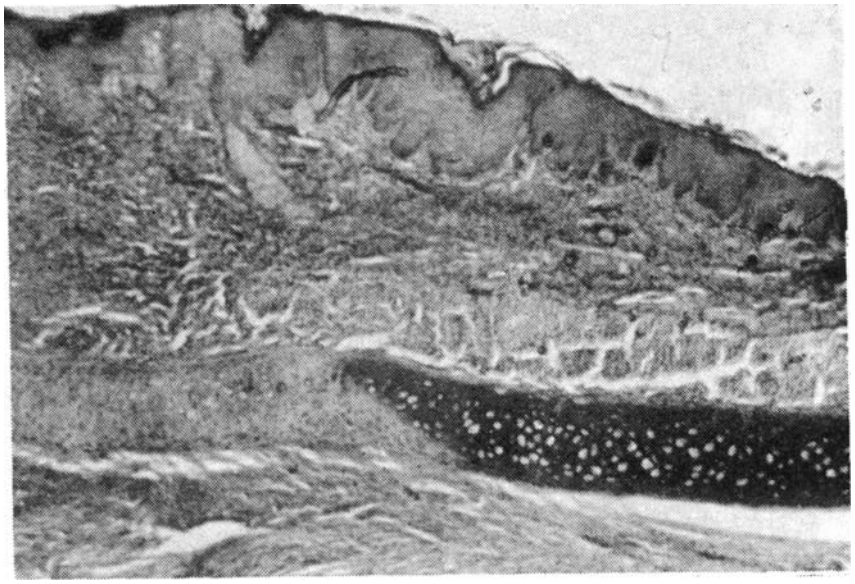

FIG. 16.– Detalle de la anterior. En la mitad superior a mayor tamaño la imagen que remeda histología epiteliomatosa.

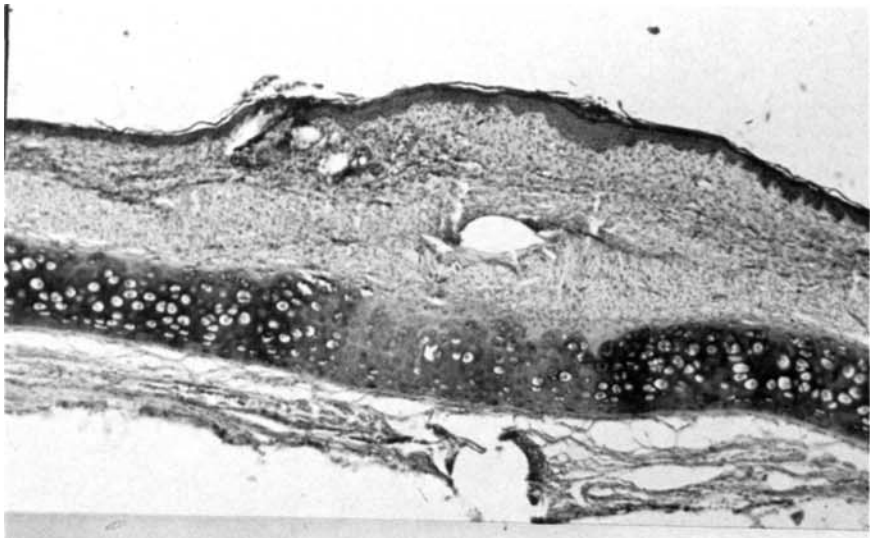

FIG. 8.– Regenerado. Inmadurez condral. Tinción H.E. La sustancia fundamental no se encuentra calcificada, los condrocitos son de escaso tamaño. La disposición adopta la forma de «pilas de monedas».

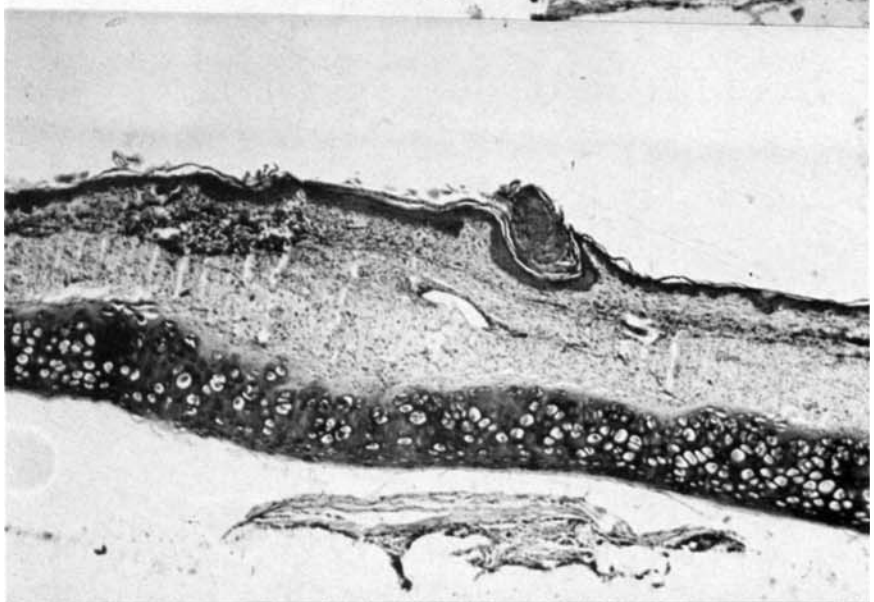

FIG. 13.– Regenerado completo y detalle.

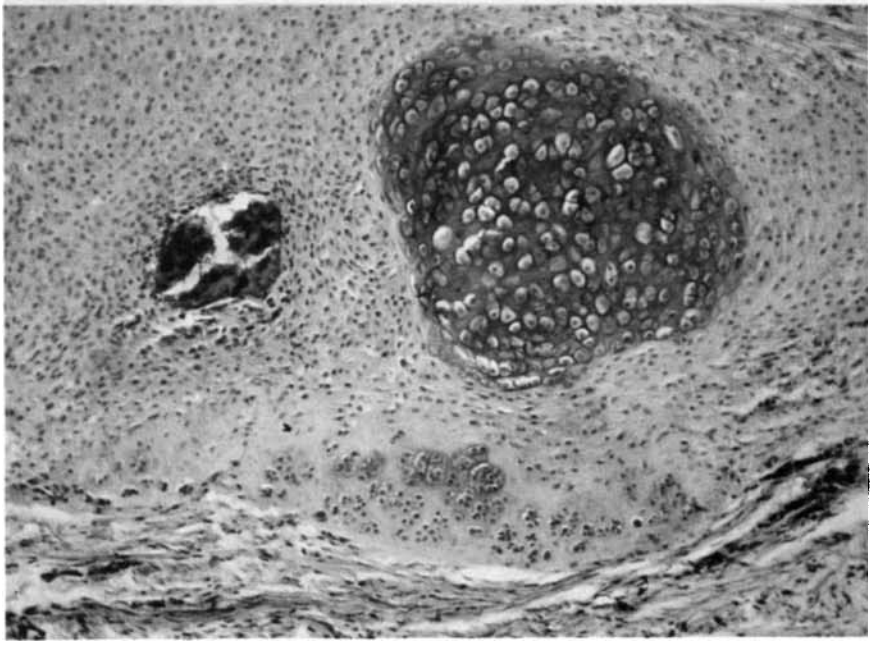

FIG. 28.– Observar detalle superior. Islote regenerativo condral que parece originarse en la zona fibrosa del injerto pericondrial.

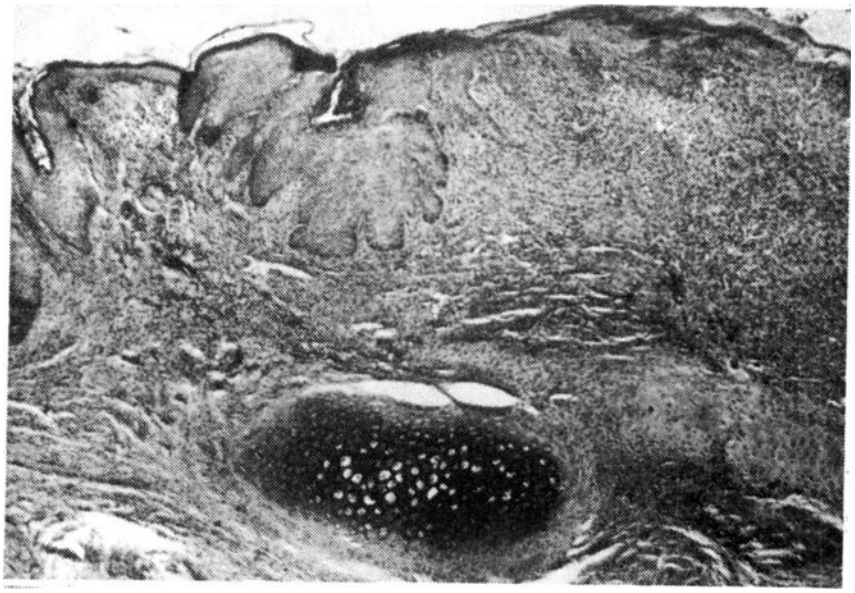

FIG. 17.– Regenerado. Detalle de la fig. 15. Extremo izquierdo del corte. Entre el cartílago maduro y el regenerado se observan numerosas células en estadio de transición entre el tejido fibroso y el cartílago maduro.

– Si se mide la cantidad de color, se mide el DNA. Este contenido de color es medido por un citofotómetro de integración diseñado exprofeso.

– Las células en reposo, todas ellas, tienen la misma cantidad de DNA (reposo = No proliferación).

– Si las cantidades adoptan una distribución en dos modos: una dobla a las otras, se deduce que estas células están pasando de G1 a G2, y por lo tanto las cantidades intermedias son células en fase S, y aunque no se vean las mitosis estas células están en proliferación.

Con todo este fundamento se estudia en el regenerado la situación de las células que están en proliferación, y por tanto en fase S de la mitosis.

Desde un punto de vista teórico la situación de las células en fase S nos dilucidará

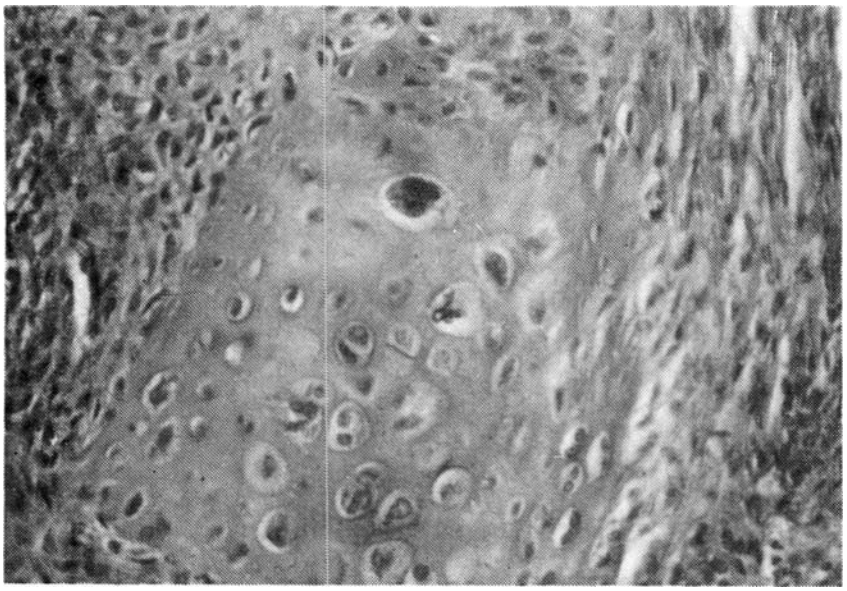

FIG. 18.– Extremo de avance del regenerado. Binucleación, anisomorfia.

el origen de ellas, de los extremos o de la zona intermedia pericondrial.

En esta serie se sacrificaron 5 conejos. Se repitió el modelo experimental original, se tiñeron por el método de Feulgen y el estudio del regenerado, y con el método fotométrico se realizaron contajes celulares de cuatro zonas distintas:

A) Centro del regenerado.
B) Periferia del mismo.
C) Regenerado en contacto con los extremos.
D) Extremos condrales maduros del defecto.

Los resultados, como más adelante precisaremos, fueron como sigue:

– *Centro del regenerado.* Predominio de células en fase G1.

– *Periferia del regenerado.* Predominio de células en fase S y G2.

Por esto se concluye que el regenerado presenta un crecimiento expansivo.

El estudio del regenerado en los extremos condrales, en dos casos en contacto con el cartílago maduro, ofreció resultados dispares: en dos casos se trataba de cartílago maduro hialinizado, y en dos conejos se trataba de un crecimiento expansivo similar al anterior.

En la zona D), extremos de cartílago, el porcentaje mayor de los contajes detectaron células en fase G2 no proliferante, con la salvedad de que las células condrales próximas al pericondrio presentaban fases S, y por lo tanto se consideró estaban en proliferación.

El último capítulo de nuestro trabajo se dirigió a crear un modelo experimental mecánico similar al anterior, pero con la diferencia de injertar fascia muscular y no pericondrio, y de esta forma contestar a nuestras dos últimas preguntas.

Se destinaron para esta serie 4 animales, y, como en el capítulo anterior, se tiñeron por el Feulgen y se realizaron los contajes celulares pertinentes.

A histología simple se pudo demostrar que, al igual que en las experiencias anteriores, los defectos testigos carecían de regenerado; sin embargo, en los injertados con fascia muscular, en tres de ellos existían también islotes regenerativos dispersos.

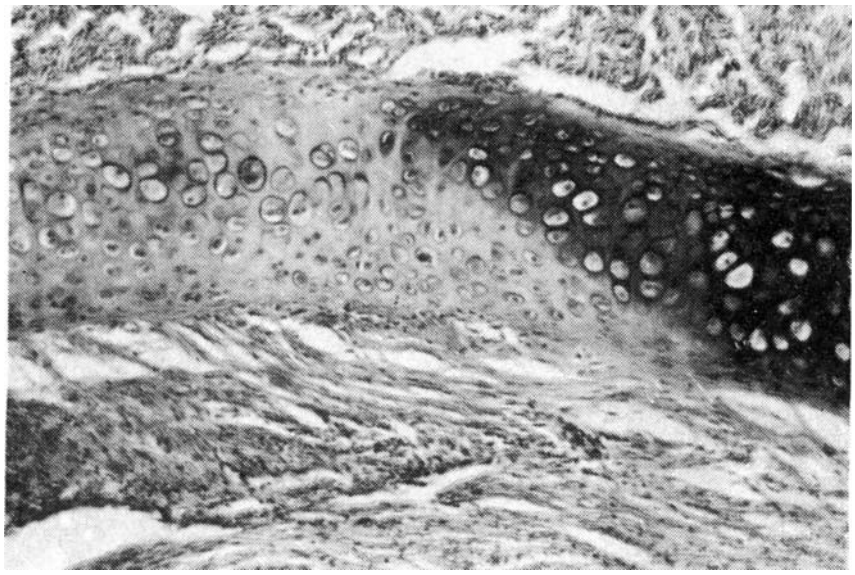

FIG. 19.– Regenerados. Disposición en pilas de monedas. Binucleación, gradiente diferente en forma y tamaño. Aplanamiento progresivo celular hasta llegar a adoptar la forma fusiforme propia del fibrocito y confundirse con las células pericondriales.

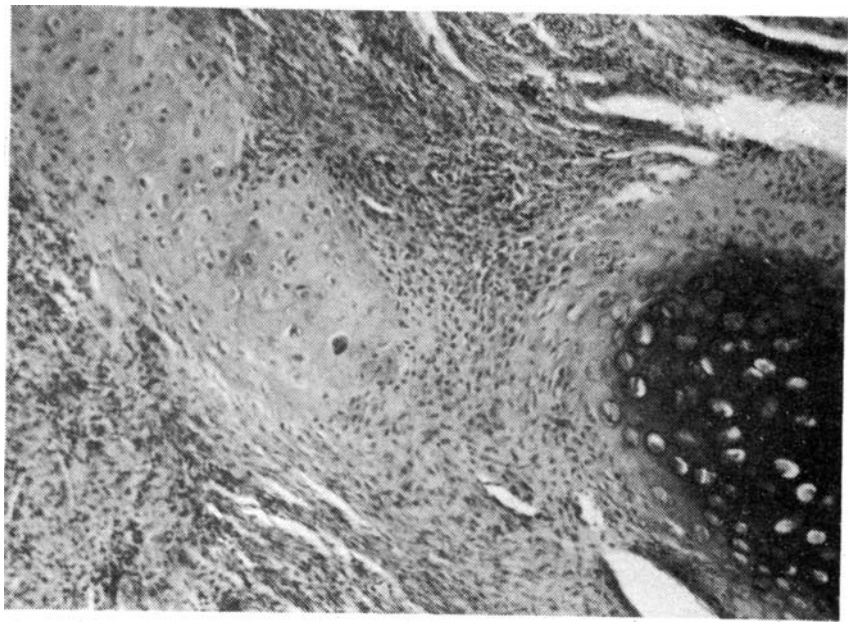

FIG. 20.– Imagen de transición entre el tejido inmaduro condral regenerado y el extremo maduro de sección.

Realizados los contajes celulares se determinó que en la zona central del regenerado existía proliferación, pero de grado más débil que en la anterior, y que en este caso la mayor parte de células en fase S se encontraban en los extremos del regenerado, aquel que está precisamente en contacto con los extremos condrales del defecto.

Material y métodos

Material

Nuestra primera experiencia requirió la utilización de 25 conejos de 21 días de edad, con una media de peso de 400 g.

Las intervenciones fueron realizadas en el quirófano experimental, en ambiente estéril y con la ayuda del microscopio.

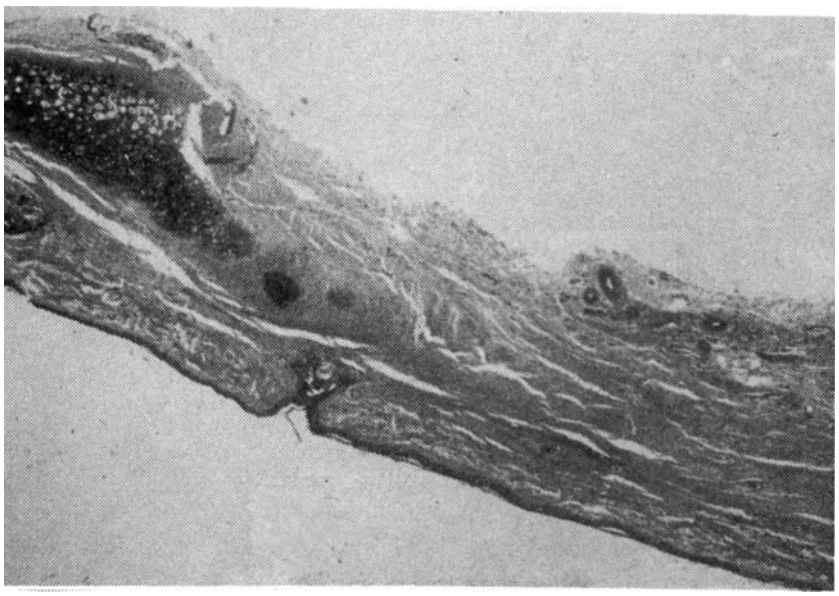

FIG. 21.– Extremos en regeneración. El defecto quirúrgico se encuentra relleno de tejido conectivo.

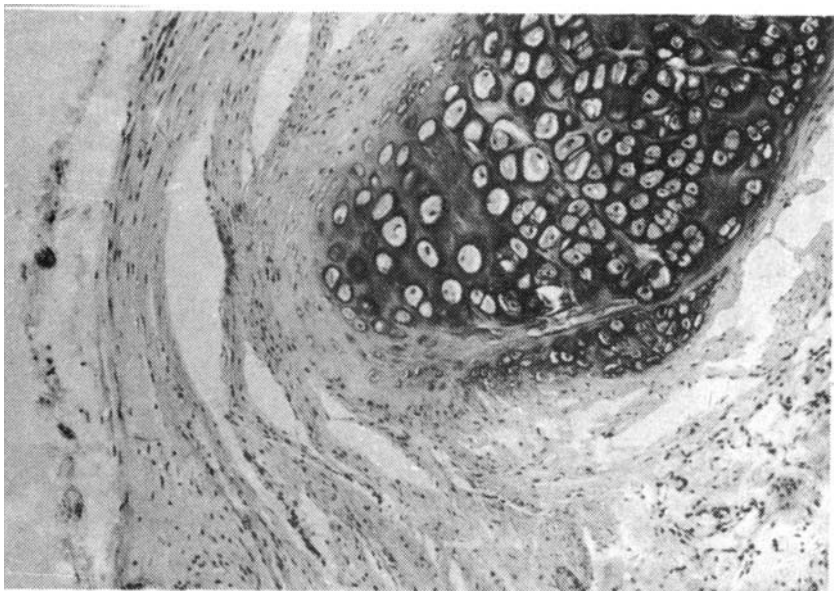

FIG. 22.– Extremo en regeneración. Disposición en oleada desde el pericondrio hasta formar un casquete al cartílago maduro del corte.

El instrumental quirúrgico utilizado en nada se diferencia del convencional de microcirugía.

Métodos

Una vez sacrificados los animales, se procedió al procesado de las piezas en el servicio de Anatomía Patológica, realizados los cortes y las tinciones a la hematoxilina eosina.

La experiencia con timidina tritiada requirió:

– 12 animales semejantes al grupo anterior.
– Preparación del cultivo *in vitro*.

Se utilizó medio de cultivo cedido por el Instituto de Investigaciones Citológicas de la ciudad de Valencia.

La cámara de cultivo fue del tipo 2 de Trowell con tornillo de sujeción adaptado.

Los injertos pericondriales, una vez obtenidos quirúrgicamente como en el modelo anterior, son llevados rápidamente al medio de cultivo, solución que contiene 5 nc por ml de timidina tritiada. Cada disco del medio de cultivo es llevado a la cámara de Trowell, previamente rellenada con 95 por 100 de O y 5 por 100 de CO_2. A continua-

FIG. 23.– Extremo en regeneración.

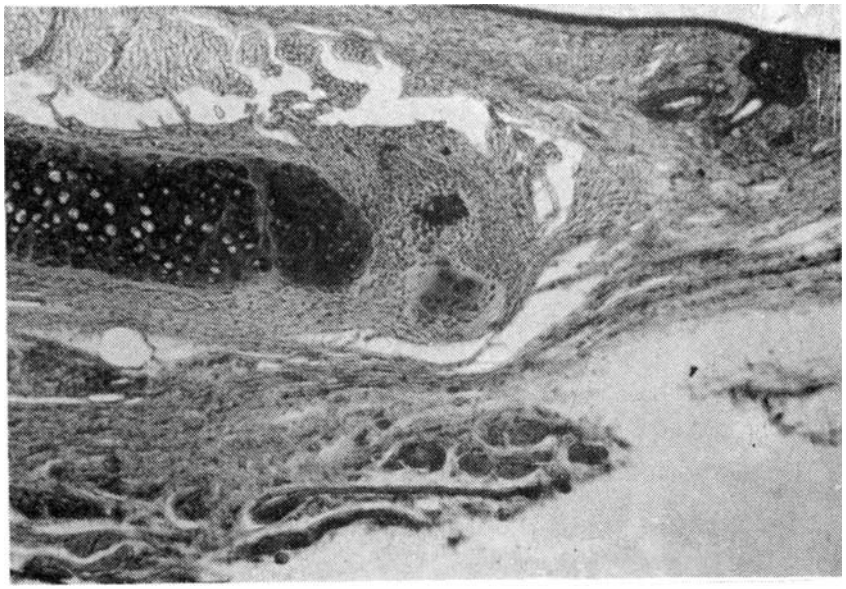

FIG. 24.– Islotes regenerativos en distintos estadios de madurez. Próximos al extremo condral mediano.

ción, las cámaras son puestas en incubadora de 38-38'5°.

A intervalos de tiempo desde los 20 minutos hasta las 12 horas son tomados los cultivos de las cámaras y fijados en formalina al 10 por 100 y pH 7'4-7'6.

Por el procedimiento convencional son incluidos los bloques en parafina.

Los cortes de los mismos son realizados a 5-6 micras. Los portas con las preparaciones son llevados al proceso de autorradiografía, realizadas con Kodak AR 10, siguiendo la metodología de DONIACH y PELC (1950).

Para nuestra tercera experiencia se utilizaron 5 conejos. Las tinciones utilizadas lo fueron con el método de Feulgen de tinción nuclear.

Para la medición colorimétrica se utilizó el citofotómetro de integración de la cátedra de Anatomía Patológica.

Se efectuaron las mediciones y se realizaron las gráficas utilizando el mismo aparato.

Los contajes de las cuatro zonas a investigar se realizaron por medidas de 100 en 100 células. En ocasiones, dada la escasa celularidad en algún islote regenerativo, fueron desestimados los contajes.

Por cada especimen se realizaron mediciones

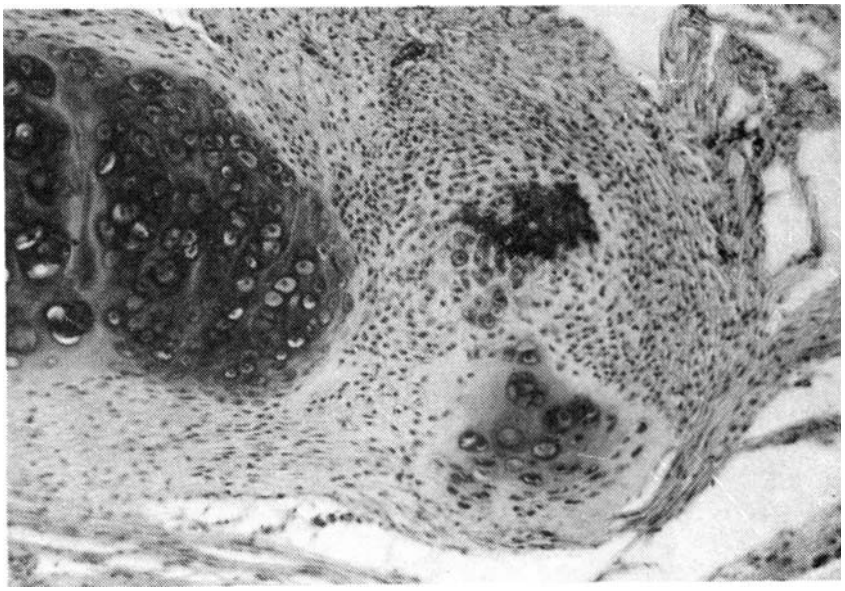

FIG. 25.– Detalles regenerativos. Superior binucleación, anisomorfia y sustancia fundamental en vías de calcificación.

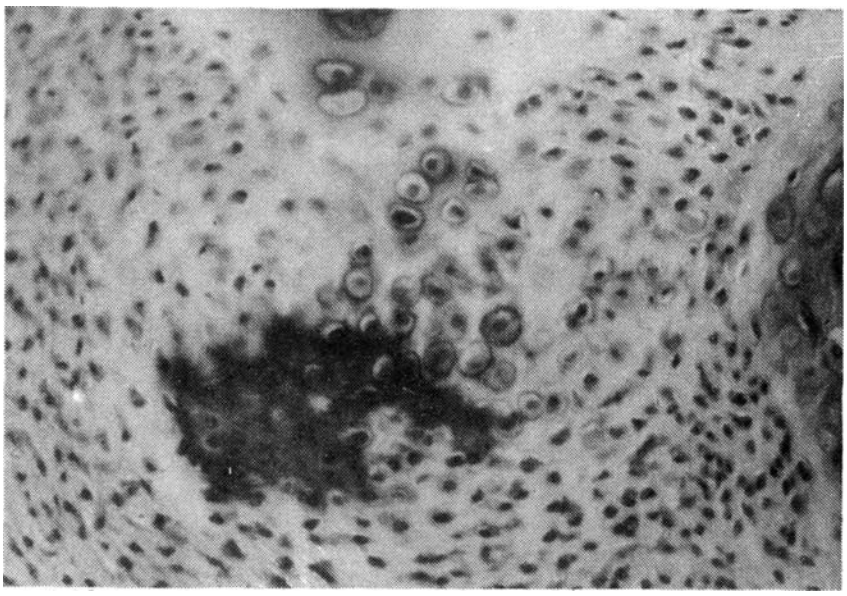

FIG. 26.– Imagen inferior. Calcificación pericondrial.

en 400 células, lo que arroja un contaje total de 2.000 células estudiadas.

Los resultados de los contajes vienen dados por el mismo citofotómetro en forma de gráficas sobre pantalla, que para mayor comprensión son trasladadas a escala sobre papel milimetrado.

La metodología seguida en nuestra última experiencia es semejante en todo a la anterior.

La fascia muscular elegida para el injerto es la de los músculos paraespinales dorsales. En ocasiones, las adherencias entre ellas y el tejido muscular eran tan firmes que nos obligaron al pelado quirúrgico de las mismas.

Las gráficas de los contajes se transcribieron igualmente a papel milimetrado.

Resultados de la primera experiencia

1.º Las orejas testigo invariablemente mantenían el defecto condral, y el espacio se encontraba relleno de un tejido conectivo en distinto grado de madurez.

El defecto condral realizado en los tejidos retenía su tamaño original, a pesar de que la oreja del conejo había sufrido un incremento de tamaño en

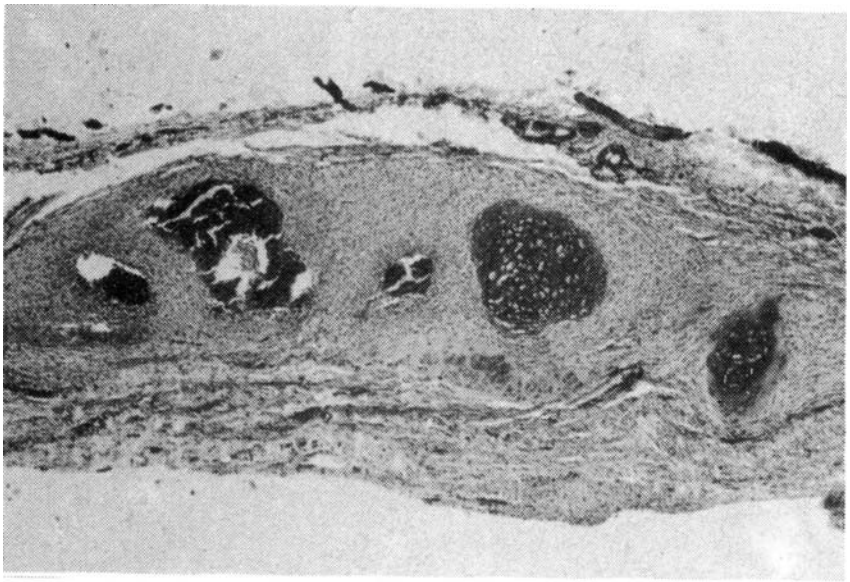

FIG. 27.– Regenerados intermedios incompletos. La imagen en conjunto da la impresión de que la transformación condral será completa.

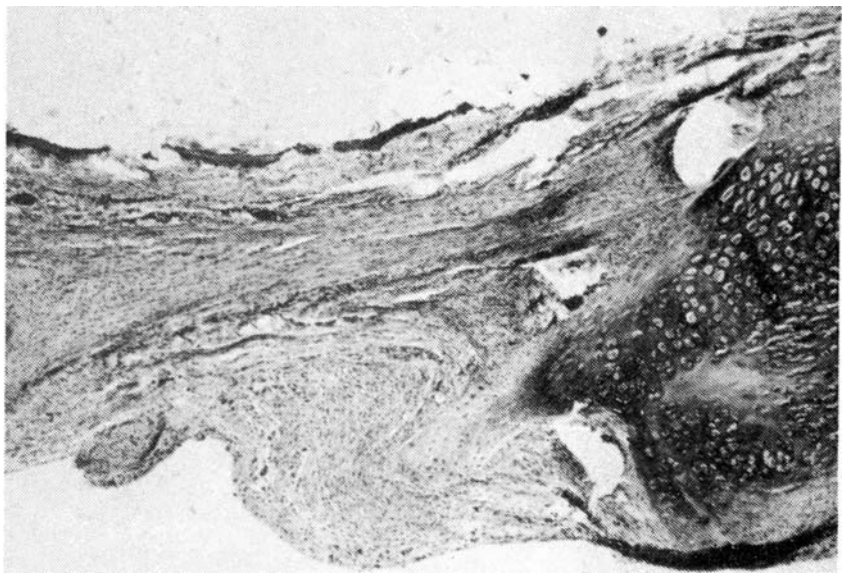

FIG. 29.– Regenerados.

relación al aumento del peso más que a la edad del conejo.

2.º En las orejas sujetas al injerto encontramos:

– En la totalidad existían regeneraciones condrales, pero la disposición era variable.
– En el 50 por 100 de los casos, 12 piezas histológicas, los regenerados eran incompletos y de situación central en el defecto, a modo de islotes regenerativos; en todos ellos se trataba de cartílago elástico inmaduro.
– En 10 piezas los regenerados formaban una imagen combinada, presentando unos islotes centrales regenerados y una imagen de continuidad de los extremos condrales maduros del extremo de resección.
– En dos casos, que correspondieron a los trasplantes de 6 y 12 semanas de evolución, la imagen regenerativa era prácticamente total, habiéndose restituido totalmente la solución de continuidad, y adoptando una disposición tal que permitía presuponer que su origen era pericondrial.

Dos conejos de esta serie tuvieron que ser reintervenidos, ya que por defecto de técnica en la obtención del injerto se encontraron quistes de inclusión epitelial. Este hecho es debido a que el

FIG. 30.– Tejido conectivo inmaduro en la zona del injerto; da la impresión de estar sufriendo una metaplasia condral.

Gráficas método citofotométrico

Resultados Zonas A

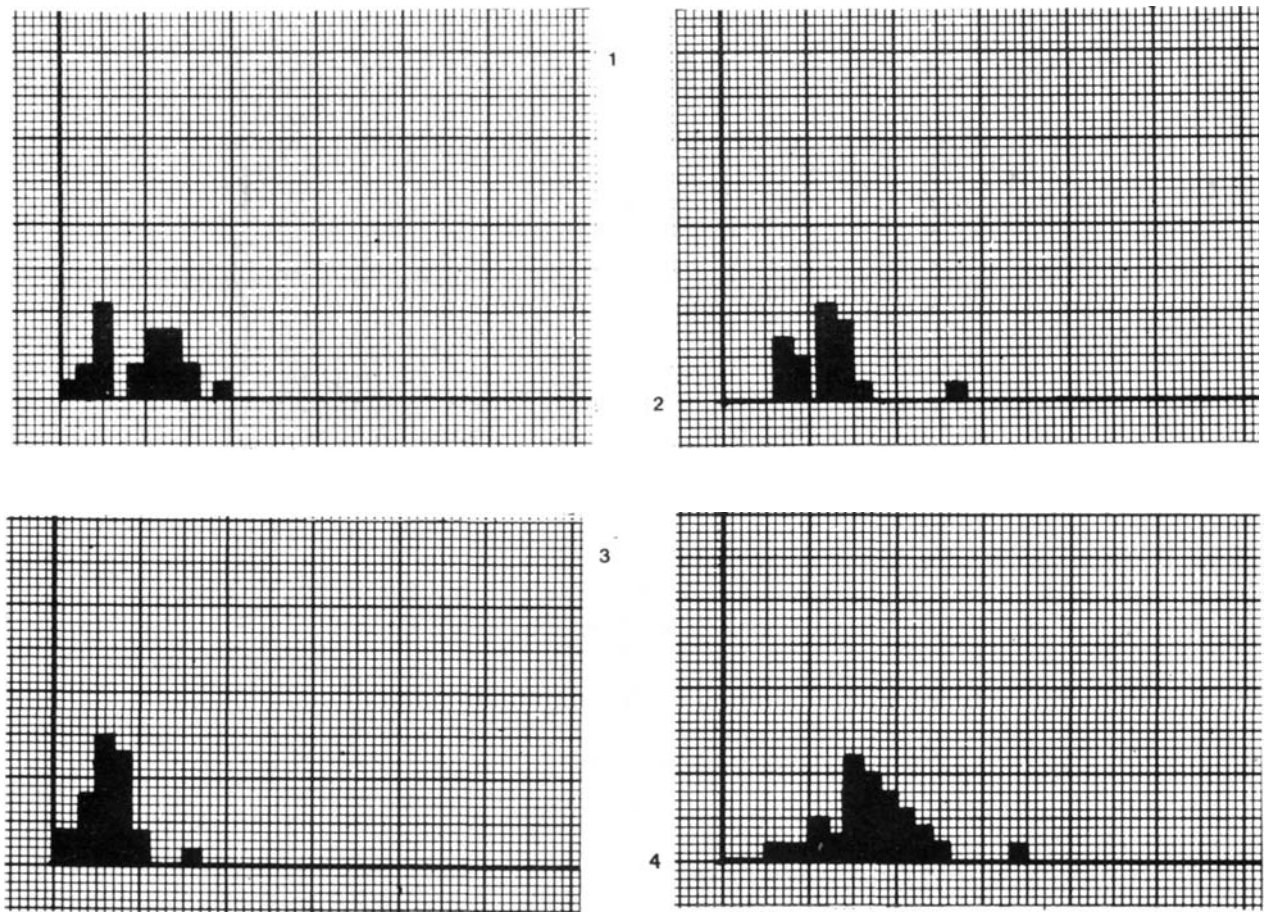

FIG. 1.– Predominio de células en fase G1, con subpoblación regresiva.

FIG. 2.– Predominio de células en proliferación lenta. G1 más S G2.

FIG. 3.– Predominio de G1 con tendencia regresiva o estática.

FIG. 4.– Predominio de células en fase G1.

Resultados Zonas D

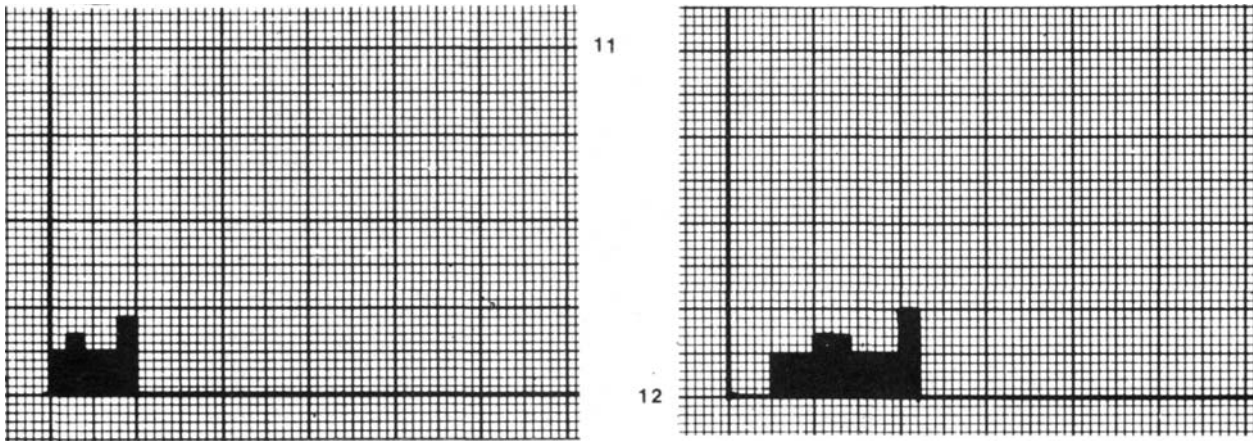

FIG. 11.– Predominio de células en fase G1. Tendencia a la picnosis.

FIG. 12.– Predominio de G1. Picnosis.

Resultados Zonas B

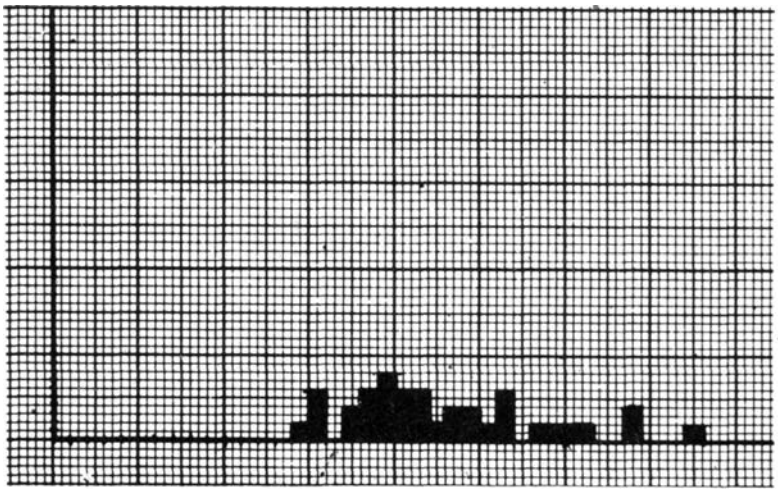

FIG. 5.– Predominio de células en fase S. Expansivo proliferativo.

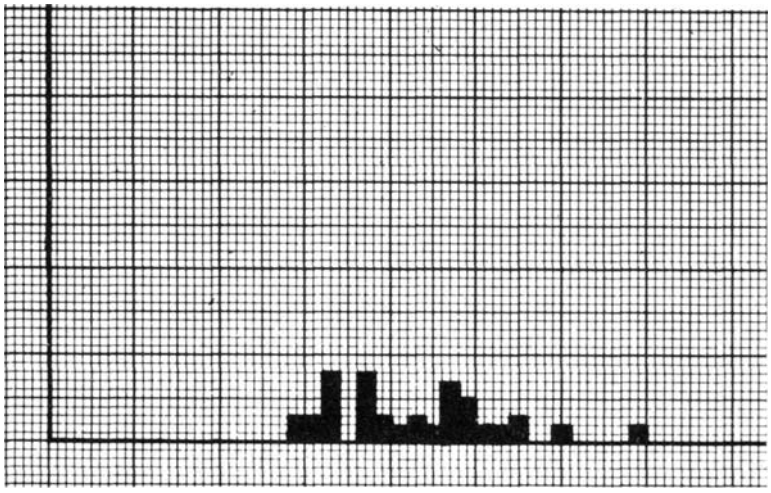

FIG. 6.– Predominio de células S. Proliferativo expansivo.



FIG. 7.– Proliferativa neta. Células en fase S predominante.

Resultados Zonas C

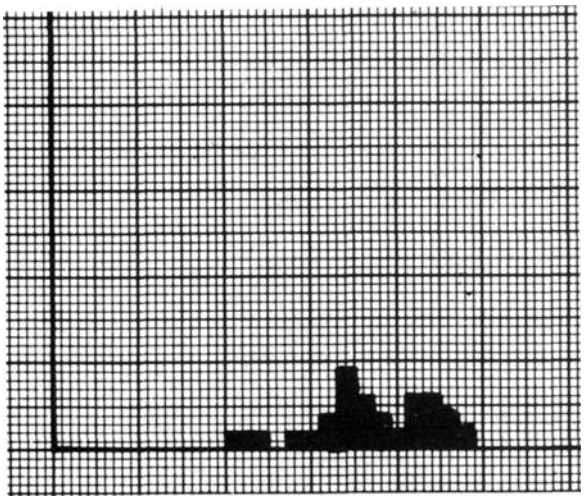

FIG. 8.– Proliferante. Predominio de fase S.

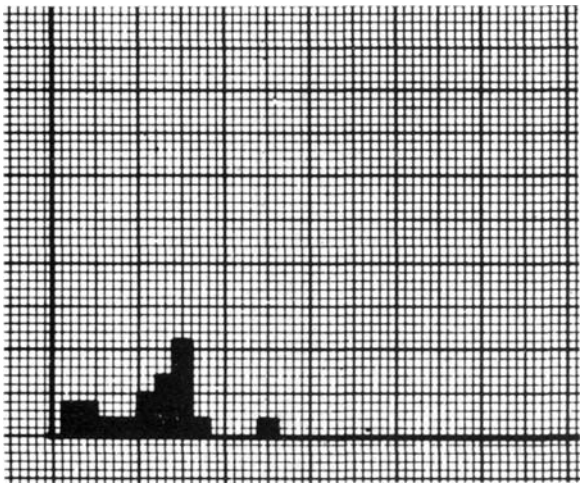

FIG. 9.– Predominio G1 previo S. Normal en ciclo disponible para regeneración.

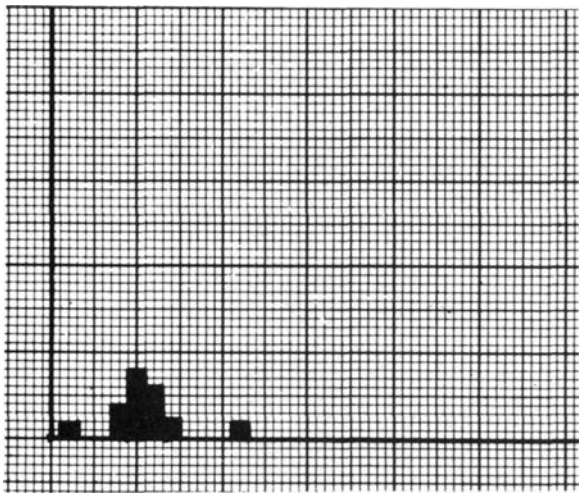

FIG. 10.– Predominio de células G1. Normales en ciclo.

pericondrio de la cara volar de la oreja está íntimamente adherido al cartílago y la piel.

Estos dos hechos, como más adelante comentaremos, nos obligaron en todas las series posteriores a proceder al despegado previo entre la piel y el pericondrio, utilizando para ello la infiltración con suero fisiológico a través de una fina aguja, semejante a las utilizadas en estomatología para la anestesia de la mucomembrana perióstica de la encía.

De esta serie concluimos que los defectos condrales testigos, sin injertar, no presentaban evidencia de regeneración, mientras que en los injertados la había siempre en distintas cantidades y disposiciones.

De nuestra segunda serie, destinada a deslindar por vía de la timidina tritiada el origen pericondrial de los regenerados, no se valoran los resultados por los condicionamientos ya anteriormente citados.

El método fotométrico de diferenciación de los regenerados arrojó los siguientes resultados:

– Zona A): *Centro del regenerado.* 5 contajes de 100 células.

– Zona B): *Periferia del regenerado.* 5 contajes de 100 células.

– Zona C): *Regenerado en contacto con los extremos.* 5 contajes de 500 células.

– Zona D): *Extremos condrales maduros.* 500 células contadas.

Resultados zona A

En tres casos predominio de células en G1: en un caso con subpoblación regresiva; en otro, con proliferación lenta G1 más S G2, y en el último, con tendencia regresiva o estática.

Zona B

Predominio de células en fases S y G2.

En tres de los contajes resultaron altamente demostrativos. De esto deducimos que se trataba de crecimientos expansivos.

Zona C

Se trataba de cartílago maduro en dos casos, y en otros dos de tendencia expansiva similares a los anteriores.

Zona D

Los porcentajes eran de células en fase G2 con tendencia a la picnosis.

En nuestra última experiencia se realizaron contajes en el centro del regenerado y en los ex-

tremos, existiendo evidencia de proliferación en ambos, pero en mayor grado en el regenerado en contacto con los extremos condrales maduros.

Discusión

En el estudio presente, el cartílago regenerado a través del injerto pericondrial autólogo, suturado sobre un defecto quirúrgicamente creado, parece demostrar el poder potencial del pericondrio no sólo en los colgajos, sino también en los injertos.

En nuestra experiencia, realizada en el conejo inmaduro, se encontró regeneración condral tras 3, 6, 12 semanas del injerto.

El regenerado se asemeja a las condiciones estructurales del cartílago maduro de los extremos de sección.

Este prolífico desarrollo condral puede quizá ser explicado por la relativa facilidad de revascularización de esta delgada membrana pericondrial suturada sobre un receptor adecuado.

En este sentido, los éxitos alcanzados en las regeneraciones condrales por otros autores a expensas de colgajos pericondriales que conservan su vascularización a través de un pedículo, cabría preguntarse si en realidad no estarían actuando más como un injerto que como un colgajo.

La relativa inactividad de los extremos de sección condral parece desprenderse de los estudios con el método citofotométrico de detección del DNA.

El pericondrio auricular del conejo es estructuralmente una membrana semitransparente relativamente insignificante y quizá de actividad no específica, y por ello puede ser manipulada, moldeada o seccionada sin sufrir alteraciones importantes en su función.

El grado de respuesta obtenido variaba considerablemente de unos animales a otros, y para nosotros este hecho viene vinculado fundamentalmente a dos factores: tiempo de duración de la experiencia, y condiciones locales del lecho receptor.

El crecimiento condral normal se establece de dos formas diferentes: aposicional e intersticial. En el primero las células van proliferando desde el pericondrio, mientras que en el segundo las mitosis representan la primera fuerza de crecimiento.

Pues bien, de nuestras preparaciones histológicas parece derivarse el hecho de que el crecimiento inicial corresponde al aposicional pericondrial, para en un estadio posterior dar paso al desarrollo de numerosas células en mitosis.

De todo lo expuesto se deduce que los injertos pericondriales suturados sobre defectos quirúrgicos son capaces de regenerar cartílago, si bien el mecanismo biológico o biomecánico permanezca por aclarar.

Protocolo quirúgico

Como paso previo a nuestro trabajo experimental sobre el potencial condrogénico del cartílago, se intervinieron 4 animales con objeto de identificar y disecar el pericondrio del cartílago elástico de la oreja.

Bajo anestesia local de la oreja, que facilitaba la disección del pericondrio, y general del animal con ketamina a dosis de 1 c.c. por Kg., se procedió al abordaje quirúrgico de la oreja del conejo de la forma siguiente:

- Incisión dorsal en la base de la oreja de 2 cm de longitud y en forma de S, con objeto de introducir separadores automáticos.
- Disección del tejido celular y exposición del cartílago.
- Incisión cuidadosa del pericondrio, sobre el cartílago, cuidando de no herir a éste.
- Se completa la incisión hasta crear un rectángulo pericondrial.
- Elevación del mismo ayudados por disectores, semejantes a los utilizados en las intervenciones sobre paladares hendidos. La disección con este proceder resultó de gran sencillez y eficacia.
- Cierre de la piel con nylon monofilar.

Se procesaron las piezas y se completó el estudio histológico simple a la HE, necesario para su identificación.

Una vez completado éste y teniendo la seguridad absoluta de localización, se procedió a la primera experiencia de la tesis.

Imágenes de la intervención

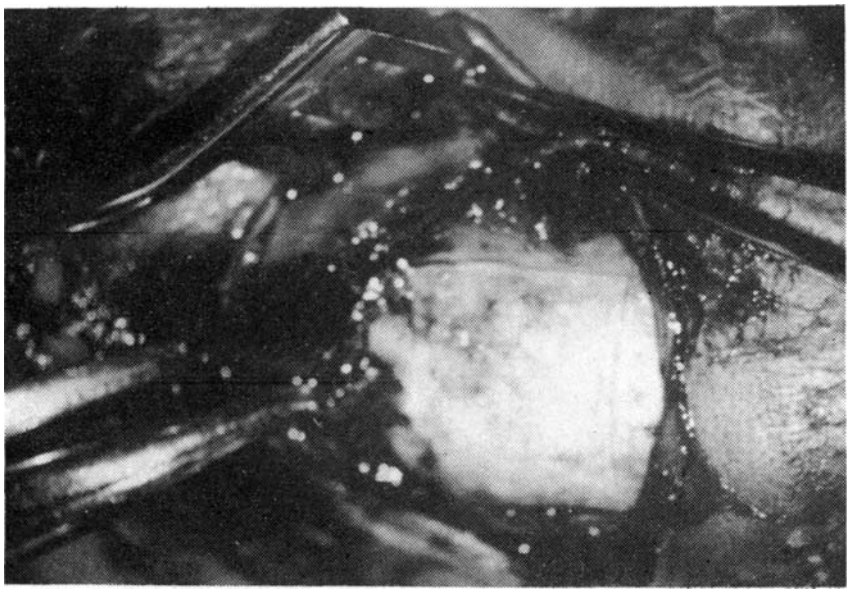

FIG. 1.– Tallado del pericondrio y cartílago para obtención de injerto.

Se intervinieron los animales siguiendo el siguiente protocolo:

– Peso del animal y edad del mismo. Las orejas derechas se utilizaron siempre como orejas testigos. Las izquierdas eran portadoras del defecto injertado.

– Rasurado previo de las zonas a intervenir y aseptización del mismo con solución de hibitane.

– Anestesiado del animal con ketamina, y a continuación, con el animal dormido, se procede a la infiltración con anestesia local del dorso de la oreja con objeto de facilitarnos el despegamiento pericondrial.

– Abordaje dorsal en S, disección del celular subcutáneo.

– Se practica un defecto condral y pericóndrico en ambas orejas.

– El pericondrio, extraído de la oreja derecha para crear el defecto, es llevado en posición y firmemente suturado al resto del pericondrio del defecto en la oreja izquierda.

– Se suturó dejando la cara fértil pericondrial en contacto con el defecto condral y pericóndrico.

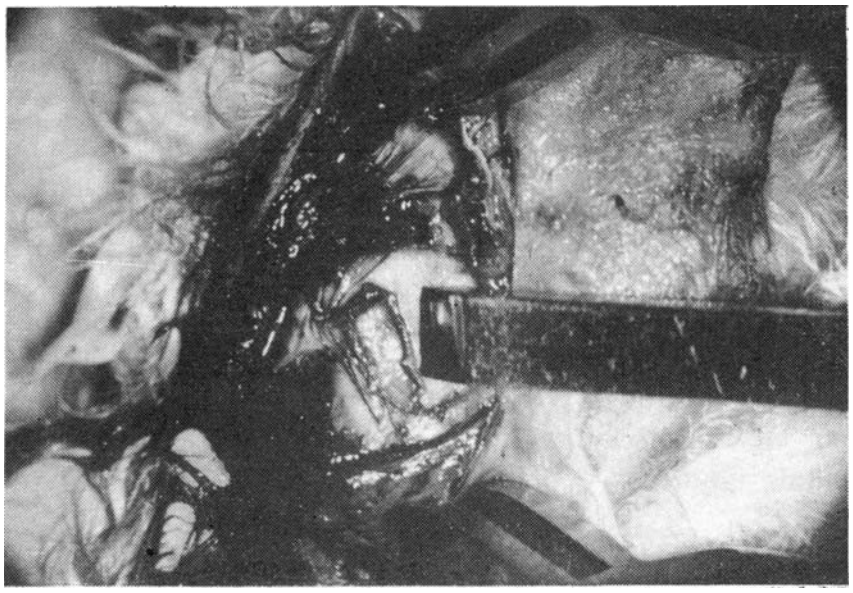

FIG. 2.– Despegamiento pericondrial a la legra.

FIG. 3.– Injerto pericondrial en fase primaria de su obtención.

– Se procedió directamente a la sutura de piel.
– Tras las 3, 6, 12 semanas se sacrificaron los animales, se extrajeron y procesaron las piezas según técnica habitual para tinciones a la HE.
– Toda la intervención se realizó dentro de las máximas condiciones de esterilidad.
– La intervención se llevó a cabo bajo la ayuda del microscopio.

Nuestra segunda experiencia, destinada a la captación previa al injerto de timidina por el pericondrio, se realizó siguiendo el mismo protocolo quirúrgico, pero la intervención se realizaba en dos tiempos:

El primer tiempo era de obtención del injerto pericondrial. Una vez obtenido se sumergía en el medio de cultivo a 38° y concentraciones de timidina de 5 nc por ml, y llevado a la cámara de cultivo a 38° durante el tiempo de incorporación.

Transcurrido éste el animal era de nuevo anestesiado e intervenido de la oreja izquierda.

Se practicaba el defecto condral y pericóndrico y posteriormente, en el menor tiempo posible, el injerto era llevado desde la cámara de cultivo hasta el defecto, donde era suturado.

Ante la posibilidad de contaminación radioactiva de los excretas de estos animales se mantenían aislados durante el tiempo de la experiencia.

Una vez procesadas las piezas y realizados los cortes, se procedió a la colocación de la película

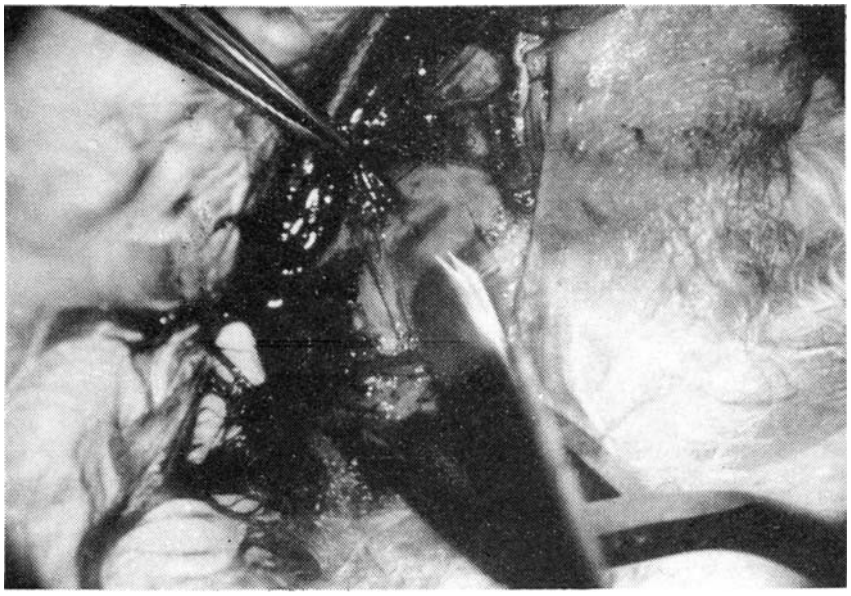

FIG. 4.– Injerto pericondrial.

fotográfica AR 10 de Kodak. Y tras el tiempo de exposición en cámara oscura, al revelado y fijado de las mismas.

Nuestra segunda experiencia para el método fotométrico se siguió la misma pauta de intervención.

Las piezas fueron teñidas por el método de Feulgen y el contaje colorimétrico fue realizado por el profesor Barberá Guillem a través del citofotómetro de integración.

De su pantalla fueron fotografiadas directamente las gráficas resultantes, y posteriormente trasladadas a papel milimetrado.

La última experiencia llevó la modalidad de no injertar pericondrio, sino fascia muscular de los músculos paraespinales dorsales.

Discusión

La viabilidad de los injertos de cartílago costal en el hombre es algo que comienza a conocerse desde hace 25 años.

Sin embargo, no ha habido unanimidad en el papel fundamental que desempeña el pericondrio para el futuro del trasplante, dado que existen opiniones encontradas entre los diferentes autores que han investigado acerca de este problema.

Y así, para unos la presencia del pericondrio en el trasplante es algo necesario y fundamental para su supervivencia, mientras que otro grupo de autores no le asignan un papel trascendente para la presa del trasplante.

Está clínica y experimentalmente demostrado que no todos los injertos condrales sobreviven al trasplante, y los factores de fracaso son atribuidos a: deficientes condiciones vasculares en el lecho, hipoproteinemia, deficiente fijación mecánica, inadecuada sutura, infección, etc.

La privilegiada característica del tejido condral para no sufrir el fenómeno de rechazo ha sido atribuida a dos condiciones fundamentales:

– la baja antigenicidad del cartílago, y
– el papel protector del pericondrio.

La realidad experimental y clínica demuestra la supervivencia de los injertos condrales, al margen de cual sea la razón íntima de su baja antigenicidad.

Recientemente, en 1976, se demostró experimentalmente que los trasplantes de cartílago son capaces no sólo de sobrevivir, sino también de crecer, tanto los auto como los homoinjertos.

Un aspecto todavía no aclarado es la función del pericondrio en el trasplante.

En este último camino ha sido dirigido nuestra tesis.

De nuestra revisión bibliográfica, al pericondrio cabría atribuirle tres modos de acción en los trasplantes:

1. Actuar como barrera defensiva de la invasión fibroblástica del trasplante.
2. Presentar actividad condrogénica propia.
3. Tras su revascularización, presentar un proceso metaplásico condral.

Nuestra experiencia ha ido dirigida acerca de la capacidad condrogénica del pericondrio.

No existe ningún género de dudas que el pericondrio, cuando es trasplantado manteniendo sus conexiones vasculares, conserva su capacidad condrogenética.

Este hecho nos ha llevado a utilizar el pericondrio como un injerto libre, para intentar demostrar su capacidad condrogenética por sí mismo tras el lapso de tiempo necesario para su revascularización.

El conejo inmaduro nos pareció el animal idóneo para esta experiencia, y particularmente el pericondrio de su oreja como zona dadora.

Creando un defecto condral y pericóndrico en la oreja contralateral encontramos el lecho receptor más adecuado para el trasplante.

Siempre se utilizó el mismo animal para cada experiencia, con objeto de soslayar el fenómeno inmunológico de rechazo.

Las condiciones locales de los tejidos nos obligó a realizar las intervenciones ayuda-

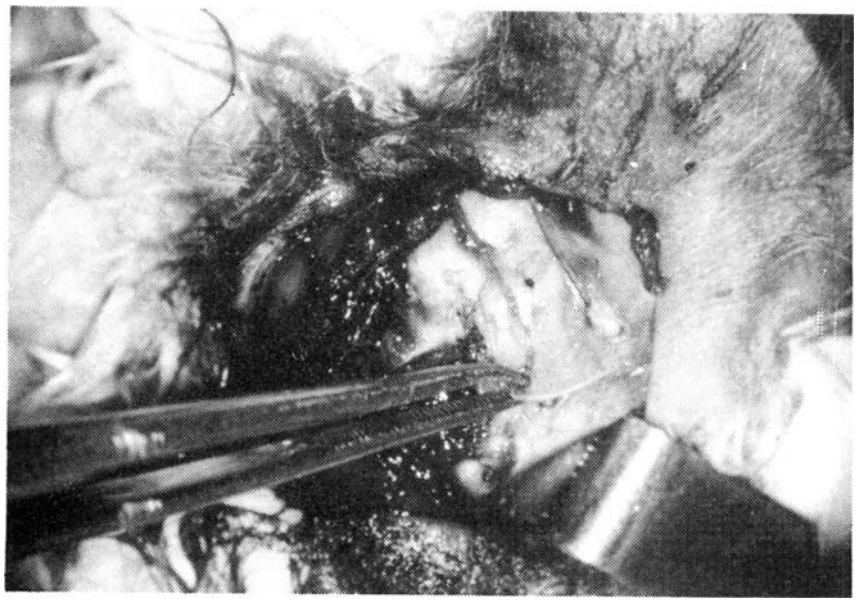

FIG. 5.– Inicio de la extracción del fragmento condral.

dos por el microscopio quirúrgico de 25-60 aumentos. Este nos ayudó a identificar con facilidad la cara fértil del pericondrio, a realizar la sutura cuidadosamente con objeto de conseguir una fijación firme y, por último, a obtener el injerto sin apenas tejido graso adicional.

La ventaja de utilizar el mismo animal, al margen del hecho inmunitario, es que la oreja dadora del injerto pericondrial nos servía como testigo de la experiencia, permitiendo observar su efecto comparativo.

Hemos realizado 5 series de 5 conejos en una primera experiencia, que nos llevó a la conclusión que los defectos condrales testigos no mostraban regeneración, en tanto que en los injertados la había siempre en distintos estadios, hecho que abogaba en favor de la presa del injerto y de su capacidad condrogénica.

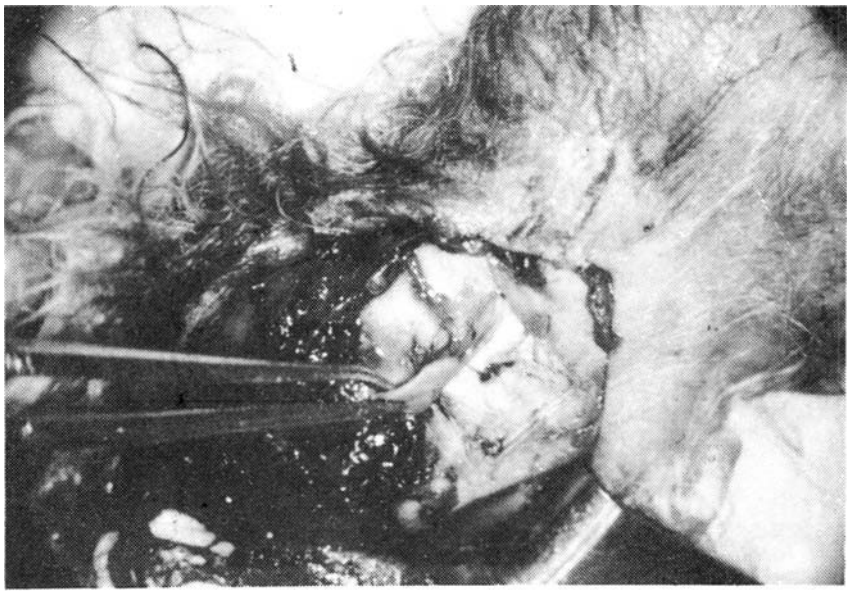

FIG. 6.– Junto al cartílago se extrae el pericondrio posterior, dejando ver en el fondo del defecto la piel ventral de la oreja del conejo.

Admitida su capacidad condrogénica, habría que explicar su mecanismo. Cabría pensar si el pericondrio: 1) Era condrogénico por sí mismo. 2) Actuaba como inductor de los extremos condrales de sección. 3) Mecanismo combinado de los dos anteriores. 4) Mero papel mecánico de relleno del defecto, comportándose como cualquier tejido conectivo inmaduro que posteriormente sufriría un cambio metaplásico.

Con fines de índole práctica y clínica, pues, nos interesamos en conocer el origen del tejido regenerado, y para ello creamos los siguientes modelos experimentales:

El tejido pericondrial objeto del trasplante se marcó previamente a su sutura con timidina tritiada, con objeto de detectar en el regenerado cualquier célula marcada y determinar sin género de dudas su origen pericondrial.

Esta experiencia exigía trabajar en marcajes *in vitro* con cultivos de tejidos.

Esta parte experimental, aunque nos resultó tediosa y llena de dificultades, los injertos procesados no nos permitieron obtener datos ostensibles, posiblemente por desconocimiento del tiempo de incorporación de la timidina en el cartílago, por las condiciones particulares de sus células y de la regeneración condral.

Sin embargo, creemos que esta experiencia, salvando esta falta de conocimiento del metabolismo y utilizando la captación de timidina por cateterismo y perfusión de la arteria dorsal de la oreja del conejo, estableciendo un circuito cerrado de perfusión mediante la canalización de la vena dorsal de la oreja y utilizar una bomba de perfusión de timidina, permitiría recoger datos interesantes para juzgar la actividad condrogénica del pericondrio.

Nosotros nos decidimos a estudiar el tejido condral neoformado utilizando el método citofotométrico a través de la tinción del Feulgen y con el citofotómetro de integración diseñado exprofeso, que permite reconocer las células que están en fase S de la mitosis y de ello deducir el origen de las mismas, bien de los extremos condrales de sección, o de la zona media pericondrial.

Los resultados, en una serie de 5 conejos, nos mostraron que en el regenerado el predominio de células en fase S y G2 era en la periferia.

En los extremos del cartílago el porcentaje de células en fase S nos las mostró en las zonas próximas al pericondrio, lo que nos hacía intuir su origen a expensas del mismo.

En un deseo de mostrar la especificidad del pericondrio realizamos un modelo experimental semejante al anteriormente utilizado, pero injertando fascia muscular en vez de pericondrio.

La irregularidad en los resultados y la existencia de actividad en los extremos del regenerado nos hizo desestimar el papel de relleno del pericondrio impidiendo la invasión fibroblástica con el hematoma.

De los estudios realizados en esta tesis se demuestra que el cartílago regenerado, a través del injerto pericondrial autólogo, suturado sobre un defecto condral y pericóndrico quirúrgicamente creado, lo era a expensas del pericondrio, demostrando su actividad no sólo en los colgajos, sino también en los injertos.

En nuestra experiencia, realizada en series de conejos inmaduros, se demostró regeneraciones condrales tras 3, 6, 12 semanas del trasplante.

El regenerado se asemeja a las condiciones estructurales del cartílago maduro de los extremos de secreción.

Este prolífico desarrollo condral puede quizá ser explicado por la relativa facilidad de revascularización de esa membrana pericondrial suturada sobre un receptor adecuado.

En este sentido los éxitos alcanzados en las regeneraciones condrales por otros autores a expensas de colgajos pericondriales, que conservan su vascularización, podrían

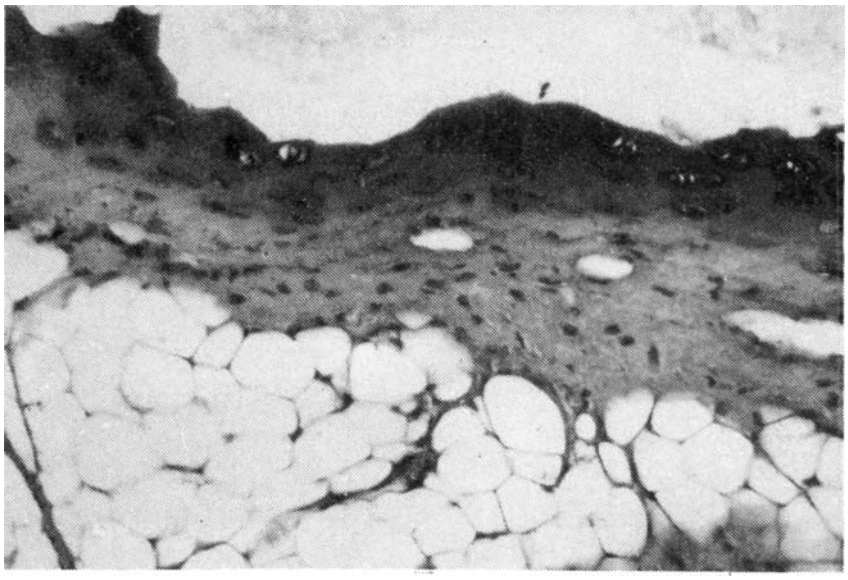

FIG. 7.– Pericondrio.

ser debidos más a la acción pericondrial como injerto que a la posible vascularización, ya que, como hemos podido comprobar en nuestras experiencias, el riego arterial pericóndrico es muy tenue y débil.

La inactividad relativa de los extremos condrales maduros de sección parece desprenderse de los estudios citofotométricos de detección del DNA.

El pericondrio auricular de la oreja del conejo es estructuralmente una membrana semitransparente, relativamente insignificante y quizá de actividad no específica, y por ello puede ser moldeada o seccionada sin sufrir alteraciones importantes de su función.

El grado de respuesta obtenido variaba considerablemente de unos animales a otros, y para nosotros este hecho viene vinculado fundamentalmente a dos factores: tiempo de duración de la experiencia, y condiciones locales del lecho receptor.

El crecimiento condral normal se establece por dos mecanismos diferentes que se

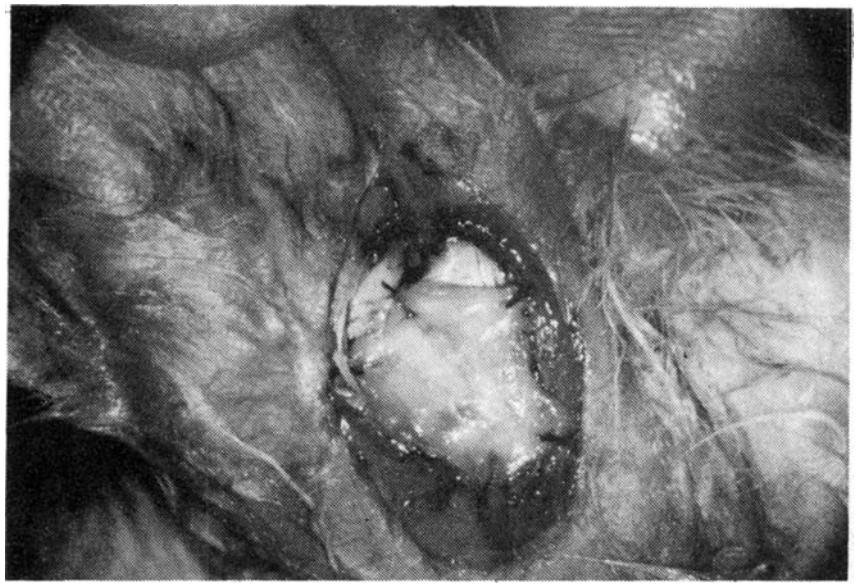

FIG. 8.– Pericondrio suturado sobre el defecto.

FIG. 9.– Injerto suturado en posición.

complementan: aposicional e intersticial. En el primero las células van proliferando desde el pericondrio, mientras que en el segundo las mitosis representan la primera fuerza de crecimiento.

Pues bien, de nuestras preparaciones histológicas parece desprenderse que el hecho inicial corresponde al crecimiento pericondrial aposicional, para en un segundo tiempo dé paso al dependiente del aumento de células en mitosis.

De todo lo expuesto se deduce que los injertos pericondriales suturados sobre defectos quirúrgicos son capaces de regenerar cartílago, si bien el mecanismo biomecánico o biológico permanece por aclarar.

Conclusiones

– La importancia de dilucidar el papel del pericondrio en el regenerado condral viene derivada de las innumerables situaciones planteadas en cirugía reparadora, donde se

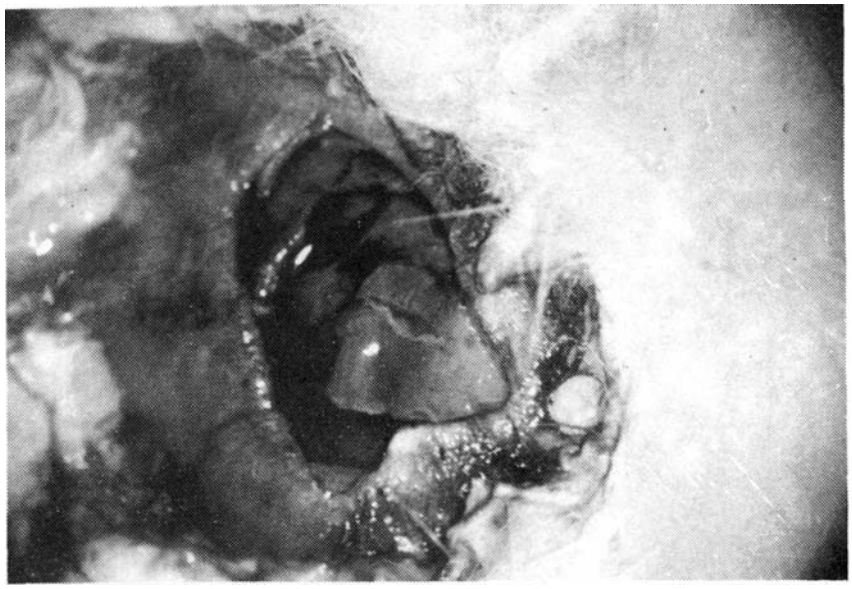

FIG. 10.– Obtención de la fascia muscular.

requiere cartílago con actividad citogenética propia y con supervivencia garantizada.

- De nuestras experiencias se deriva como primer hecho que el pericondrio utilizado como un injerto libre sobre un defecto condral es capaz de formar tejido condral de relleno.

- El regenerado histológicamente alcanza a tener el mismo aspecto e histología que el cartílago de los extremos de sección.

- El papel condrogénico del pericondrio se explicaría por su capacidad de pronta revascularización a expensas del lecho.

- Para extraer conclusiones válidas se exige que lo trasplantado sea exclusivamente pericondrio, y por ello la técnica quirúrgica se realiza bajo microscopio; de ello deducimos la poca credibilidad de las publicaciones que no cumplen con rigor este paso del tallado.

- El estudio citofotométrico nos ha sido válido para juzgar de la actividad condrogénica.

- Es evidente que los extremos maduros de sección en el defecto muestran actividad mitósica, pero no es menos claro que ninguna ha sido capaz por sí misma de rellenar una pérdida de sustancia.

- Las áreas subyacentes del pericondrio muestran una actividad condrogénica propia, siempre a partir de la cara fértil pericondrial.

- Esta proliferación es capaz de alcanzar a rellenar *per se* la pérdida de sustancia y a confluir con los extremos condrales maduros de la brecha quirúrgica.

- El cartílago formado en una primera fase adquiere las características del cartílago hialino inmaduro.

- Este cartílago inmaduro evoluciona hacia fibrocartílago, primero en islotes y posteriormente se produce un relleno total.

- La garantía de la presa del injerto, de la actividad condrogénica de crecimiento y la supervivencia del mismo, exigen que los injertos condrales deban ser portadores del pericondrio, y que éste, a su vez, se revascularice.

BIBLIOGRAFIA

CONVERSE, J. M. (1956): Composite grafts from the septum in nasal reconstruction. Trans. 8 th Latin American Congress of Past. *Surg.*, 8, 281.

CRAIGMYLE, M. B. L. (1958 a.): Antigenicity and survival of cartilage homografts. *Nature* (London), 182, 1248.

CRAIGMYLE, M. B. L. (1958 b.): Regional limph node changes induced by cartilage homoand heterografts in the rabbit. *J. Anat.*, 92-467.

CURRAN, R. R., y GIBSON, T. (1956): The uptake to labelled sulphate by human cartilage cells and its use as a test of viability. *Proc. R. Soc. (Biol.)*, 155, 572.

DAVIS, W. B., y GIBSON, T. (1956): Absorption of autogenous cartilage grafts in man. *Br. J. Plast. Surg.*, 9-177.

DUNCAN, R. B. (1962): Cartilage grafting in stapes surgery: Report of two cases. *N. Z. Med. J.*, 61, 278.

GIBSON, T. (1957): Viability of cartilage after freezing. *Proc. R. Soc. (Biol.)*, 147, 528.

GIBSON, T. y DAVIS, W. B. (1953): The fate of preserved Bovine cartilages grafts in man. *Br. J. Plast. Surg.*, 6, 4.

GIBSON, T., y DAVIS, W. B. (1956): Some further observations on the use of preserved animal cartilage. *Br. J. Plast. Surg.*, 8, 85.

GIBSON, T.; DAVIS, W. B., y CURRAN, R. C. (1958): The logterm survival of cartilage homografts in man. *Br. J. Plast. Surg.*, 11, 177.

HAGERTY, R. F.; CALHOOM, T. B.; LEE, W. H., y CUTINO, J. T. (1960): Human cartilage grafts stored in air. *Surg. Gynecol. Obstet.*, 110, 433.

LEOPOLD, G. (1881): Experimentelle Untersuchungen uber die Aetiologie der Geschwulste. *Virchows Arch.*, 85, 283.

MUIR, H. (1965): The antigenicity of chondromucoprotein. *Immunology*, 9, 119.

OHLSEN, L., y SOHN, S. A. (1974): *The patogenesis of cauliflower ear.* W. B. Sanders.

PEACOCK, E. E.; WEEKS, P. M., y PETY, J. M. (1960): Some studied on the antigenicity of cartilage. *Ann. N. Y. Acad. Sci.*, 87, 175.

PEER, L. A. (1943): Fate of antigenous septal cartilage after transplantation in Human tissue. *Arch. Otolaryngol.*, 38, 156.

PEER, L. A. (1955): *Transplantation of tissues.* Williams & Williams Company.

PEER, L. A. (1958): Sex cromatin study to determine the survival of cartilage homografts. *Transplant. Bull.*, 5, 404.

SMITH, A. U. (1965): Survival of frozen Chondrocytes isolated from cartilage of adult animals. *Nature* (London), 205, 782.

SOHN, S. A., y OHLSEN, L. (1974): Growth of cartilage from a free pericondrial flap placed across a defect in a rabbit's trachea. *Plast. reconstr. Surg.*, 53-54.