Rev. Esp. de Cir. Ost., 18, 9-14 (1983)

CIUDAD SANITARIA LA FE. VALENCIA
DEPARTAMENTO DE CIRUGÍA ORTOPÉDICA Y TRAUMATOLOGÍA
UNIDAD DE SÉPTICOS DE APARATO LOCOMOTOR

Equinococosis ósea primaria

Sobreinfecciones

M. DE LA CONCEPCION, F. CABANES, S. CERVELLO y L. ALBERT

RESUMEN

Se presentan los casos de equinococosis ósea primaria tratados en la Unidad de Sépticos de Valencia, en todos los cuales se apreció una sobreinfección bacteriana.

Se hace referencia a la frecuencia, material y métodos empleados en su tratamiento.

Descriptores: Equinocosis ósea infectada.

SUMMARY

The authors have collected five cases of septic Hydatid disease treated at the Septic Unit.

They comment the frequency and methods for its treatment, as well as their experience.

Key words: Hydatid disease of the bone.

Introducción

El motivo de este trabajo es la presentación de los casos de equinococosis ósea primaria tratados en nuestra Unidad de Sépticos durante el período 1972-1982, en todos los cuales apareció una sobreinfección bacteriana como complicación de la enfermedad hidatídica.

El anidamiento del *Echinococcus Granulosus* en el hueso, aunque con escasa frecuencia, puede ser primario.

El embrión hexacanto tras liberarse en el tubo digestivo humano pasa a la circulación porta, franquea la barrera hepática (70-75 por 100 de localizaciones), alcanza la cavidad cardíaca derecha, y desde allí llega al pulmón (15 por 100 de localizaciones). Salvando esta segunda barrera visceral, puede detenerse y desarrollarse en cualquier punto del organismo, y por supuesto en el tejido óseo.

También puede anidar en el hueso por contigüidad a partir de una localización previa en las partes blandas vecinas (GOMAR, 1973).

Frecuencia

En el I Symposium sobre control y posible erradicación de la equinococosis hidatídica en España realizado en el año 1981, se demostró que la incidencia de esta enfermedad es en nuestro país de 5'65 habitantes por cada 100.000, siendo la provincia más afectada Zaragoza.

La localización en tejido óseo tiene una frecuencia de aproximadamente el 2'5 por

100 (DURÁN SACRISTÁN, 1978), existiendo variaciones que van desde el 0'42 al 4 por 100 según los autores (Tabla I).

La localización en los huesos largos representa el 30 por 100 correspondiendo el mayor porcentaje al fémur (15 por 100), húmero y tibia. La frecuencia en raquis es del 44'2 por 100, ilíaco 16'4 por 100 y cráneo 3'4 por 100. Otras localizaciones óseas son excepcionales (DEVE, 1948).

Material y métodos

En nuestra Unidad de Sépticos entre la gran diversidad de patología ósea infectada hemos tratado cinco casos de equinococosis ósea, cuyo denominador común era la sobreinfección.

La edad media es de 50 años, cuatro varones y un hembra.

La enfermedad hidatídica era de localización femoral, pélvico-femoral, sacro-pélvico-femoral y raquis torácico, respectivamente.

No se sospechó la equinococosis en ningún caso por la sintomatología inicial, y las pruebas de laboratorio fueron anodinas.

La intradermorreacción de Casoni fue negativa en dos pacientes y no se practicó en los restantes.

El diagnóstico de certeza fue quirúrgico en una ocasión por visión directa macroscópica de vesículas hidatídicas en la lesión, dos casos fueron diagnosticados anatomopatológicamente, y los otros dos vinieron ya diagnosticados a nuestro Servicio.

En tres enfermos se produjo una invasión parasitaria de las partes blandas vecinas, y en todos los casos hubieron sobreinfecciones.

TABLA I

Frecuencia localización ósea

		Por 100
IVANISSEVICH	1934	2
HOWORTH	1945	1-2
WOODLAND	1949	2'4
EL GAZAR y Mc CREADIE	1962	4
HUGH	1963	1-2
ALLDRED y NISBET	1964	1
LOZANO	1973	0'42
DURÁN SACRISTÁN	1978	2'5

Caso núm. 1.– J.P.F., varón, 17 años.

Fue visto por vez primera en 1970, por dolor en cadera derecha desde hacía tres a cuatro meses después de una caída. El dolor era nocturno predominantemente y cedía con aspirinas. No claudicación a la marcha.

Radiográficamente aparecía una imagen osteolítica intertrocantérea derecha (fig. 1-A).

Laboratorio: V.S.G. 26/52, 3 eosinófilos y aumento de las fosfatasas alcalinas.

Fue intervenido el 21 octubre 1970, encontrando una tumoración oval de 2'5 cm de diámetro envuelta en una cápsula blanquecina rellena de un tejido friable de aspecto arenoso.

Se practicó un legrado de la tumoración y relleno con esponjosa procedente de cresta ilíaca.

El diagnóstico anatomopatológico fue: hidatidosis ósea.

A los tres meses de la intervención apareció una fístula con cultivo negativo, por lo que se reintervino quirúrgicamente, practicándose un curetaje de la zona lesionada y aislándose ganchos de equinococos.

Posteriormente se sobreinfectó con *Pseudomonas Aeruginosas, E. Coli* y *Enterococos,* logrando negativizarlos pero persistiendo un exudado aséptico.

A los diez meses de la segunda intervención se vuelve a intervenir, efectuando un amplio legrado y colocando un lavado-drenaje, que se retiró al mes tras tres tomas sucesivas negativas, cicatrizando la herida por primera intención.

En la revisión efectuada en el año 1976 no se apreciaba reactivación clínica, ni radiográficamente (fig. 1-B) y el paciente hacía vida normal, dándosele de alta definitiva.

Caso núm. 2.– E.H.G., varón 56 años.

Ingresa en 1975 remitido de otro Servicio con el diagnóstico de hidatidosis ósea en hemipelvis y fémur izquierdos, y con indicación de hemipelvectomía.

Comenzó hacía doce años con dolores en cadera izquierda, y hacía dos años sufrió fractura patológica de tercio superior de fémur izquierdo, tratada con yeso pelvipédico durante mes y medio. Desde entonces aumentó el dolor y la limitación funcional en cadera izquierda.

Hacía cuatro meses que fue intervenido por unos abscesos inguinales izquierdos que dejaron abiertos.

A su ingreso en nuestra Unidad presentaba el enfermo un cuadro de *shock* séptico y dos fístulas inguinales izquierdas con exudado positivo a *Proteus Mirabilis.*

Radiográficamente: imágenes osteolíticas insuflantes de tipo quístico en ilíaco izquierdo, destrucción completa de cadera izquierda, e imágenes de secuela de fractura de fémur (fig. 2).

Se remontó el cuadro tóxico y el estado general. Aparecieron nuevas fístulas en región glútea que drenaron hidatides, y se sobreinfectaron nuevamente.

La hemipelvectomía no era factible técnicamente por no disponer de tejidos sanos para cubrir y cerrar el muñón; por ello se instauró tratamiento sintomático de la enfermedad y de las fístulas, siendo tratado ambulatoriamente.

Caso núm. 3.– J.M.G., varón 55 años.

Fue visto por primera vez en el año 1962 por molestias subjetivas en cara anteroexterna de tercio superior de muslo izquierdo y claudicación a la marcha.

El paciente refería molestias de carácter intermitente desde hacía 10 años, durante los cuales le trataron con infiltraciones locales de corticoides.

Laboratorio: analítica anodina.

Radiográficamente presentaba un área radiotraslúcida multilobulada que afectaba a extremidad superior de fémur izquierdo, excepto cabeza y cuello. No había reacción perióstica ni metástasis.

Decidida la intervención quirúrgica, encontramos una tumoración encapsulada que en su interior contenía gran cantidad de vesículas muy pequeñas. Se efectuó un curetaje de la cavidad, practicando una fijación con placa condilar de Müller.

Diagnóstico anatomopatológico: quiste hidatídico.

En abril de 1982 acude a la Unidad de Sépticos con un gran absceso en muslo izquierdo, y radiográficamente se observa ascensión de la placa de Müller, colapso, gran alteración de la cabeza femoral, invasión de ilíaco, y emigración de un tornillo (fig. 3).

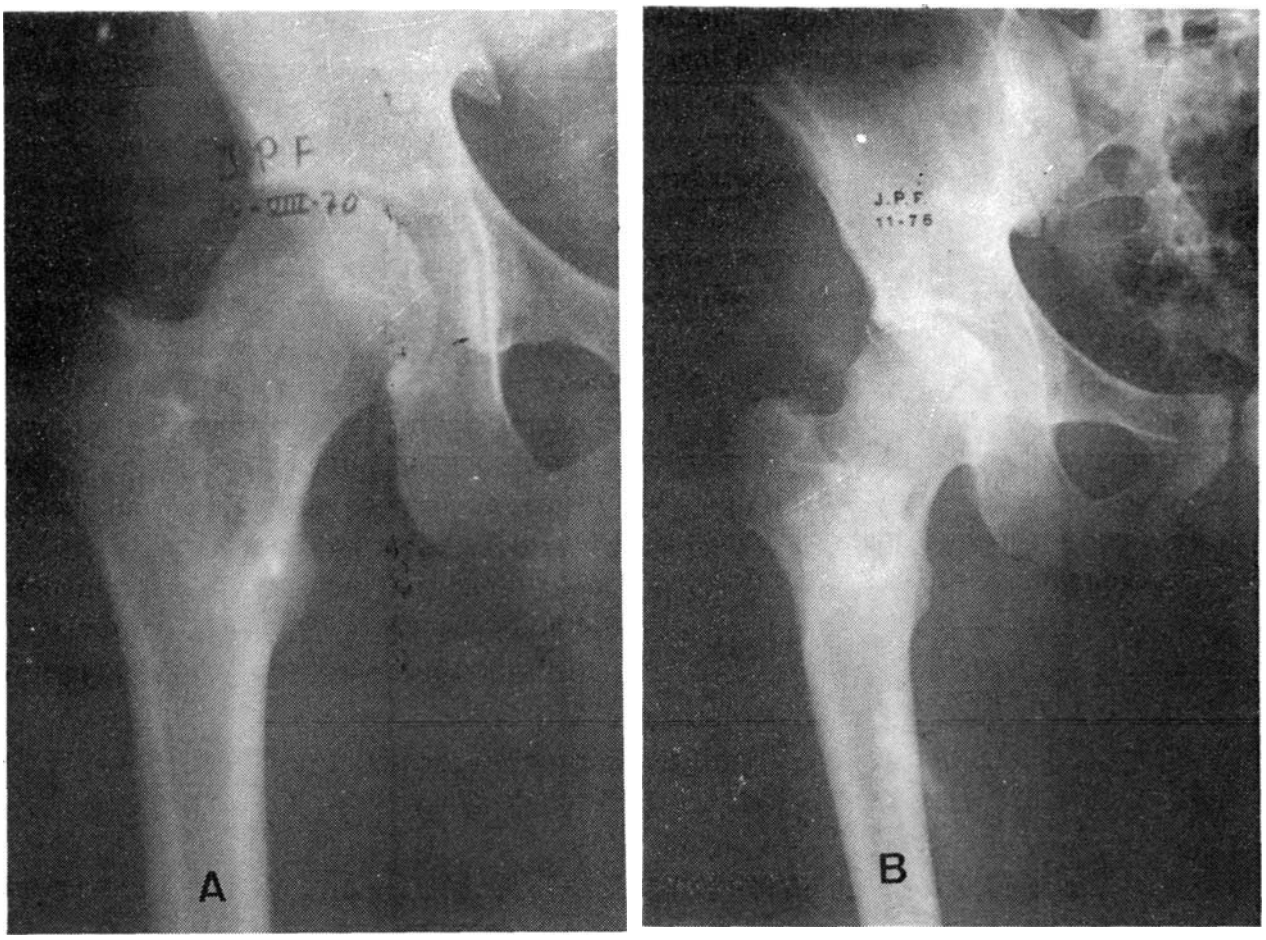

FIG. 1.– A. Equinococosis primaria fémur derecho. Imagen osteolítica intertrocantérea.
B. Resultado a los seis años.

Se drenó quirúrgicamente el absceso, saliendo enormes cantidades de microvesículas hidatídicas que habían invadido las partes blandas por contigüidad. Asimismo había microvesículas en la cabeza femoral y en la articulación; procediendo a practicar la desarticulación de la cadera.

Cultivo positivo a *Estafilococo Aureus.*

Caso núm. 4.– M.R.A., hembra 78 años.

Ingresa en Sépticos en el año 1972, por presentar gangrena isquémica en pie derecho y con muy mal estado general.

Tenía desde hacía diez años una tumoración en cara interna de muslo derecho, que fue aumentando hasta llegar a cresta ilíaca.

Al practicar un estudio radiográfico nos encontramos con unas imágenes poliquísticas que incluían fémur, ilíaco y sacro (fig. 4).

Laboratorio: V.S.G. 72/121, 2 eosinófilos y reacción de Casoni negativa.

Se procedió a la amputación a nivel de tercio medio de muslo derecho, por la gangrena isquémica, y a la toma de biopsia de la cresta ilíaca derecha.

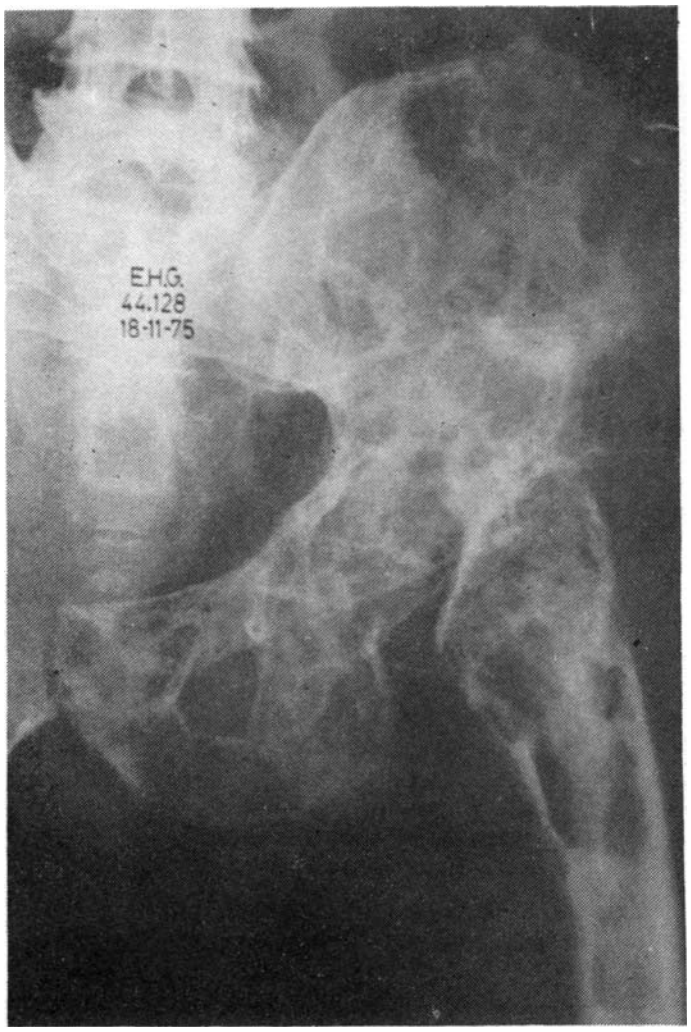

FIG. 2.– Equinococosis en ilíaco izquierdo, con destrucción de la cabeza femoral.

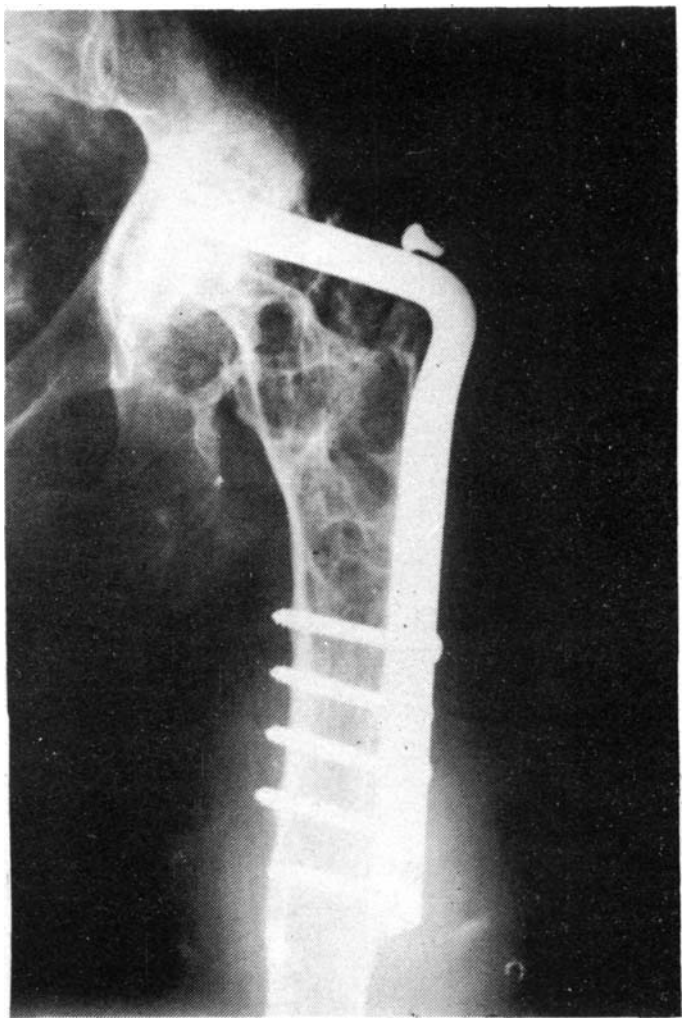

FIG. 3.– Equinococosis femoral, ascensión de la placa de Müller y emigración de un tornillo. Artritis secundaria.

El postoperatorio cursó con infección a nivel de la herida de la cresta ilíaca, con cultivo positivo a *Proteus Mirabilis* y *Estafilococo Aureus.*

El diagnóstico anatomopatológico fue de hidatidosis ósea.

Caso núm. 5.– V.P.P., varón 44 años.

En el año 1964 comenzó con molestias en raquis torácico, diagnosticado en otro Servicio de hidatidosis vertebral e intervenido en tres ocasiones en los años 1965 y 1966.

Fue visto por vez primera en la Unidad de Sépticos el año 1977 por existencia de fístulas en fase supurativa a nivel de Th 12, paraparesia y absceso osifluente en muslo derecho. Cultivo positivo a *Estreptococo, Pseudomonas Aeruginosas* y *Estafilococo Aureus.*

Laboratorio: V.S.G. 40/62, 6 eosinofilos y reacción de Casoni negativa.

Se procedió al avenamiento del absceso de muslo derecho dejando una puesta a plano. A los quince días se practicó un cierre secundario, y dejaron de supurar las fístulas a nivel de raquis.

Discusión

La equinococosis ósea primaria es una enfermedad poco frecuente y el diagnóstico en la fase inicial nos plantea dificultades.

Cuando la localización de la enfermedad es cercana a una articulación puede traspasarla e invadir el hueso vecino (ilíaco, sacro, etc.).

A veces invade las partes blandas vecinas formando grandes abscesos que pueden fistulizarse. Son estas formas fistulizadas las que con más frecuencia presentan sobreinfecciones por gérmenes comensales. Todo ello nos confirma que el diagnóstico debe ser lo más precoz posible y la terapéutica quirúrgica radical si queremos tener éxito.

Los quistes infectados negativizan la reacción de Casoni (FARRERAS, 1967).

En los pacientes en los que la progresión ósea de la enfermedad es muy amplia, con abscesos de partes blandas fistulizados en los que sólo es posible un tratamiento paliativo (casos 2 y 4) hay que prevenir las sobreinfecciones con una higiene meticulosa, curas diarias con detergentes y cultivos periódicos, para establecer una terapéutica antibiótica adecuada si la sobreinfección se produce, complementada si se requiere con las técnicas quirúrgicas habituales para el tratamiento de las infecciones de los huesos (MAESTRE-CERVELLÓ, 1980).

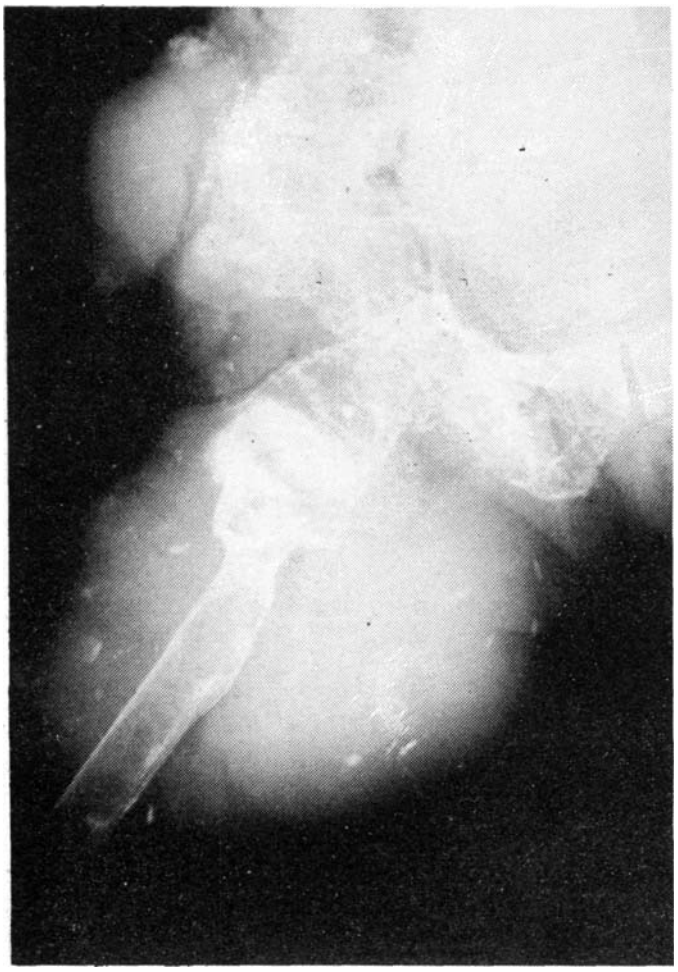

FIG. 4.– Equinococosis en fémur, ilíaco y sacro. Abscesos en muslo y cresta ilíaca.

BIBLIOGRAFIA

ALLDRED, A. J. y NISBET, N. W. (1964): Hydatid Disease of Bone in Australasia. *J. Bone Jt. Surg.*, 46 B, 260-264.

AVELLANOSA, J. et als. (1980): Hidatidosis sacra. 7.º Simposio Int. de Traumatología Mapfre. Madrid.

BOOZ, M. K. (1972): The management of hydatid disease of bone and joint. *J. Bone Jt. Surg.* 54 B, 234-236.

DELAHAYE, R. P. et als. (1967): Les aspects radiologiques de l'hydatidose osseuse. *Radiol. Electrol.* 48 5, 269-276.

DEVE, F. (1948): *La equinococosis ósea.* Ed. Monteverde. Montevideo (Uruguay).

DURÁN SACRISTÁN, H. et als. (1978): Osseus Hydatidosis. *J. Bone Jt. Surg.* 60-A, 685-690.

EL GAZZAR, A. y Mc CREADIE, D. W. A. (1962): Hydatid Disease in Kuwait. *British Medical Journal,* 2, 232, 239.

FARRERAS VALENTI, P. (1967): *Medicina Interna.* 7.ª Edición. Editorial Marín. I-935.

FERNÁNDEZ FERNÁNDEZ DE SANTOS et als. (1979): Quistes hidatídicos de localización poco frecuente. *Rev. Quir. Esp.*, 6 n.º 1, 72-75.

FITZPATRICK, S. C. (1965): Hydatid disease of the lumbar vertebrae. *J. Bone Jt. Surg.* 47-B, 286-290.

GAXOTTE, P. H. (1972): *Encyclopedie Medico-Chirurgicale,* Appareil Locomoteur 14021.

GOMAR GUARNER, F. (1973): *Patología Quirúrgica Osteoarticular.* Ed. Saber. Valencia. 179-182.

GOUIN, J. L. (1969): Echinococose de l'extremité superieur du femur. *Rev. Chir. Orthop.* 55, 161-165.

HERRERA, R. y VICENTE, T. (1974): Hidatidosis coxofemoral. *Rev. Esp. Cir. Ost.* 9, 391-398.

HOWORTH, M. B. (1945): Echinococosis of bone. *J. Bone Jt. Surg.* 27-B, 401-406.

HUGH, S. U. (1963): Paraplejia seondary to hydatid disease. *J. Bone Jt. Surg. 45-A,* 1479-1482.

IVANISSEVICH, O. (1934): *Hidatidosis ósea.* Buenos Aires. C. III. p. 18.

LAGUÍA, M. y GASCÓ, J. (1974): Hidatidosis ósea. Problemas diagnósticos. *Rev. Esp. de Cir. Ost.* 9, 399-404.

LOZANO, R. (1973): Hidatidosis ósea. Conferencia en el primer curso de Tumores óseos. Zaragoza.

MAESTRE, J. y CERVELLÓ, S. (1980): *Infecciones secundarias del esqueleto.* Ed. Saber. Valencia. 79-87.

NAVARRO, I. (1974): Hidatidosis ósea en pelvis. *Rev. Clin. Esp.* 4, 135-143.

PINTILIE, D. C. et als. (1966): Echinococosis of the humerus. *J. Bone Jt. Surg.* 48-A, 957-962.

I Simposio sobre control y posible erradicación de la equinococosis hidatídica en España (1981). Hospital de La Cruz Roja. Madrid.

WOODLAND, J. (1949): Hydatid disease of vertebrae. *The Med. Jour. of Australia,* 904-910.