Rev. Esp. de Cir. Ost., 18, 163-172 (1983)

CLÍNICA QUIRÚRGICA UNIVERSITARIA DE TRAUMATOLOGIA Y ORTOPEDIA

FACULTAD DE MEDICINA DE VALENCIA

Director: Profesor GOMAR

Lesiones de las arterias poplítea y femoral asociadas a fracturas y luxaciones del miembro inferior

F. GOMAR-SANCHO y J. M. DEL PINO

RESUMEN

Se estudian 10 casos de lesiones de arteria femoral y poplítea asociadas a fracturas del miembro inferior, tratadas en los últimos 5 años, revisando los criterios actuales diagnósticos y terapéuticos. Se insiste en la necesidad de una reparación vascular precoz sin necesidad de arteriografía previa ni de una osteosíntesis rígida.

Descriptores: Traumatismos vasculares. Complicaciones vasculares de las fracturas. Fracturas del miembro inferior. Fracturas de fémur. Luxaciones de rodilla. Traumatismos de la arteria poplítea. Traumatismos de la arteria femoral.

SUMMARY

10 cases of lesiones of the femoral and popliteal arteries in fractures around the knee treated along the last 5 years are reported with nowadays point of view of its diagnosis and treatment.

The repairing of artery damage will be performed as an emergency.

The previous arteriography is not necessary. The internal fixation is discussed in its own problems.

The discussion is open.

Key words: Vascular injuries in fractures around the knee. Fractures of the lower member associated to artery injuries. Femoral and tibial fractures combined with injuries of the femoral and popliteal arteries.

Los traumatismos de los grandes vasos del miembro inferior, poplíteos y femorales, no son afortunadamente complicaciones frecuentes de las fracturas. Sin embargo plantean siempre grandes dilemas terapéuticos: el tratamiento de la fractura quedará subordinado a la reparación de la lesión vascular y ésta, a su vez, se verá influenciada e incluso entorpecida por la propia fractura y su tratamiento.

Estadísticas de la 2.ª Guerra Mundial, como la de DE BAKEY y SIMEONE (1), cuando la ligadura era considerada como el tratamiento de elección de las lesiones arteriales agudas, nos muestran un índice de amputación del 72'5 por 100. En la Guerra de Corea se cambiaría radicalmente esta actitud terapéutica por la reconstrucción por sutura de la lesión arterial, bajando el índice de amputaciones a un 37 por 100. Desde entonces se planteó como sistemática habitual en las lesiones vasculares complicacio-

nes de las fracturas, la cirugía arterial directa previa estabilización del foco de fractura mediante osteosíntesis. Sin embargo el tiempo ha demostrado que no siempre es esta actitud la más acertada.

Si por algo se caracterizan las fracturas de miembros inferiores complicadas con lesiones de los gruesos troncos vasculares, es por su complejidad. Fijarlas con osteosíntesis rígidas requiere tiempo, precisamente lo que no nos sobra si es que queremos que la reparación vascular entre dentro del margen de tiempo que evite la necrosis de los tejidos y los problemas de la revascularización tardía. En los últimos años numerosos autores (KIRKUP (2), CONNOLLY (3), ROSENTAL (4), etc...) han criticado la síntesis previa a la reparación arterial por el alto índice de reconstrucciones vasculares tardías y por la gran incidencia de los fracasos de osteosíntesis por una técnica apresurada impuesta por las circunstancias.

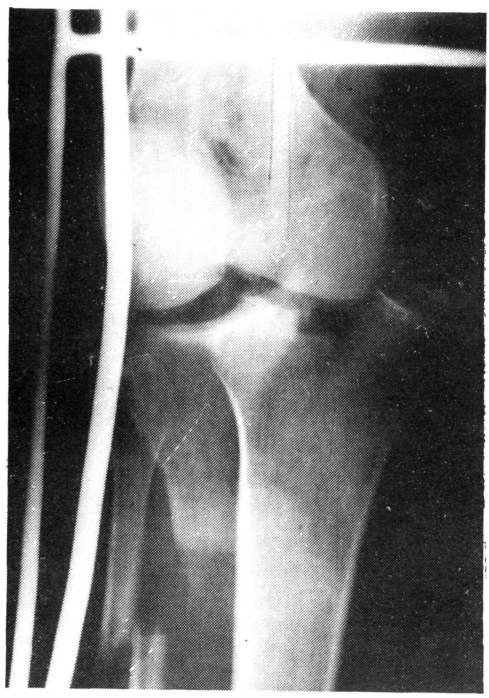

Fig. 1.– Caso núm. 4. Fractura-luxación de rodilla que afecta a la meseta tibial con obstrucción de la arteria poplítea en su tercio medio.

El objetivo de esta publicación es hacer un estudio crítico de las fracturas y luxaciones asociadas a las lesiones de la arteria poplítea y femoral tratadas por nosotros en los últimos 5 años y analizar cuál debe ser a nuestro juicio la estrategia diagnóstica y terapéutica en estos casos.

Casuística

Caso núm. 1. V.T.P. varón de 34 años que una hora antes de su admisión fue arrollado por un automóvil cuando circulaba con un ciclomotor. Presenta como lesiones graves: una fractura conminuta supracondílea de fémur derecho, fractura diafisaria de tercio superior del mismo hueso, una fractura de tercio inferior de la diáfisis de tercio superior del mismo hueso, una fractura de tercio inferior de la diáfisis de fémur izquierdo y fractura de rama iliopubiana izquierda. A la primera exploración llama la atención un pie izquierdo frío y cianótico, hipoestésico, no se palpan pulsos poplíteo, pedio ni tibial posterial y la oscilometría es de cero. Se practica arteriografía de urgencia detectando un stop filiforme en la arteria femoral superficial izquierda 3 cm por encima del foco de fractura femoral. Se interviene de urgencia estabilizando la fractura con clavo de Kuntcher a cielo abierto. Se aborda después el foco arterial descubriendo un espasmo arterial de 10 cm de longitud, se reseca la adventicia y se inyecta papaverina intraluminal, reduciéndose la longitud del espasmo a 2 cm, persistiendo el stop. Se reseca este fragmento comprobando se trata de una lesión intimal con trombosis. Se reconstruye con injerto de safena del mismo lado. El flujo queda restablecido a las 8 horas del traumatismo. La evolución es favorable aunque cursa con gran edema de la pierna durante las primeras semanas.

Caso núm. 2. E.M.G. varón de 29 años, media hora antes de su ingreso sufre un atropello. Presenta una gravísima fractura supracondílea de fémur y meseta tibial, abierta y con gran atricción de partes blandas, en el lado derecho. El pie está pálido, frío y sin pulsos distales. Se realiza de inmediato una exploración quirúrgica descubriendo gran pérdida de sustancia de partes blandas y fragmentos óseos, sección completa de la arteria y vena poplíteas y sección del nervio ciático-poplíteo interno. Se decide amputación.

Caso núm. 3. E.B.L. varón de 24 años ocupante de ciclomotor que sufre una violenta colisión con un camión. Aproximadamente dos horas después del accidente es atendido en nuestro Centro por fractura conminuta abierta supracondílea de fémur izquierdo y fractura bifocal abierta conminuta de tibia y peroné del mismo lado. Desde su ingreso muestra frialdad y cianosis del pie con abolición del pulso tibial posterior y pedio. La arteriografía de urgencia demuestra interrupción completa del flujo en la arteria femoral superficial a nivel del foco de fractura. Se practica osteosíntesis de fémur con clavo placa y fijación externa de la tibia. Inmediatamente se aborda la arteria femoral común que se encuentra seccionada y se practica sutura arterial directa que concluye a las 14 horas de haberse producido la lesión. Tras la intervención el pie toma buen color pero no llega a recuperar los pulsos. 24 horas después empeora y se practica nueva arteriografía comprobando la permeabilidad de la sutura y una interrupción completa a distintos niveles de las ramas de la arteria poplítea. Se decide amputación.

Caso núm. 4. A.C.A. varón de 19 años que es atropellado por un camión cuando circulaba con un ciclomotor. Es trasladado a nuestro Centro inmediatamente de producirse el accidente, afecto de una fractura intraarticular abierta de meseta tibial izquierda sin pulsos distales y el pie frío y cianótico. En la arteriografía practicada de urgencia se aprecia un stop completo del tercio medio de la arteria poplítea (Fig. 1). Se interviene de urgencia fijando la fractura con tornillos de esponjosa a compresión (Fig. 2). Se aborda por hueco poplíteo los vasos descubriendo la arteria en continuidad con un trombo de 2 cm de longitud y un desgarro longitudinal de la vena; se reseca el fragmento de arteria trombosada, que una vez abierto y liberado el trombo se observa una grave lesión de la íntima (Fig. 3), se reconstruye con injerto de safena. Se completa la intervención con sutura contínua del desgarro venoso y fasciotomía de los tres compartimentos. La revascularización se obtiene a las 12 horas del traumatismo y la evolución es favorable.

Caso núm. 5. J.S.B. varón de 33 años, que sufre un traumatismo de gran violencia sobre rodilla izquierda al estallar una rueda de camión. En el momento del ingreso, una hora después del accidente, se diagnostica de fractura supracondílea abierta de fémur izquierdo y fractura conminuta abierta de rótula del mismo lado; pierna y pie están pálidos, fríos e hipoestésicos y no se palpan pulsos periféricos. Se decide la intervención quirúrgica sin estudio arteriográfico previo, practicando patelectomia total y osteosíntesis del foco supracondíleo con clavo placa, obteniéndose una fijación rígida pero una reducción no satisfactoria (Fig. 4). Se aborda después el paquete vascular encontrando una sección completa de vena y arteria poplíteas con extremos muy desflecados; tras la regularización de los extremos vasculares se reconstruye la arteria con injerto de safena y la vena con un doble injerto de safena abiertos y su-

Fig. 2.– Caso núm. 4. Control postoperatorio que muestra la perfecta reducción quirúrgica de la fractura y la permeabilidad del injerto venoso.

Fig. 3.– Caso núm. 4. Pieza operatoria. Lesión completa de la íntima.

turados lateralmente (Fig. 5) para conseguir el calibre de la vena poplítea. Se completa la cirugía con fasciotomía de los tres compartimentos de la pierna, al haberse obtenido la revascularización muy tardía, 15 horas después del accidente tras 12 horas de intervención. La evolución de la lesión vascular es totalmente satisfactoria, no así de la lesión ósea que desarrolla una seudoartrosis resuelta un año después con una nueva intervención.

Caso núm. 6. R.B.V. varón de 17 años que sufre una caída de motocicleta media hora antes de su admisión, produciéndose una subluxación de rodilla derecha con rotura de ambos ligamentos cruzados, ligamento colateral interno y cápsula posterior. El pie está frío y pálido, con hipoestesia en el territorio del CPE y pérdida de la dorsiflexión. Se interviene de urgencia abordando la arteria poplítea trombosada en su tercio medio por rotura de la íntima, se resecan 2 cm en el lugar de la lesión y se practica sutura directa termino-terminal que concluye a las 6 horas del traumatismo. El miembro se inmoviliza en yeso siendo la evolución favorable.

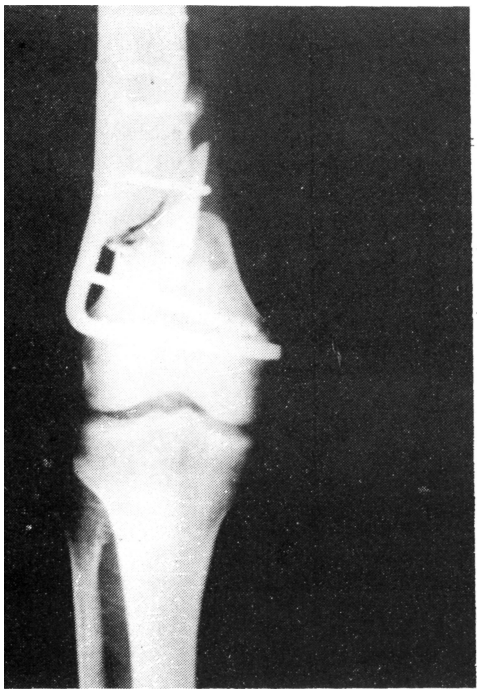

Fig. 4.– Caso núm. 5. Fractura supracondílea conminuta después de una osteosíntesis no satisfactoria por el apremio de la reparación vascular.

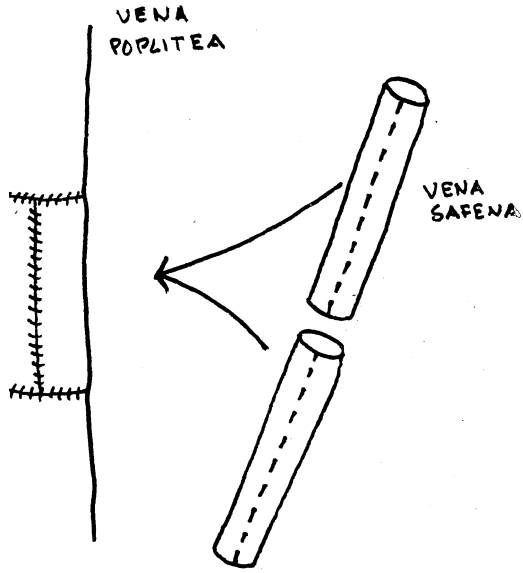

Fig. 5.– Procedimiento empleado para la reconstrucción de la vena poplítea con doble injerto de safena en el caso núm. 5.

Caso núm. 7. J.N.G. varón de 25 años que sufre una fractura abierta conminuta de tercio distal de fémur derecho al caerle una gran plancha metálica. Es atendido en un Centro Comarcal practicando sutura de la herida e inmovilización bajo tracción trasesquelética. A las 5 horas del accidente nos es remitido con el diagnóstico clínico de rotura de la arteria femoral superficial. Se interviene de urgencia fijando la fractura con placa atornillada. La exploración quirúrgica de la arteria revela una lesión de la íntima 5 cm por debajo del foco de fractura. La revascularización se obtiene a las 12 horas del accidente reconstruyendo la arteria con injerto de safena. Se completa el tratamiento con fasciotomía. Evolución satisfacto-

Caso núm. 8. V.C.P., hembra de 13 años que es atropellada por un camión e ingresa en estado de coma por grave TCE. En la exploración periférica se diagnostica de una fractura transversa de tercio medio de diáfisis femoral izquierda sin afectación vascular aparente. Se inmoviliza inicialmente con tracción fija en férula de Thomas. A las 24 horas el pie está frío y cianótico sin que se palpen pulsos periféricos. Se decide la intervención fijando la fractura con placa de 8 tornillos y se aborda la arteria femoral superficial que está trombosada desde conducto de Hunter hasta bifurcación femoral; se practica arteriotomía proxi-

mal y trombectomía con sonda de Fogarty, recuperándose totalmente la arteria sin localizar zona sospechosa de lesión intimal. Evolución satisfactoria.

Caso núm. 9. P.V.I. hembra de 19 años de edad ocupante trasero de un automóvil que se salió de la calzada. En el momento del ingreso, dos horas después del accidente, se aprecia TCE grave y fractura oblícua de tercio inferior de fémur derecho con el pie pálido y sin pulsos periféricos. Se fija el foco de fractura mediante enclavijamiento de Kuntcher a cielo abierto. Posteriormente se aborda la arteria femoral localizando 5 cm distal al foco de fractura una estenosis por rotura de la íntima; resecamos la zona de lesión consiguiendo la sutura termino-terminal. Se obtiene la revascularización a las 6 horas del traumatismo. Evolución satisfactoria.

Caso núm. 10. J.V.V. varón de 37 años que es arrollado por un automóvil a gran velocidad. Una hora después del accidente es atendido en nuestro Centro afecto de una fractura oblícua de tercio medio superior de fémur derecho, una luxación de rodilla del mismo lado y una fractura abierta conminuta bifocal de tibia y peroné, igualmente derecha, con gran pérdida de sustancia; el pie tiene buen color, buena temperatura y aceptable relleno capilar pero no se palpan pulsos periféricos. Se inmoviliza la fractura de tibia con fijación externa y se practica arteriografía de urgencia localizando en tercio medio de la arteria poplítea una obstrucción subtotal correspondiente a una lesión de la íntima (Fig. 6). Se interviene de urgencia fijando la fractura de fémur rápidamente con clavos de Ender (Fig. 7) y se reconstruye la arteria con injerto venoso de safena. A las 12 horas del accidente ya se habían recuperado los pulsos distales. A las 72 horas presenta un cuadro séptico por infección por anaerobios del foco de fractura de la tibia, decidiendo la amputación.

Discusión

Anatomía.– Tres son los posibles mecanismos traumáticos de las arterias en el curso de una fractura: un traumatismo arterial directo por herida punzante, un traumatismo por contusión directa o una lesión arterial por mecanismo indirecto de distensión longitudinal.

El primero «a priori», parecería el más frecuente a tenor del trazo de fractura comúnmente formado por fragmentos espiculados de gran penetración en las partes blandas. Sin embargo, las heridas laterales de la arteria o las secciones completas, más o menos limpias, propias de este mecanismo suelen ser excepcionales. Las arterias, como los nervios, tienen gran facilidad para escapar de una agresión directa por punción, y en la mayoría de los casos la lesión de la arteria es tan sólo de su íntima y no corresponde exactamente al trayecto que pudieran haber seguido en sus desplazamientos los fragmentos cortantes.

Tampoco los traumatismos por contusión directa son frecuentes porque es obligado que el vaso se aplaste entre dos superficies duras, el agente traumático y el propio hueso, circunstancia que sólo ocurre si la agresión es directa en la vertiente posterior del miembro, mientras que la gran mayoría

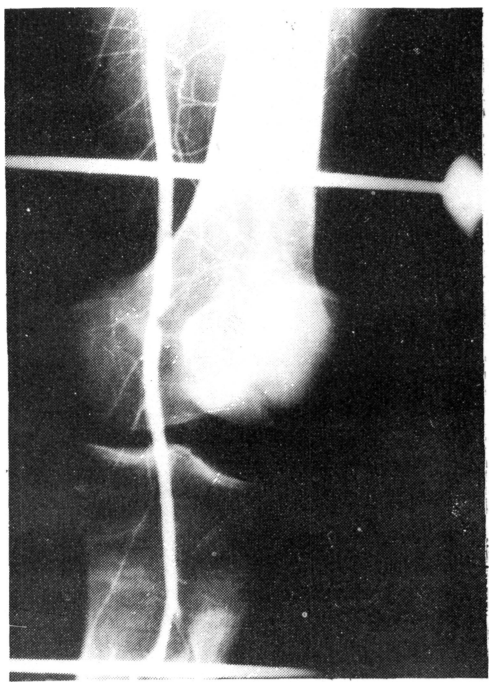

Fig. 6.– Caso núm. 10. Luxación de rodilla complicada con rotura de la íntima en la arteria poplítea con obstrucción incompleta de su luz.

de estas fracturas se producen por golpe anterior o por un mecanismo indirecto.

Sin duda el mecanismo traumático de distensión longitudinal de la arteria es el más frecuente en estos casos. La arteria, cuando tiene un trayecto libre y largo, es extraordinariamente complaciente a las solicitaciones mecánicas de tracción en su eje longitudinal. No ocurre así cuando está anclada por múltiples colaterales o por túneles y tractos fibrosos. Es precisamente en el rombo poplíteo donde se dan ambas circunstancias, la arteria poplítea está firmemente anclada a la diáfisis femoral en su origen, en el conducto de Hunter o hiato tendinoso del músculo adductor mayor, en el espacio poplíteo da 5 gruesas ramas arteriales, dos geniculares superiores, dos geniculares inferiores y una geniculada media y finalmente pasa en su porción más distal, entre las cabezas de los gastroenemios,

Fig. 7.– Caso núm. 10. Fijación interna de la fractura de tercio medio superior de fémur mediante enclavijamiento de Ender.

introduciéndose por el arco tendinoso del músculo sóleo por el cual es firmemente adherida al hueso subyacente.

La experiencia clínica muestra claramente la influencia de estos hechos anatómicos en la determinación de las lesiones arteriales. La arteria poplítea ocupa la cabeza en frecuencia de complicaciones de los grandes troncos arteriales en las fracturas y luxaciones, acompañando muchas veces a lesiones osteoarticulares de moderado desplazamiento, como son las luxaciones de rodilla o la epifisiolisis de la extremidad proximal de la tibia. En el caso de lesión de la arteria femoral, ésta se localiza habitualmente en la proximidad del conducto de Hunter, donde está más fija. KENNEDY (5) reproduce fácil y sistemáticamente lesiones de la arteria poplítea en los cadáveres sometiendo a la rodilla a un mecanismo de hiperextensión.

Obedeciendo a los mecanismos de distracción, en su grado máximo, la arteria sufre una solución de continuidad completa por el fracaso de todo el espesor de su pared, quedando ambos extremos vasculares con bordes irregulares y ocluidos por un trombo, en cuya génesis mucho tiene que ver el espasmo vascular postraumático. Cuando el stress de tracción es moderado, la solución de continuidad solo afecta a las capas de la pared arterial menos elásticas, la muscular y la adventicia quedan íntegras mientras que la íntima se rompe y se arrolla hacia adentro provocando la trombosis intraluminal (Fig. 3), aunque puede quedar permeable algún tiempo como en nuestro caso n.º 10. Si el mecanismo íntimo de lesión arterial es una tracción pura, la rotura de la íntima es de igual intensidad en toda la circunferencia, pero como ocurre frecuentemente, al menos en la luxación posterior de la rodilla (fig. 8), a la tracción se añade un componente de cizallamiento que acentúa las lesiones en algunas zonas concretas de la íntima.

Diagnóstico.– Pocas veces el diagnóstico de la lesión arterial plantea problemas, la palidez o cianosis, la frialdad e hipoestesia del pie y pantorrilla y la pérdida de movimientos activos de los dedos, son signos casi siempre evidentes que deben llevarnos a un diagnóstico rápido de la situación precaria circulatoria del miembro. Un hematoma a tensión en la vecindad del foco de fractura tiene gran valor diagnóstico, pero hay que advertir que es un signo pocas veces presente, aún en roturas completas por tracción la trombosis de los cabos arteriales es casi inmediata. La ausencia de pulso tibial posterior y pedio apoyarán aún más nuestra sospecha de que el miembro se encuentra en una situación de aporte sanguíneo precario.

En ningún caso tiene justificación una omisión o retraso en el diagnóstico de la lesión arterial por la obligatoriedad que conlleva la exploración vascular en cualquier fractura o luxación del miembro inferior. Los síntomas y signos mencionados son, en nuestra experiencia, suficientes en la práctica totalidad de los casos para hacer el diagnóstico de complicación arterial. Tan sólo en circunstancias de shock grave podemos tener profundas dudas que pueden resolverse simple y brevemente con el estudio de los pulsos periféricos mediante «doppler de bolsillo».

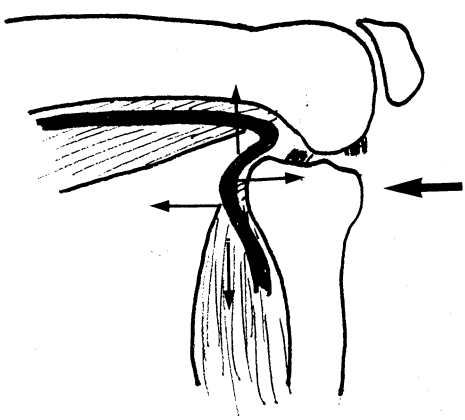

Fig. 8.– Mecanismo típico de lesión vascular en las fracturas y luxaciones. Combinación de fuerzas de tracción y cizallamiento.

Una vez el examen clínico pone en evidencia la posibilidad de lesión arterial debe confirmarse de inmediato con arteriografía o exploración quirúrgica directa. Cualquier compás de espera con vasodilatadores, pensando en el espasmo arterial, es totalmente absurdo. El espasmo arterial, si es que verdaderamente existe, sólo puede ser aceptado después de descartar una laceración, una rotura, un hematoma subadventicial o subintimal, una rotura de la íntima o una compresión por fragmentos óseos o bandas de fascia; todas estas circunstancias exigen para descartarlas una exploración directa de la arteria a excepción de algunas compresiones o plicaturas arteriales que ceden completamente con la reducción de la fractura por simple tracción.

La arteriografía es definitiva para el diagnóstico de la lesión arterial y aporta una valiosa información del nivel lesional y sus características, pero en ningún modo es exploración obligatoria por ser muy cuestionable su necesidad. Nosotros la realizábamos sistemáticamente en nuestros primeros casos llegando pronto a la conclusión que la arteriografía supone una sustancial pérdida de tiempo robado a la reparación arterial precoz, que el nivel de lesión era casi invariablemente el nivel de fractura o luxación y que tan sólo nos confirmaba un diagnóstico que ya habíamos hecho con seguridad atendiendo a las manifestaciones clínicas. En la actualidad sólo hay a nuestro juicio una indicación clara de la arteriografía, cuando el accidentado presenta varias fracturas o luxaciones en un mismo miembro, como en el caso n.º 10 en el que pudo demostrarse que la lesión arterial tuvo su origen en la luxación de rodilla. Cuando la fractura o luxación es única nuestro criterio es la exploración quirúrgica directa sin demora.

Tratamiento.– Tres son los principios que rigen la estrategia terapéutica actual del

tratamiento de las fracturas del miembro inferior complicadas con lesión vascular: actuar con rapidez, inmovilizar la fractura y reparar la lesión vascular.

La actuación precoz, el principio fundamental al que vamos a subordinar todo el tratamiento, viene impuesto por la gran vulnerabilidad de los tejidos a la isquemia prolongada. En nuestra estadística prácticamente en todos los casos se consiguió la revascularización dentro de un margen de tiempo aceptable, pero estadísticas mucho más amplias, como la de CONNOLLY (3) y ROSENTAL (4), es evidente la influencia en el pronóstico del tiempo en el que se consiguió la revascularización. El tiempo máximo de isquemia que permite un buen resultado después de la reparación vascular es muy discutido: para NOLAN (6) después de las 6 horas de isquemia el músculo sufre cambios irreversibles, mientras KIRKUP (2) amplía este margen hasta 8 horas. Sin embargo consideramos aventurado dar un límite de tiempo, más cuando varía extraordinariamente de unos casos a otros en función de la lesión de las partes blandas y sobre todo del nivel, por ejemplo, las lesiones de la arteria poplítea tienen pocas posibilidades de circulación colateral, mientras que las lesiones de la arteria femoral superficial consiguen un grado de circulación colateral apreciable a través del arco genicular. Considerando en bloque todos los niveles, las estadísticas nos muestran que el tiempo límite de 6 a 8 horas es demasiado ajustado, parece más acertado el criterio de MILLER (7) quien considera que hasta 12 horas se pueden obtener buenos resultados, a partir de entonces aún es posible la viabilidad del miembro pero aparece un gran porcentaje de contracturas isquémicas. No obstante siempre es deseable que la revascularización se consiga dentro de las primeras 8 horas. Teniendo en cuenta que hay un lapso de tiempo apreciable desde el momento del accidente al tratamiento definitivo, muchos son los casos en los que tenemos que actuar contra reloj, en este sentido, insistimos una vez más que la necesidad de una arteriografía es muy discutible cuando el diagnóstico clínico es evidente.

El segundo principio, la inmovilización de la fractura, es el más discutido en la actualidad, ni hay acuerdo en cuál debe ser el sistema de inmovilización de la fractura y ni siquiera hay acuerdo si es necesaria o no la inmovilización. Durante muchos años se ha predicado empíricamente la osteosíntesis rígida previa a la sutura arterial para evitar cualquier dehiscencia, pero el paso de los años ha demostrado que dada la conminución de gran parte de estas fracturas, una osteosíntesis rígida requiere excesivo tiempo para su ejecución, retrasando sustancialmente la reparación arterial y ensombreciendo el pronóstico de la viabilidad del miembro. Revisiones de KIRKUP (2), CONNOLLY (3) y ROSENTAL (4) etc... demuestran mejores resultados cuando la fractura es tratada con métodos incruentos.

Cuando la sutura arterial no está sometida a tensión, la integridad de las partes blandas es suficiente para evitar que la sutura sufra tracciones importantes. CONNOLLY (8), gran defensor de la inmovilización bajo tracción, demuestra en un estudio experimental en perros que una sutura termino-terminal de la arteria femoral con fractura de diáfisis de fémur resiste hasta 20 Kgs de tracción sin trombosis ni modificación de flujo. La experiencia clínica de otros autores confirman que la tracción es un buen método para inmovilizar una fractura después de una sutura arterial. Sin embargo nosotros no la hemos utilizado porque en las fracturas diafisarias de fémur la osteosíntesis es bastante rápida, y en las fracturas supracondíleas, donde mayores problemas hay de osteosíntesis, un buen sistema de tracción requiere una férula de Thomas con hamaca y una «almohadilla de apoyo» en el hueso poplíteo con peligro de compresión sobre el vaso.

Otra posibilidad de tratamiento incruento

de estas fracturas es la inmovilización con yeso defendida por KIRKUP (2). Nuestra experiencia fue satisfactoria en uno de nuestros casos, no obstante desde el punto de vista teórico es poco recomendable, el yeso no permite un buen control postoperatorio de la evolución de la sutura vascular, además de estar demostrado que favorece el síndrome compartimental.

A nuestro juicio la fijación interna de la fractura sigue siendo el camino de elección siempre que se evite diferir excesivamente la sutura vascular. Esto se consigue cambiando la estrategia operatoria o variando el objetivo de la osteosíntesis. El variar el objetivo de la osteosíntesis supone seguir las directrices de ROSENTAL (4) quien predica la práctica de la reconstrucción arterial como primer paso, seguido de la osteosíntesis. El variar el objetivo de la osteosíntesis supone no buscar que ésta sea rígida sino suficiente y precoz, huir de las reducciones anatómicas y de las grandes placas atornilladas. El enclavijamiento intramedular será el tratamiento de elección incluso en las fracturas de fémur de tercio inferior; a cielo cerrado tiene la ventaja de ser más respetuoso con las partes blandas, pero tiene el inconveniente de requerir más tiempo para su introducción. En nuestro último caso quedamos sorprendidos de la rapidez y eficacia con que se puede inmovilizar una fractura de fémur con clavos de Ender; esta osteosíntesis debe tenerse siempre como una buena solución incluso para las fracturas supracondíleas de fémur.

El tercer principio en el tratamiento de las complicaciones vasculares de las fracturas es la reconstrucción vascular. La sutura es siempre obligada en los gruesos troncos arteriales, y a poder ser termino-terminal. Sin embargo el daño arterial siempre tiene gran componente de contusión y la resección parcial de los extremos arteriales o de un apreciable fragmento arterial se impone casi constantemente no siendo siempre posible la sutura termino-terminal. La reconstrucción con injerto venoso requiere más tiempo, pero nosotros la preferimos porque garantiza la sutura sin tensión, aspecto muy importante si se decide tratar la fractura mediante tracción o practicar una osteosíntesis después de la reconstrucción vascular. El injerto venoso tomado de la safena del mismo lado acorta la intervención pero siempre es mejor tomarlo del otro lado para no dañar aún más un retorno venoso muy menoscabado por las graves lesiones de las partes blandas inherentes a este tipo de fracturas.

La reconstrucción arterial por sí sola es suficiente para conseguir la inmediata revascularización, la simpatectomía es totalmente inoperante, ya en 1949 KINMONTH (9) demostró que el espasmo arterial postraumático no depende del simpático. La reconstrucción arterial debe seguirse de la inmediata recuperación de los pulsos periféricos y si no ocurre así, nunca hay que pensar que se trata de un espasmo que ya recuperará, o hà habido un defecto diagnóstico y hay una lesión más distal o se trata de un error técnico de sutura.

Cuando se trata de lesiones vasculares combinadas de arteria y vena, la reparación por sutura e incluso por injerto venoso debe extenderse también a las venas. La viabilidad del miembro no parece modificarse con estas medidas pero sí disminuye sustancialmente las posibilidades de un síndrome compartimental que tanto tiene que ver con el retorno venoso.

La necesidad de una fasciotomía es otro aspecto discutido de estos traumatismos. Para la mayoría de autores sólo es necesaria cuando la reparación arterial se ha realizado por encima de las 8-12 horas desde el inicio de la isquemia. Nosotros tenemos una visión más amplia de estos traumatismos, hay que pensar que el síndrome compartimental no es patrimonio de las lesiones vasculares sino también de los que ocurre en el propio compartimento. La atricción muscular es un factor aún más peligroso que la

lesión arterial. La indicación de la fasciotomía debe ampliarse a todos los casos en los que exista gran atricción de partes blandas cualquiera que sea el tiempo transcurrido.

BIBLIOGRAFIA

1. DE BAKEY, M. E. y SIMEONE, F. A. (1946): Battle injuries of the arteries in World War II. An analysis of 2.471 cases. *Am. Surg., 123:* 534.
2. KIRKUP, J. R. (1963): Major arterial injury complicating fracture of the femoral shaft. *J. Bone Joint Surg., 45-B:* 337.
3. CONNOLLY, J. B.; WHITTAKER, D. y WILLIAMS, E. (1971): Femoral and tibial fractures combined with injuries to the femoral and popliteal artery. *J. Bone Joint Surg., 53-A:* 56.
4. ROSENTAL, J. J.; GASPAR, M. R.; GJERDRUM, T. C. y NEWMAN, J. (1975): Vascular injuris associated with fractures of the femur. *Arch. Surg.; 110:* 494.
5. KENNEDY, J. C. (1963): Complete dislocation of the Knee joint. *J. Bone Joint Surg., 45-A:* 119.
6. NOLAN, B. y MC QUILLAN, W. M. (1965): A study of acute traumatic limb ischemia. *Br. J. Surg., 52:* 559.
7. MILLER, H. H. y WELCH, C. S. (1949): Quantitative studies on factors in arterial injuries. *Am. Surg., 130:* 428.
8. CONNOLLY, J. (1969): Management of fractures associated with arterial injuries. *Surgical Forum, 20:* 450.
9. KINMONTH, J. B.; SIMEONE, F. A. y PERLOW, V. (1949): Factors affecting the diameter of large arteries with particular reference to traumatic spasm. *Surgery, 26:* 452.