*Rev. Esp. de Cir. Ost.*, 18, 345-349 (1983)

SERVICIOS DE ANATOMÍA PATOLÓGICA Y DE TRAUMATOLOGÍA Y ORTOPEDIA DE LA CIUDAD SANITARIA DE LA S. S. «NUESTRA SEÑORA DE COVADONGA», DE OVIEDO

# Fibroma condromixoide: Comunicación de un caso

**J. VELASCO ALONSO, L. PEREZ DELGADO, J. R. RIERA VELASCO, M. F. FRESNO FORCELLEDO y A. HERRERO ZAPATERO**

RESUMEN

Presentamos a una paciente de seis años de edad con un tumor benigno de estirpe cartilaginosa poco frecuente. La paciente fue tratada con curetaje del tumor, produciéndose rápidamente una recidiva local. Analizamos, en este trabajo, aspectos histológicos, clínicos e histogenéticos del fibroma condromixoide.

SUMMARY

**A six-year-old girl with a infrequent benign cartilaginous tumor is presented. The patient was surgically treated and local recurrence follows tumor curettage. Histological, clinical and histogenetics aspects of fibroma chondromixoid are analiced in this work.**

**Key words: Cartilaginous tumor, bone tumor.**

## Introducción

El fibroma condromixoide (FCM) es un tumor benigno de origen cartilaginoso muy poco frecuente y confundido muy a menudo con el condrosarcoma. Se presenta generalmente en adultos jóvenes sin preferencia por uno u otro sexo y muestra una marcada tendencia a la recidiva cuando se efectúan curetajes locales. No se ha publicado ningún caso de FCM que haya metastatizado, en cambio, sí está descrita la invasión de partes blandas contiguas al tumor (6).

Niña de 6 años de edad que consultó por la existencia de una tumoración en tercio distal de peroné izquierdo. En la exploración se comprobó la existencia de una tumoración, no adherida a tejidos superficiales y no dolorosa a la palpación. Radiológicamente (fig. 1) se apreciaban imágenes quísticas que respetaban corticales metafisarias distales del peroné. Se le practicó biopsia y se rellenó la cavidad con tejido esponjoso. Un año después de la intervención recidiva el cuadro, produciéndole un pie en varo. Se reoperó a la paciente practicándose una resección en bloque, transponiéndose peroné del lado sano y estabilizándolo con un clavo intramedular. Cinco meses después de la segunda intervención se retiró el clavo comprobándose la consolidación del peroné trasplantado y la neoformación ósea del peroné contralateral, del cual se extrajo el injerto.

En la actualidad la paciente está curada manteniéndose en observación semestral.

Macroscópicamente (fig. 2), la lesión ocupaba toda la cavidad medular dejando una fina capa de cortical. Al corte se apreciaba un claro patrón lobulado y un aspecto mixocondroide.

El aspecto histológico de la lesión era superponible al material de curetaje obtenido anteriormente, con la salvedad de que en aquella ocasión se observaron pequeños focos de aspecto condroide, no visualizados en los cortes histológicos de la recidiva tumoral. Periféricamente se observaba una zona hipercelular (fig. 3). La zona central de los nódulos tumorales mostraban una menor densidad celular. El estroma tumoral era de aspecto

laxo con zonas mixoides y era positivo para las técnicas de PAS y azul Alcián; en él se observaban células aisladas de forma estrellada u oval (fig. 4), en ocasiones con núcleos hipercromáticos y bizarros y citoplasmas acidófilos. Se observaban algunas células bi y trinucleadas. De forma muy ocasional se detectaron figuras mitóticas.

## Comentarios

El FCM es una entidad descrita por primera vez por JAFFE y LICHTENSTEIN (5) en el año 1948. Anteriormente esta lesión era clasificada como mixoma, variante mixomatosa de un tumor de células gigantes o confundida con una lesión maligna, principalmente condrosarcoma. Es un tumor muy poco frecuente; en una serie de tumores óseos benignos de la clínica Mayo, publicada por DAHLIN (3), el FCM representó el 2 por 100. El FCM afecta con frecuencia a individuos en la segunda década, pero puede ocurrir a cualquier edad (5). MARCOVE (7) describió, con el nombre de fibromixoma, una variante de FCM que afecta selectivamente a pacientes de edad avanzada. La lesión muestra preferencia por los huesos largos, sobre todo por la tibia y el peroné (1, 4, 5, 9, 10), es raro que ocurra en huesos de origen membranoso (8). La histología es muy característica; se trata, casi siempre, de una lesión lobulada o pseudolobulada.

En la periferia existe una zona de mayor densidad celular que se continúa hacia el centro del tumor por septos hipercelulares en los que se suelen encontrar células gigantes multinucleadas y células de forma oval.

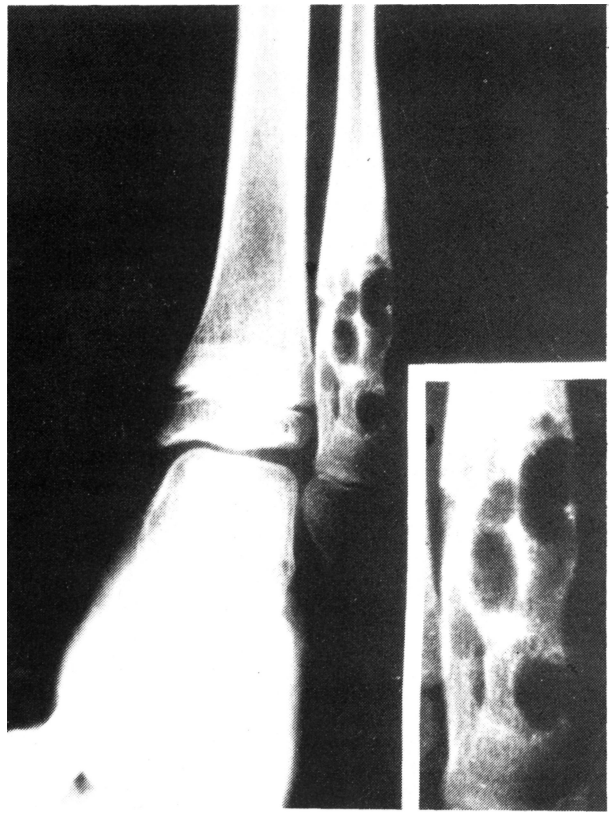

FIG. 1.– Imagen radiológica de la extremidad inferior izquierda, a nivel de la tumoración de peroné se observaban lesiones quísticas y corticales respetadas.

En la zona central del tumor las células son fusiformes o estrelladas y entre ellas existe un material azul Alcián positivo que desaparece por la acción de la hialuronidasa (9). En algunas lesiones se pueden detectar células con atipia nuclear evidente, sin embargo, las mitosis son excepcionales (9). Al igual que en la lesión presentada los casos comunicados señalan la existencia de una banda entre la cortical ósea y el tumor de abundantes vasos y estroma laxo (5, 9).

El FCM es una entidad indiscutiblemente benigna aunque existen casos comunicados con evolución hacia condrosarcoma (1, 4).

La existencia de casos intermedios entre condroblastoma y FCM (2) y la diferenciación condroide focal que en ocasiones presentan estos tumores hacen suponer una estirpe cartilaginosa. Así mismo el comportamiento histoquímico intercelular del FCM es análogo al del cartílago. Por este motivo SCHAJOWICZ (9) propone el término de condroma fibromixoide *versus* fibroma condromixoide para denominar estos tumores.

Este caso es especialmente ilustrativo por un hecho común a todos los fibromas condromixoides; la recidiva postcuretaje. Esto implica que el tratamiento debe ser el de excisión en bloque de la lesión o en algún caso de amputación.

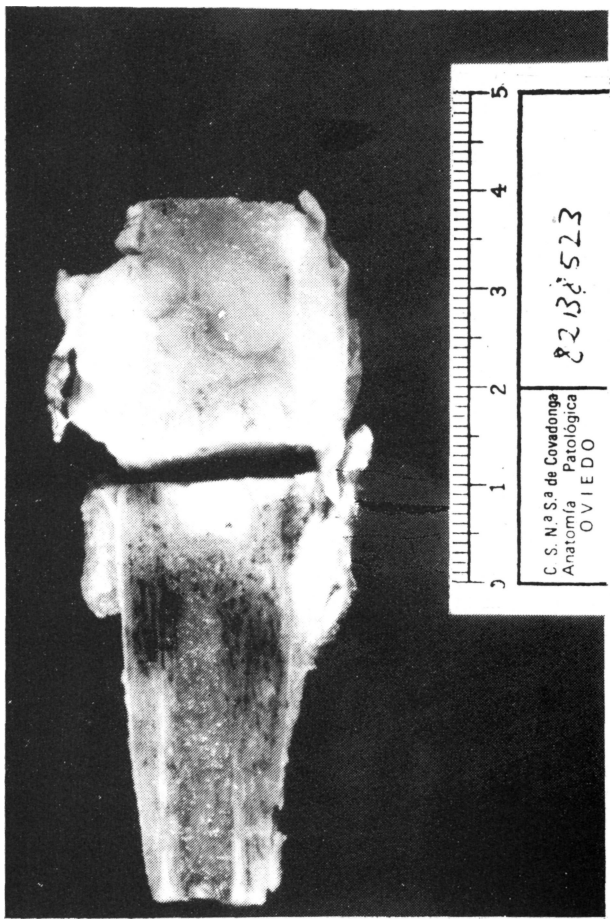


FIG. 2.– Aspecto macroscópico del tumor de morfología lobulada, ocupando toda la medular.

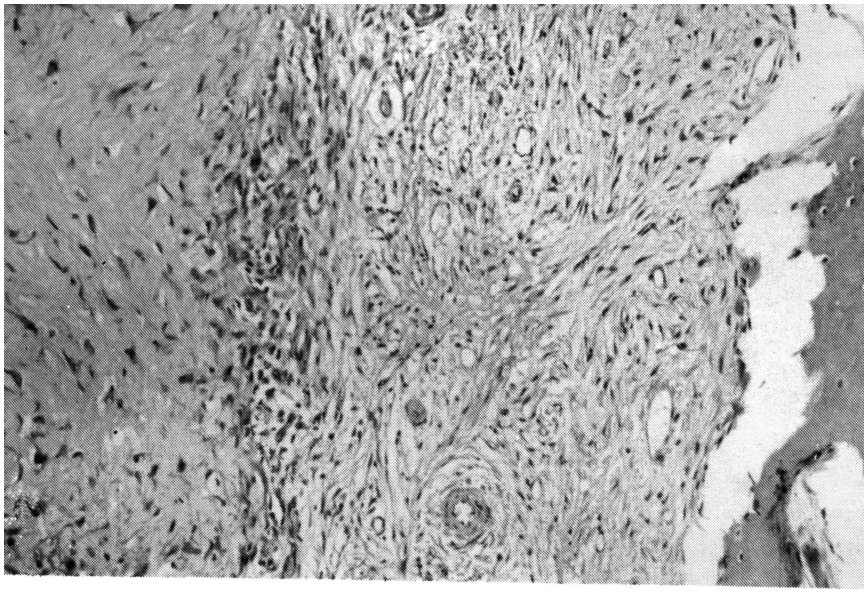

FIG. 3.– Característico aspecto histológico del fibroma condromixoide; se aprecia una zona muy vascularizada, de estroma laxo entre el tumor y la cortical.

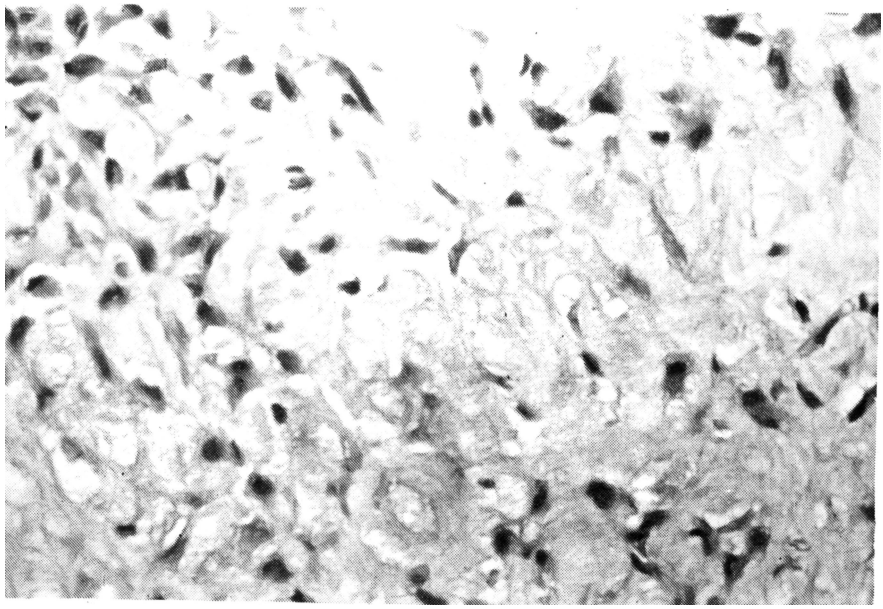

FIG. 4.– La mayoría de las células tumorales eran de forma estrellada u oval, entre ellas se observa el típico estroma mixoide.

## BIBLIOGRAFIA


1. AERGERTER, E.; KIRKPATRICK, J. A. (1968): *Orthopaedic Diseases.* Third edition, p. 647. Philadelphia. W. B. Saunders Company.
2. DAHLIN, D. G. (1956): Chondromyxoid fibroma of bone, with emphasis on its morphological relationship to benign chondroblastoma. *Cancer;* 9:195-203.
3. DAHLIN, D. G. (1969): *Tumores óseos.* Segunda edición, p. 45. Barcelona. Editorial Española.
4. IWATA, S.; COLEY, B. L. (1958): Report of six cases of chondromyxoid fibroma of bone. *Surg. Gynecol Obstet.;* 101:571-575.
5. JAFFE, H. L.; LICHTENSTEIN, L. (1948): Chondromyxoid fibroma of bone, a distinctive benign tumor likely to be mistaken specially for chondrosarcoma. *Arch. Pathol.,* 45:551.
6. KYRIAKOS, M. (1979): Soft tissue implantation of chondromyxoid fibroma. *Am. J. Surg. Pathol.,* 3:363-372.
7. MARCOVE, R. C.; KAMBOLIS, C.; BULLOUGH, P.G.; JAFFE, H. L. (1964): Fibromyxoma of bone. *Cancer;* 17:1209-1213.
8. ROSAI, J. (1981): Ackerman's Surgical Pathology. Sixth edition, p. 1341. St. Louis. C. B. Mosby Company.
9. SCHAJOWICZ, F. y GALLARDO, M. (1971): Chondromyxoid fibroma (fibromyxoid chondroma) of bone. *J. Bone Surg.;* 55:198-226.
10. SPJUT, H. J.; DORFMAN, H. D.; FECHNER, R. E. y ACKERMAN, L. V. (1971): Tumors of bone and cartilage. En Atlas of tumor pathology, sect. II, Fasc. 5, p. 50-59, Washington, D. C., Armed Forces Institute of Pathology.