Rev. Esp. de Cir. Ost., 19, 61-67 (1984)

HOSPITAL DE LA MISERICORDIA Y SAN JUAN DE DIOS Y SERVICIO JERARQUIZADO DE CIRUGÍA ORTOPÉDICA Y TRAUMATOLOGÍA DE LA RESIDENCIA SANITARIA «F. ZAMACOLA» DE CÁDIZ.

Metatarso varo residual

A. JIMENEZ CISNEROS*, C. HÖRR GOMEZ y S. JIMENEZ MARTINEZ

RESUMEN

Los autores revisan la problemática general del metatarso varo residual del pie zambo y sus posibilidades terapéuticas.

Descriptores: Metatarso varo residual. Pie zambo. Secuelas.

SUMMARY

The authors outline the treatment of metatarsus varus folloging congenital clubfoot.

Key words: Metatarsus varus in clubfoot. Metatarsus varus. Secuelae.

Es un hecho fehaciente, que el tratamiento del pie equino varo congénito no ha conseguido todavía superar todos los problemas que plantea.

La existencia de pies «bots» de difícil corrección, o la presencia de pies equinos varos recidivantes, sería suficiente para fundamentar la anterior afirmación.

Pero además, todo queda corroborado y ampliado por la comprobación de secuelas más o menos definitivas, que en gran manera desvirtúan la benignidad de la afección y disminuyen la brillantez de los resultados.

En el conjunto de alteraciones residuales, a pesar de tratamientos continuados ortopédicos, perseveran determinadas anormalidades de forma y función del pie, que nos hacen llegar al camino de la actuación correcta quirúrgica, con el fin de una más completa reestructuración, que incluso en ocasiones no se consigue en su totalidad.

Entre dichas anormalidades se encuentran secuelas superficiales de los tejidos blandos, tales como:

1.º Aparición de pliegues cutáneos anormales.

2.º Alteraciones propiamente de la piel del miembro, de tipo elefantiásico.

En los estratos más profundos del miembro se puede observar:

1.º Hipoplasia del pie, e incluso del miembro inferior más ostensible si es unilateral.

2.º Incurvación tibial, que hace más ostensible el acortamiento.

3.º Exceso de rotación tibial, con anteposición del maléolo tibial y retroposición del maléolo peroneo.

Ya en el pie solamente:

1.º Supinación residual del retropié, por posible incongruencia astrágalo-calcánea, con repercusión supinante al antepié.

2.º Cavismo residual.

3.º Equinismo residual.

* Jefe de Servicio

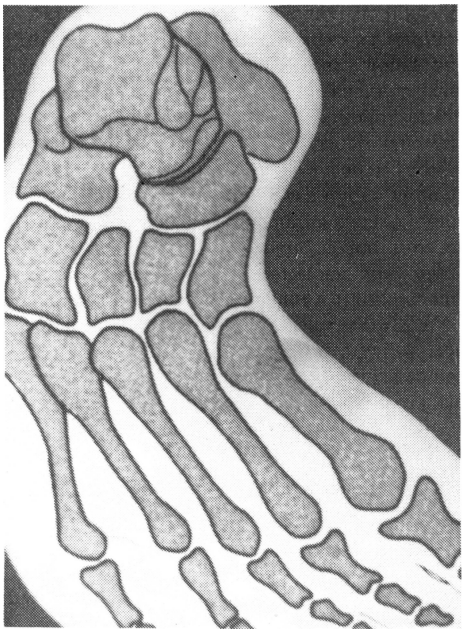

FIG. 1

4.º Varismo residual del antepié, con orientación adducida de los metatarsianos *(pes adductus),* e incluso subluxación de la articulación mediotarsiana.

5.º Menor desarrollo ponderal del pie, más visible si es unilateral.

6.º Más tardíamente pie plano reflexo.

Dentro del conjunto esquemático de secuelas del tratamiento ortopédico del pie equino varo congénito esencial, (es decir, no neurológico o por otras causas conocidas) nos queremos referir hoy a una de las secuelas más visibles, que más preocupan a los padres del enfermito y que además constituye una gran dificultad para el aprendizaje de la deambulación y normal realización de la misma (Fig. 1), la cual es el *metatarso varo residual,* ya que es la que mayor número de problemas nos plantea.

Es una evidencia clínica el que existen pies *bots* muy fláccidos y fácilmente reductibles, que con simples manipulaciones y férulas por corto número de meses, conseguimos una recuperación completa de la forma y la función.

Frente a ellos, un número mayor de casos son resistentes al tratamiento ortopédico, y precisan períodos de un año o más de continuadas inmovilizaciones, al cabo de las cuales tenemos que recurrir a los distintos métodos de cirugía ortopédica.

Son precisamente este mayor número de enfermos los que van a presentar de modo uniforme una deformidad residual de «pes adductus», o «metatarso varo residual».

Nosotros podemos evaluar que:

A) Los pies fláccidos y fácilmente reduc-

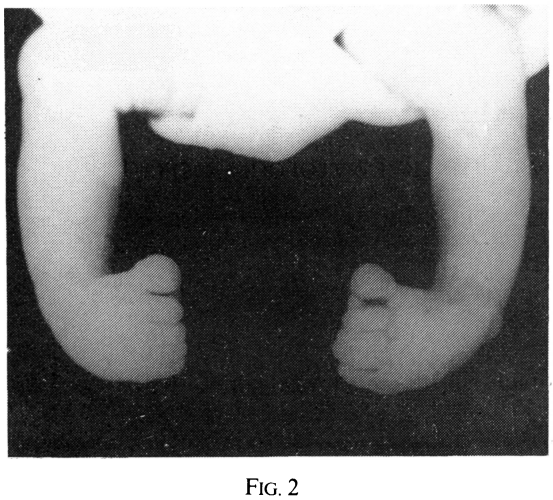

FIG. 2

FIG. 3

tibles constituyen el 20 por 100 de los casos.

B) Los pies resistentes a reducción ortopédica y recidivantes, son el 80 por 100.

Dentro de este grupo en una tercera parte con perseverancia en las manipulaciones y en las inmovilizaciones, en el plazo de los 12 a 16 meses se consigue una reestructuración aceptable del pie.

Por el contrario en las dos terceras partes el metatarso varo aparece de un modo constante.

Es concepto generalizado y apoyado por R. WYNKE-DAVIES que el metatarso varo residual desaparece progresivamente (Figs. 2 y 3), con el crecimiento. En cierto modo estamos de acuerdo y en el presente caso tratado en el año 1960, y revisado hace

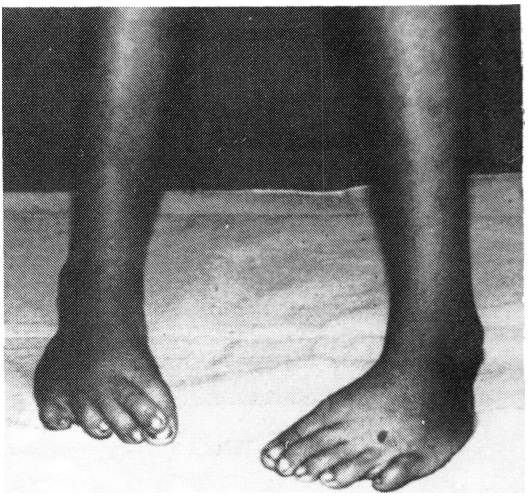

FIG. 4

FIG. 5

FIG. 6

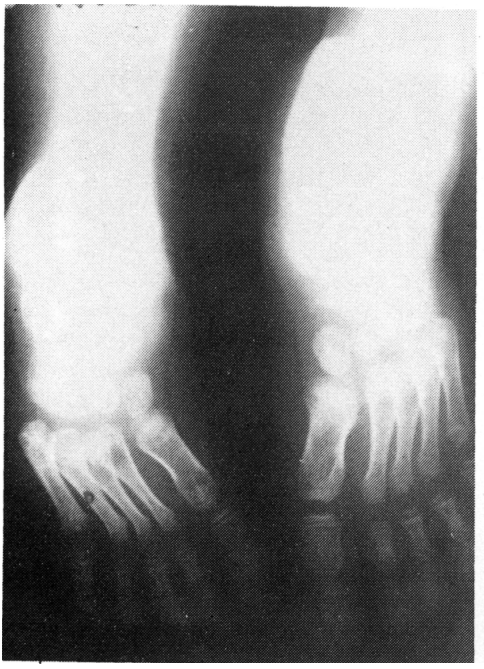

FIG. 7

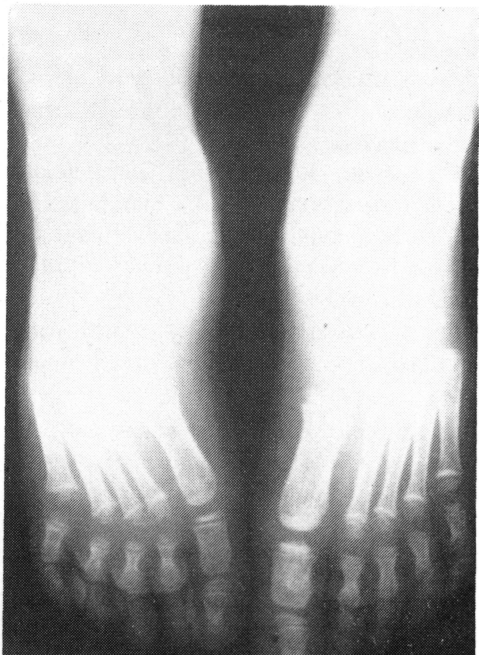

FIG. 8

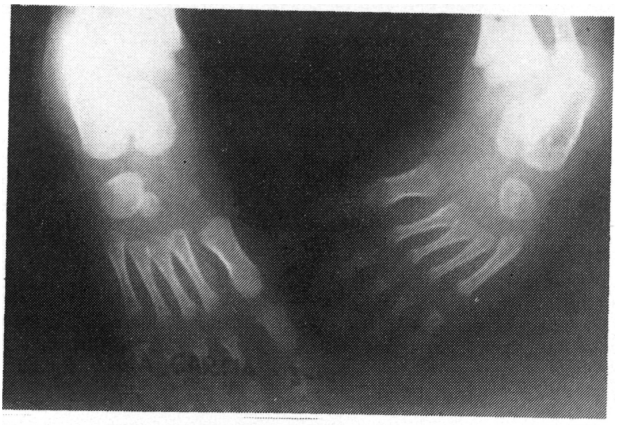

FIG. 9

FIG. 10

unos meses ha desaparecido totalmente, siendo ahora un joven que practica football sin mayor dificultad, pero no es menos verdad, que dicha deformidad constituye preocupación de los padres que nos demandan una resolución completa.

Según WESELEY y P. A. BARENFELD, el 40 por 100 de sus pacientes tratados inicial y exhaustivamente con tácticas ortopédicas, requieren posteriormente intervenciones quirúrgicas correctoras.

Nuestra serie de enfermos tratados desde el año 1960 al momento actual abarca la cifra de 243 enfermos, de los que un 40 por 100 son unilaterales.

La táctica empleada ha sido en los casos resistentes o recidivados un período entre 8, 10, 12 a 16 meses, de actuación ortopédica y a partir de este momento si persisten deformidades iniciar la actuación quirúrgica.

En la casi totalidad de los enfermos iniciamos el tratamiento a los primeros días del nacimiento. No se incluyen en esta serie los casos inveterados del niño mayor o del adulto, (Fig. 4). Hemos podido comprobar, que aún cuando el ámbito asistencial de nuestro servicio no ha variado en estos últimos 5 años, observamos una mayor incidencia y aumento progresivo del defecto congénito podálico.

Concretándonos a la actuación quirúrgica realizada por nosotros, en el metatarso varo residual hemos realizado tres tipos de intervenciones:

a) Intervención de Codivila.
b) Desrotación tibial de O'Donogue.
c) Intervención de Peabody.
d) Intervención de Heyman, Herndon y Strong.

1.º La intervención de Codivila la hemos utilizado en casos complejos de metatarso varo, supinación del retropié y equinismo residual. Si bien se han conseguido mejorías sin embargo el metatarso varo no corrigió totalmente.

2.º La desrotación tibial de O'Donogue, fue realizada en niños mayores con torsión tibial y desviación de la tibio tarsica. Su efecto es más aparente que real en la desviación del metatarso varo.

3.º La intervención de Peabody, la hicimos en niños mayores, siendo efectivo el efecto corrector. Combinada con la desrotación tibial se consiguieron los mejores efectos. (Figs. 5 y 6).

En este caso concreto hemos combinado en distintas etapas un Codivila bilateral, posteriormente desrotación tibial bilateral. El efecto corrector no fue satisfactorio y en una tercera etapa usamos la técnica de HEYMAN y cols. consiguiendo el efecto apetecido.

4.º La técnica de HEYMAN, HERNDON y STRON, la realizamos en el niño pequeño, al término del tratamiento ortopédico. (Figs. 7, 8, 9, 10 y 11).

Consiste en la liberación completa de las

FIG. 11

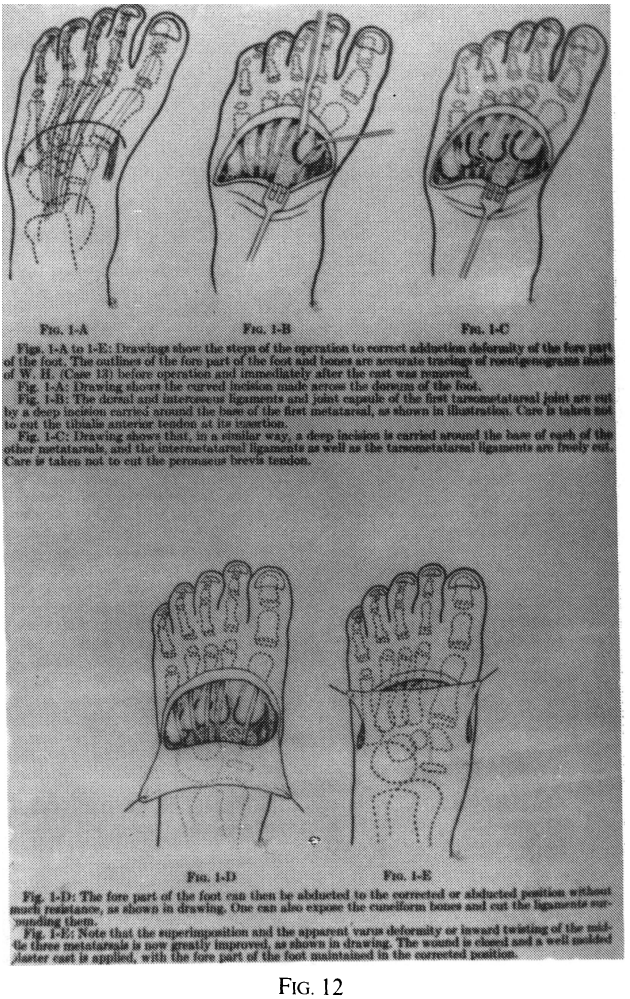

Figs. 1-A to 1-E: Drawings show the steps of the operation to correct adduction deformity of the fore part of the foot. The outlines of the fore part of the foot and bones are accurate tracings of roentgenograms made of W. H. (Case 13) before operation and immediately after the cast was removed.

Fig. 1-A: Drawing shows the curved incision made across the dorsum of the foot.

Fig. 1-B: The dorsal and interosseus ligaments and joint capsule of the first tarsometatarsal joint are cut by a deep incision carried around the base of the first metatarsal, as shown in illustration. Care is taken not to cut the tibialis anterior tendon at its insertion.

Fig. 1-C: Drawing shows that, in a similar way, a deep incision is carried around the base of each of the other metatarsals, and the intermetatarsal ligaments as well as the tarsometatarsal ligaments are freely cut. Care is taken not to cut the peroneus brevis tendon.

Fig. 1-D: The fore part of the foot can then be abducted to the corrected or abducted position without much resistance, as shown in drawing. One can also expose the cuneiform bones and cut the ligaments surrounding them.

Fig. 1-E: Note that the superimposition and the apparent varus deformity or inward twisting of the middle three metatarsals is now greatly improved, as shown in drawing. The wound is closed and a well molded plaster cast is applied, with the fore part of the foot maintained in the corrected position.

FIG. 12

bases de los cinco metatarsianos, a través de una incisión transversal del dorso del pie, desvinculándolos de sus inserciones ligamentosas. Se realiza una corrección muy dúctil de la deformidad, cerrando por planos la herida operatoria. Se coloca un vendaje enyesado en hipercorrección durante un mes, para después seguir durante meses con un zapato corrector a medida. (Fig. 12).

En el postoperatorio alejado la silueta del pie adopta un aspecto muy normalizado, si bien radiográficamente los metartarsianos siguen presentando un cierto grado de adducción. A pesar de ello estamos satisfechos de su introducción como técnica de rutina en nuestro arsenal terapéutico, en la lucha contra la deformidad en metatarso varo como secuela del pie equino varo congénito resistente o recidivante.

BIBLIOGRAFIA

A. H. CRENSHAW (1975): Cirugía Ortopédica de CAMPBELL. Ed. Intermédica.

R. WYNNE-DAVIES (1964): *Journal of Bone Joint Surg.*, 46B-3. 464-476.

I. V. PONSETI y J. R. BECKER (1966): *J. of Bone Joint S.*, 48A-4. 702-711.

M. S. WESELEY y P. A. BARENFELD, C. (1968): *C. Ortp. Related Research.*, 59, 161-165.

J. CAO y L. CHIAROLINI. Pág. 69-77. *Rev. Chr. Ortop.* SIOT.

G. C. LECLERC. *Revue de Chirurgie Orthop.* T49-6-1963. 765-767.

H. KITE (1967): *Jour of Bone Joint Surg.* 49A-2. 388-397.

HEYMAN-HERNDON y STRONG (1958): *J. Bone Joint Surg.* 40A-2. 299-309.

R. E. KENDRICK y cols. (1971): *J. of Bone Joint Surg.*, 53A-3. 477-505.

I. V. PONSETI y J. R. BECKER (1966): *J. of Bone Joint Surg.*, 48A-4. 702-711.

V. J. TURGO (1964): *J. of Bone Joint Surg.*, 53A-3. 477-505.

J. MCCAULEY y cols. (1964): *J. Bone Joint Surg.*, 46A-3. 525-532.

L. W. LOWE y A. HANNON (1973): *J. Bone Joint Surg.*, 55-B-4. 809-813.

G. C. LLOYD-ROBERTS y cols. (1974): *J. Bone Joint Surg.*, 56B-1. 37-43.

F. VIGLIANI. *Rev. Cir. Orthop.*, SIOT. 297-313.

R. LUSSKIN y H. LUSSKIN (1959): *J. Bone Joint Surg.*, 41A-2. 363-364.

A. FRIED (1959): *J. Bone Joint Surg.* 41A-2. 243-252.