Rev. Esp. de Cir. Ost., 19, 187-201 (1984)

CIUDAD SANITARIA NTRA. SRA. DE COVADONGA
DEPARTAMENTO DE CIRUGÍA ORTOPÉDICA Y TRAUMATOLOGÍA

Prof. Dr. LÓPEZ PORRÚA

Cirugía de la escoliosis idiopática Análisis de los resultados

LOPEZ PORRUA, J. C. LOPEZ FANJUL, A. MURCIA y ARIETA

RESUMEN

Los autores revisan 36 casos de Escoliosis de etiología idiopática intervenidos en el Departamento, que integran la primera experiencia de 50 casos, hasta 1982. 21 casos fueron operados con instrumentación de Harrington y 15 con la modificación de Cotrel de esta técnica, con la que se obtuvo una mayor corrección angular, menor pérdida de la corrección obtenida en el postoperatorio y menor tiempo de inmovilización.

Se analiza la edad óptima para la intervención, los límites de la fusión y la técnica de artrodesis, así como las posibles complicaciones neurológicas.

Descriptores: Escoliosis idiopática. Corrección instrumental de Harrington. Escoliosis idiopática. Corrección instrumental de Cotrel.

SUMMARY

36 cases of Idiopathic Scoliosis selected from the first serie of 50 cases operated until 1982 are reported.

21 cases were operated following Harrington's instrumental correction and 15 cases with the Cotrel's modification to this technique. The later showed better results: greater angular correction, less loss of postoperatory correction and a shorter immobilization.

The best age for operation, the fusion limits and the spine fusion technique are considered, as well as the possible neurological complications.

Key words: Idiopathic Scoliosis. Harrington's instrumental correction. Idiophatic Scoliosis. Cotre'ls instrumental correction.

Introducción

Definiremos a la escoliosis idiopática, como toda desviación estructurada del raquis, acaecida en el plano lateral, que se acompaña de rotación y deformidad en cuña de los cuerpos vertebrales. Dicha deformidad aparece en una columna previamente normal, no relacionándose con enfermedades conocidas, malformaciones congénitas ni debilidades musculares asimétricas.

Es más frecuente en las hembras que en los varones, en una proporción aproximada ocho veces superior, según las estadísticas publicadas. Por sí solas, representan el 70 por 100 de todas las escoliosis estructuradas.

Cada curva estructurada o primaria está delimitada en sus extremos, superior e infe-

rior, por las llamadas «vértebras límites», que son aquellas que poseen mayor oblicuidad respecto al eje longitudinal del tronco.

Las «vértebras neutras» son aquellas que a partir de la apical, o vértebra más alejada de la línea media, no poseen rotación ni acuñamiento (Fig. 1).

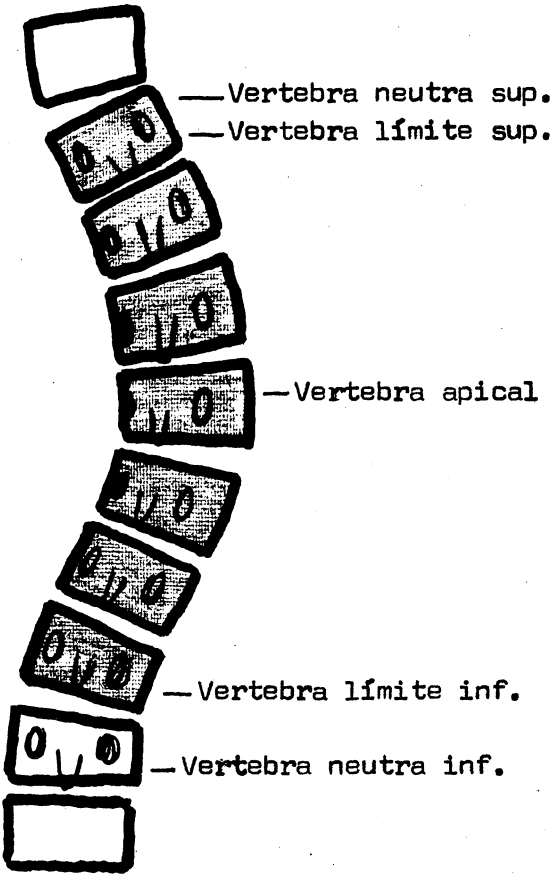

FIG. 1

Las «vértebras neutras» no siempre son coincidentes en su localización con las «límites», ya que multitud de veces vemos a aquéllas incluidas en curvas secundarias o funcionales.

Las «vértebras neutras» tienen importancia para determinar la zona de artrodesis, mientras que las «vértebras límites» nos sirven para medir los grados de la curva.

A este respecto, empleamos siempre, el método popularizado por J. P. COBB (2) en 1948, aunque dicha técnica fuese ideada por P. LIPPMAN (16) en 1935.

Las escoliosis idiopáticas, al igual que las congénitas o las adquiridas por causa neuropática, miopática, osteopática, toracógena, metabólica, colagenosis o extrínseca, presentan curvas estructuradas o primarias y contracurvas o de compensión también llamadas secundarias.

Para establecer el diagnóstico diferencial entre estos dos tipos de curvas nos basamos en las disposiciones de la Scoliosis Research Society (1971-1972) y los llamados test de reductibilidad.

Para ello, realizamos el «Bending test» radiológico (sujeto en decúbito supino en máxima inclinación a derecha e izquierda). Merced a este estudio diferenciaremos las curvas estructuradas o primarias de las secundarias, funcionales o reductibles.

Según la localización de la curva o curvas primarias dividiremos a las escoliosis en:

– Escoliosis cervicotorácica: curva entre T_I y T_{VII}.

– Escoliosis torácica: curva entre T_{IV} y T_{XII}.

– Escoliosis toracolumbar: curva entre T_{IV} y L_{III}.

– Escoliosis lumbar: curva entre T_{XI} y L_{IV}.

– Escoliosis doble torácica: curvas entre T_I-T_{VI} y T_{VI}-T_{XII}.

– Escoliosis torácica y lumbar: curvas entre T_{VI}-T_{XI} y T_{XI}-L_{IV}.

Teniendo en cuenta la importancia que tiene la edad de comienzo de la escoliosis en cuanto a su pronóstico, ya que dicha desviación suele progresar durante el crecimiento y estabilizarse al final del mismo, dividiremos a éstas en tres grupos basándonos en la clasificación propuesta por COTREL (5).

– Infantiles: curvas de aparición en sujetos menores de 3 años.

– Juveniles: I, aparición entre los 3 y 7 años.

II, aparición entre los 7 y 11 años.

III, aparición entre los 11 y la pubertad.

– Adolescente: desde la pubertad al final del crecimiento.

Sin embargo, este concepto no se ciñe a la realidad ya que no debemos olvidarnos la posibilidad de agravación de una escoliosis en sujetos adultos, bajo la influencia de embarazos, menopausia, trabajos inadecuados, artrosis, etc.

Esta agravación que acontece tras haber finalizado la maduración ósea, suele ser lenta y aproximadamente de un grado por año, como lo demuestran diversos autores con publicaciones que, sobre esta incidencia, vienen apareciendo últimamente, entre los que cabe destacar a TELLIER (29), en 1959, DURIEZ (11) en 1967, NACHEMSON (19) en 1968, COLLIS y PONSETI (3) en 1969, VANDERPOOL, JAMES y WINNE-DAVIES (30) en 1969 y más recientemente STAGNARA (25, 27) 1981 y 1979, y MAHON (17) en 1976.

Dado el incierto pronóstico que nos plantea una escoliosis en un raquis inmaduro, debemos de buscar unos parámetros que nos hagan preveer cuál será el futuro, teniendo en cuenta la localización, edad de aparición, incidencia de la menarquía, etc.

Para ello existen diversos test radiográficos. El más popularizado y que nosotros empleamos es el de RISSER (24) que analiza el estado de osificación y recorrido de la epífisis del ilíaco cuyo centro de formación se inicia en la espina ilíaca anterosuperior hacia los 13 años en las hembras y los 15 en los varones, se extiende por el borde superior de la cresta hasta terminar al cabo de un año en la espina ilíaca posterosuperior.

La importancia de este hecho, se debe a los estudios llevados a cabo en 1948 por RISSER (23) quien demostraba que al comprobarse la fusión de la epífisis al ilíaco, simultáneamente cesaba el crecimiento vertebral, estabilizándose la desviación escoliótica. Esta conclusión fue posteriormente corroborada por STEINDLER (28) en 1950, JAMES (14) en 1954, DONALSON (10) en 1957 y ZAOUSSIS y JAMES (32) en 1958.

Con cierta frecuencia, evidenciamos, la asimetría del desarrollo epifisario ilíaco y el criterio de seguimiento debe basarse en aquella con desarrollo más inmaduro.

Existen otras técnicas que valoran el estado de maduración esquelética:

Por un lado los anillos epifisarios de los cuerpos vertebrales, desde su formación hasta la fusión al cuerpo vertebral.

Finalmente podemos determinar la edad ósea realizando una radiografía de muñeca y mano izquierda para compararla con las del atlas de GREULICH y PYLE (12). Se define como maduración completa cuando se ha fusionado la epífisis distal del radio.

Material y método

El presente trabajo se ha realizado con un total de 36 escoliosis idiopáticas dentro de las primeras 50 fusión-artrodesis llevadas a cabo en el Departamento.

Se trata de 29 hembras (80'5 por 100) y 7 varones (19'5 por 100).

La etiología de estas deformidades vertebrales es variada y coincidente con las publicadas por otros ortopedas, repartiéndose de la siguiente forma:

– Escoliosis idiopáticas (24 únicas, 12 dobles): 36 casos.

– Escoliosis neuropáticas (8 únicas, 1 doble): 9 casos.

– Escoliosis congénitas (1 única, 2 dobles): 3 casos.

– Escoliosis neurofribromatosis (2 dobles): 2 casos.

Total: 50 casos.

Localización de la curva escoliótica en las desviaciones de causa idiopática:

– Unicas (66'6 por 100):

13 T-D (54'1 por 100)

1 T-I (4'1 por 100)
6 TL-D (25 por 100)
4 TL-I (16'6 por 100)

– Dobles (33'3 por 100):
10 TD-LI (83'3 por 100)
2 TI-LD (16'6 por 100)

Según la edad de aparición de la deformidad:

– Infantiles: 4 casos (11'1 por 100)
– Juveniles I: 3 casos (8'3 por 100)
II: 5 casos (13'8 por 100)
III: 4 casos (38'8 por 100)
– Adolescentes: 10 casos (27'7 por 100)

La edad media en el momento de la artrodesis era de 16 años, siendo el caso más joven una escoliosis de 12 años y Risser I tipo Juvenil II de 81°, y el caso más avanzado, una escoliosis del adulto, hembra de 35 años con curva TLD de 86° que había progresado tras finalizar la maduración esquelética y se había hecho dolorosa.

Una vez estudiado el caso al cual se pretende realizar la fusión-artrodesis, siempre que la curva alcance los 45°, se somete, por espacio de unas tres semanas a T.V.C. (tracción vertebral continua) más T.D. (tracción dinámica) (15), para conseguir el máximo de flexibilización de la curva.

Transcurrido este período, se interviene quirúrgicamente por vía posterior en la mesa de Cotrel, en decúbito prono con el abdomen libre para evitar aumento de presión intra-abdominal que dificulte el retorno venoso, bajo tracción cefálica y podálica controlada dinamométricamente, realizando una fusión siguiendo la técnica de Harrington-Moe (13, 18) en la primera serie, que constaba de 21 casos y Harrington-Moe-Cotrel (13, 18, 4) para los 15 casos que componían la segunda serie.

La técnica quirúrgica ha sido siempre la misma y ejecutada por el mismo equipo. La primera serie consistió en abordaje por incisión rectilínea, previa localización radiográfica de los límites de artrodesis, disección subperiostal de las apófisis espinosas, láminas y apófisis transversas, resección de espinosas, destrucción de articulares a ambos lados y decortiación de láminas y apófisis transversas incluidas en el área de fusión.

La implantación de las uñas distractoras se lleva a cabo, la superior en el espacio articular y la inferior en la lámina, ambas en el lado de la concavidad. Se coloca la barra de Harrington y se realiza la distracción que será controlada mediante el test de Stagnara (31), para prevenir posibles complicaciones neurológicas. Aporte de injerto autólogo corticoesponjoso de cresta ilíaca en caso de curvas únicas y caso de doble curva, se añaden a los anteriores injertos homólogos de la cresta ilíaca de la madre.

La segunda serie se ejecutó siguiendo la misma técnica, con la diferencia de utilizar la instrumentación modificada por Cotrel (4) al material de Harrington (13) que consiste en uñas superiores bífidas asimétricas para conseguir su apoyo en el pedículo, previa resección parcial de la articular superior y evitar posibles desprendimientos secundarios; tallos de distracción más potentes para prevenir roturas, en especial en la unión con la espiga, barra roscada de compresión en las transversas y dispositivo de tracción transversal (D.T.T.).

En ambas series se utilizó profilácticamente antibioterapia, cefalotina sódica, por espacio de tres días.

En el postoperatorio, la primera serie se mantiene en reposo en cama con corsé de yeso tipo E.D.F. (6) por espacio de seis meses y posteriormente se le confecciona un corsé tipo Lyones (26) hasta completar el año desde la intervención, permitiéndosele la deambulación progresiva. La retirada de este corsé se basa en los controles radiográficos del área de fusión.

La segunda serie se mantiene en el postoperatorio en lecho de yeso por espacio de dos semanas hasta que se le retiran los puntos pasando posteriormente al Centro de

Rehabilitación donde se le confecciona un corsé de yeso tipo E.D.F. (6) que llevará por espacio de cuatro-seis meses, permitiéndosele la deambulación, al cabo de los cuales se valorará la retirada del mismo, estando en relación con el tipo de curva artrodesada, edad, localización y grados de la misma, así como estado radiográfico de la fusión por lo que podría completarse la inmovilización con corsé Lyones (26) por espacio de otros 4-6 meses.

Una vez conocido el material objeto de estudio pasaremos a analizar diversos factores que influirán decisivamente en el éxito o fracaso de esta cirugía a pesar de la multiplicidad de causas susceptibles de modificar o influenciar el resultado final.

Valoraremos sucesivamente cinco parámetros:

1. Edad de intervención.
2. Límites de la artrodesis.
3. Montaje y elección de apoyos.
4. Técnica de la artrodesis.
5. Neurología derivada de la instrumentación con Harrington.

1. Edad de intervención

Siguiendo los trabajos de Mme. BEAUPERE-DUVAL y cols. (1) encontramos que la edad óptima para la fusión, sería el punto de entrecruzamiento de las líneas de pendiente del crecimiento vertebral por un lado y la de la evolución de la escoliosis por otro (Fig. 2).

Se comprobó que la agravación de la curva escoliótica está en relación con el crecimiento y maduración esquelética. Existe un período inicial de agravación relativamente lento y un período de agravación rápido que suele coincidir con la pausa de crecimiento prepuberal (10-11 años en las hembras y 12-13 años en los varones). La maduración esquelética y con ella, el fin del período evolutivo, suele ser a los 17 años en las hembras y a los 19 años en los varones.

No es fácil conciliar estas condiciones para indicar la fusión en escoliosis de co-

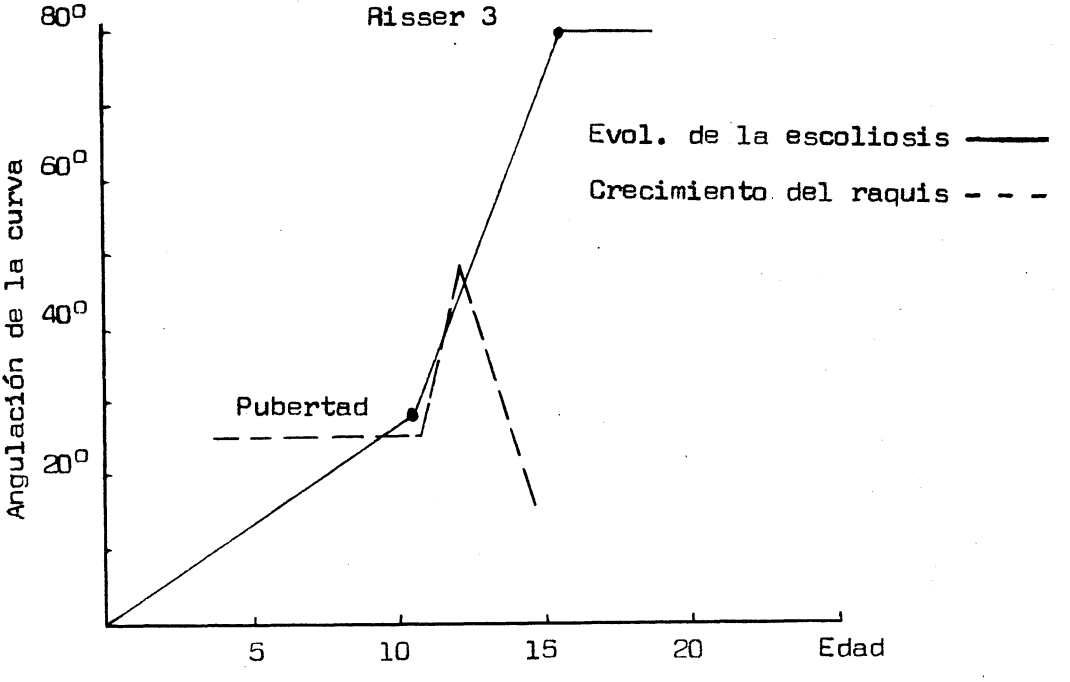

FIG. 2

mienzo precoz, infantil o juvenil, para las cuales, es preciso escojer el momento de intervención, más en relación con la ganancia inmediata que con la edad.

Consideramos los 10 años, como la edad más precoz aconsejable para la fusión, aunque podrían existir indicaciones más tempranas.

Las intervenciones demasiado tardías, dado el mayor grado de estructuración e irreductibilidad de la curva, dan una ganancia reducida y una pérdida en el postopera-

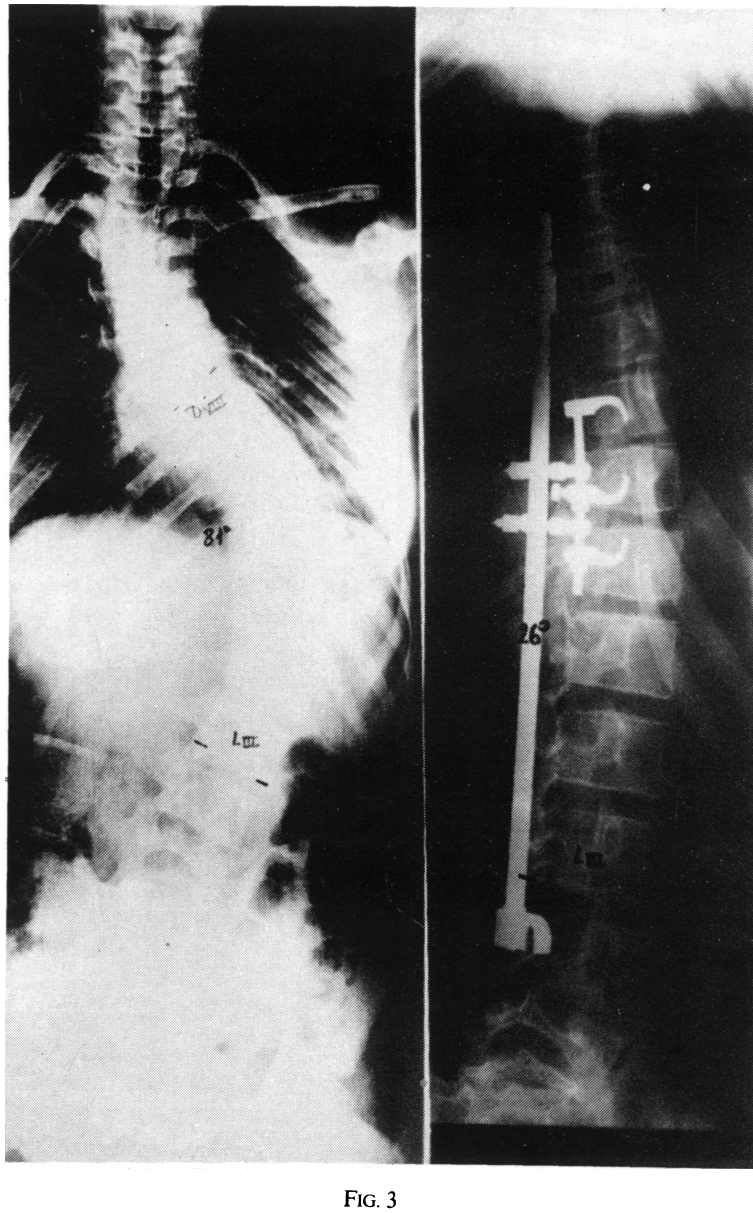

FIG. 3

torio mayor (osteoporosis de los apoyos?).

Lo mismo ocurre con las escoliosis graves. A mayor curva, mayor pérdida de reducción en el postoperatorio.

En nuestra serie, excluyendo los casos de escoliosis dolorosa del adulto, cuatro casos (11'1 por 100), la artrodesis se realizó discretamente por encima de este punto crítico que viene a equivaler a una edad de 12-13 años y un Risser 1-2.

El promedio de edad en los otros 32 casos (88'8 por 100) fue de 16 años y el Risser 2+.

Ciertos casos se trataba de errores en cuanto a la pauta de tratamiento o mala información a la familia de la idiosincrasia de la enfermedad y su posible evolución, no siendo suficientemente controlada llegándose a veces a resultados catastróficos.

R.G.V. (Fig. 3) se diagnostica a los 9 años de curva escoliótica idiopática-TLI de 20°. Se le prescribe corsé de ballenas, no se le realizan controles periódicos y a los 12 años 11 meses la curva ha progresado a 81°, Risser 1 por lo que se nos envía para su artrodesis. Tras ser sometida por espacio de tres semanas a Tracción Vertebral Continua (T.V.C.) (16) se interviene quirúrgicamente reduciendo la curva a 26° lo que equivale a una ganancia del 68 por 100.

En otras circunstancias, es la propia familia o el enfermo quien es reactivo a un tratamiento adecuado, bien por vivir en lugares apartados y mal comunicados, a lo que suele acompañarse insuficientes medios económicos como para poder acudir a los centros especializados, para realizar el tratamiento oportuno, lo que muchas veces se prolonga por espacio de bastantes años.

2. *Límites de la artrodesis*

Consideramos que es preciso hacer un análisis muy preciso de las curvas, no solamente las primarias, sino todas dentro del conjunto de la columna vertebral. Para ello nos ayudaremos siempre de radiografías de 30 × 90 de frente y de lado, en bipedestación, en decúbito, en inclinación lateral, en suspensión total y en tracción.

Se buscará minuciosamente las «vértebras límites» así como las «neutras» (Fig. 1).

Diferenciaremos las curvas primarias de las secundarias mediante las radiografías en inclinación lateral.

Las curvas primarias deben ser siempre artrodesadas; por el contrario, las secundarias pueden ser puramente funcionales o bien mixtas, presentando entonces cierto grado de deformación estructurada. En este último caso, debe uno ser muy cauto en cuanto a la indicación de fusión.

Podemos encontrarnos diversos tipos de asociación de curvas:

1.– Curva primaria flanqueada por dos curvas secundarias, una superior y otra inferior.

2.– Doble curva primaria.

3.– Doble curva primaria desigual, pudiendo ser la menos importante alta o baja.

1.– En el primer caso sólo se artrodesará la curva primaria, aunque debe valorarse el grado de rotación de las secundarias (Fig. 4). Si la localización es torácica, nos limitaremos a su única artrodesis, dado el débil potencial evolutivo que presentan las secundarias.

Si su asiento es a nivel toracolumbar, nos encontraremos con una curva secundaria lumbar corta y bastante rígida. Se evitará la extensión de la artrodesis más allá de la charnela lumbosacra dado el gran número de seudoartrosis que produce.

La tercera posibilidad sería una curva lumbar pura. Esta produce poca deformidad pero sin embargo se acompaña con cierta frecuencia de sintomatología dolorosa.

2.– Si se trata de doble curva primaria, artrodesamos ambas mediante un montaje de Harrington en «dólar» (Fig. 5).

3.– Ante una escoliosis doble primaria desigual, si la localización de la mayor es la superior, en este caso artrodesamos ambas.

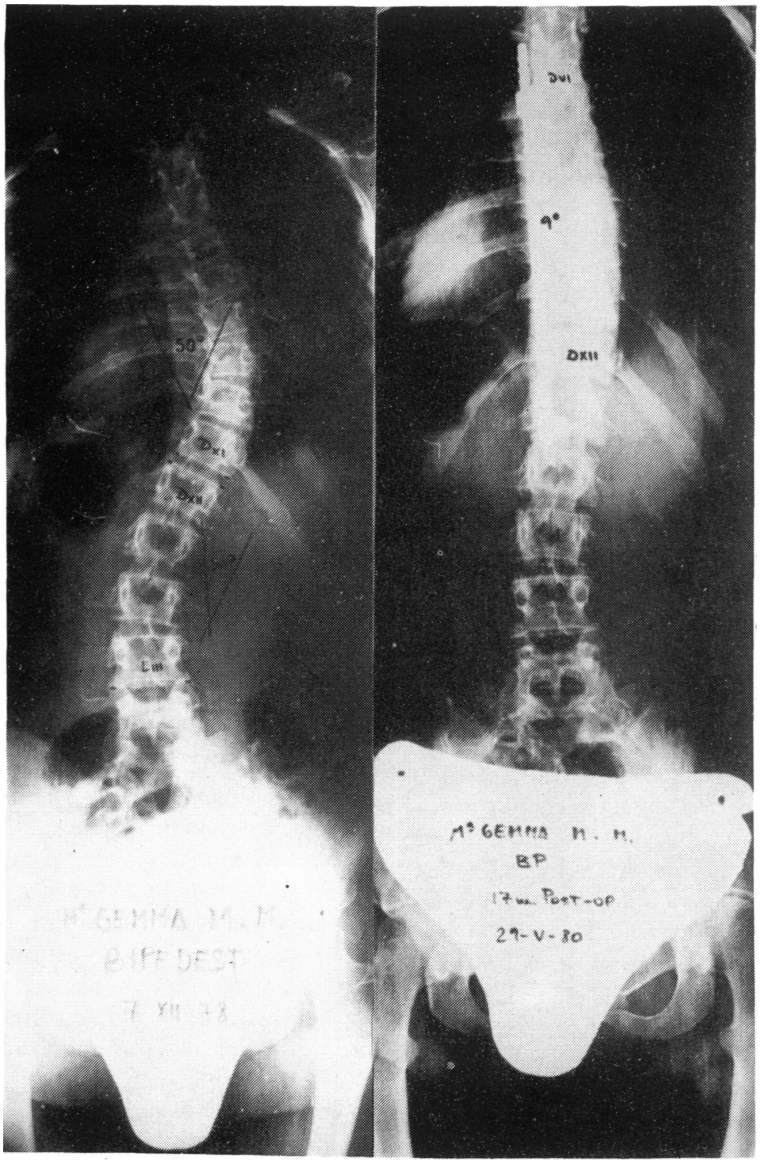

FIG. 4

Si la curva mayor es de situación inferior se pueden artrodesar ambas evitando la contención ortopédica posterior o bien conseguir que la artrodesis ampute la porción superior de la curva, anulando así la posible marcha evolutiva.

En términos generales, la forma más idónea de artrodesis sería aquella cuyos límites superior e inferior fuesen flanqueados por vértebras horizontales, con lo que se incluiría toda la curva y los discos libres supra e infrayacentes sufrirían menos.

Nuestra técnica para buscar el área de fusión se basa en el test de elongación. Tiramos una plomada del occipucio a la punta del coxis. La última vértebra que corta, se-

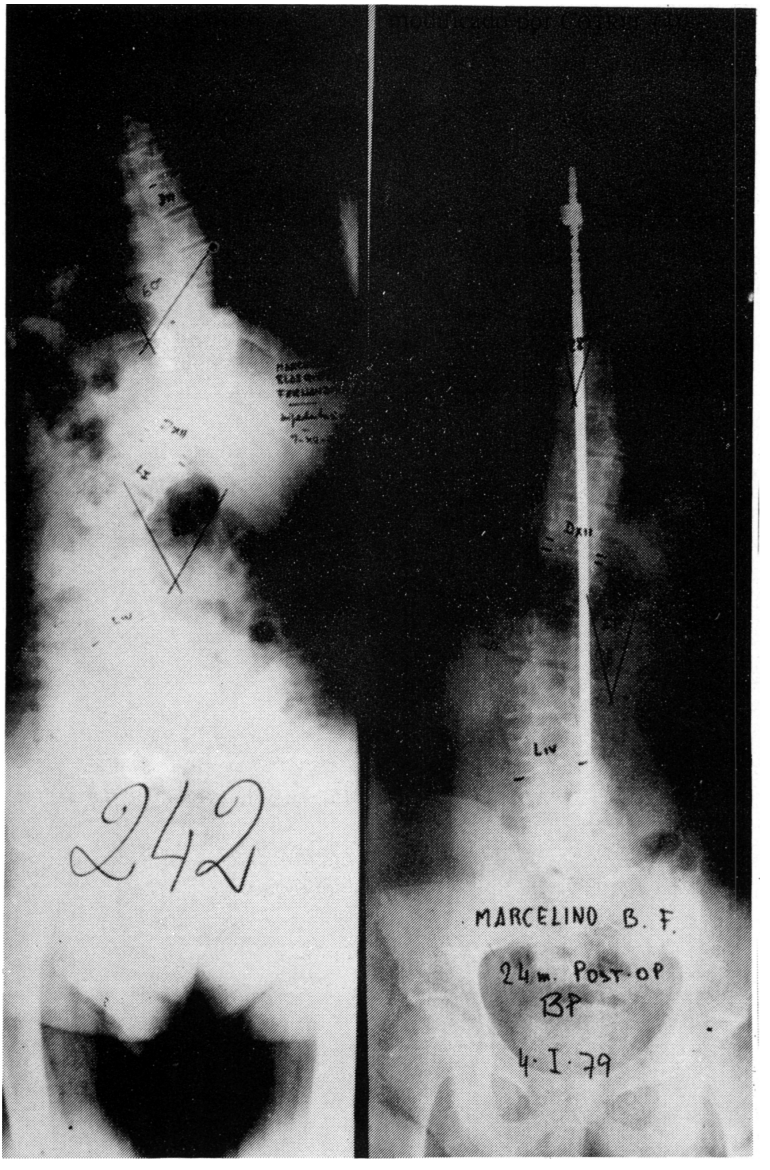

FIG. 5

ría el apoyo superior y la primera que vuelve a cortar sería el apoyo inferior. Si existe inclinación de los hombros hacia la concavidad, ascendemos un espacio el apoyo y si los hombros se inclinan al lado contrario, descenderíamos uno o dos espacios.

3. Montaje y elección de apoyos

Nuestra serie ha sido intervenida con la instrumentación clásica ideada por HARRINGTON (13) en 20 casos (55 por 100) y en 16 casos (45 por 100) con el instrumental modificado por COTREL (4).

Con esta instrumentación conseguiremos un sólido montaje al asociar fuerzas de tracción longitudinal (barra de Harrington) en la concavidad, con fuerza de compresión longitudinal (barra compresora) en la convexidad y de tracción transversal al aproximar las barras anteriores mediante el D.T.T. (Dispositivo de tracción transversa).

La implantación del crochet superior debe situarse sobre una vértebra discretamente oblicua hacia la concavidad, para evitar la luxación lateral del mismo y que al producirse la distracción consiga llevarla a un paralelismo con la horizontal (ángulo α de ONIMUS (21) próximo o igual a 90°). En general, este apoyo se realiza sobre la «Vértebra límite» superior a uno o dos espacios suprayacentes, evitando que el apoyo sobrecaiga sobre la vértebra apical de la curva superior.

Para ello se realiza la resección parcial de la articular superior del lado cóncavo, para conseguir el apoyo en el pedículo.

En cuanto a la situación del crochet inferior, si la artrodesis desciende hasta L_2, no se compromete la movilidad del raquis lumbar, en cuanto a su flexión anterior. Este apoyo se colocará sobre la vértebra suprayacente al disco que bosteza más, es decir, sobre la vértebra inmediata superior a la vértebra apical de la curva inferior, en el caso de escoliosis bien individualizada, o en la primera vértebra horizontal, en el caso de curva inferior puramente funcional.

Siempre se apoyará en la lámina de la parte de la concavidad de la curva, previa resección del ligamento amarillo y caso de ser el espacio insuficiente se labra a expensas de la resección parcial de la lámina suprayacente mediante laminotomo y/o gubia.

Respecto a los límites de la artrodesis de nuestra serie, no hubo repercusión respecto al apoyo superior que en todos los casos creemos fue el adecuado, localizándose en la «Vértebra límite» 13 casos (36'1 por 100), un espacio suprayacente en 17 casos (47'2 por 100) y dos espacios suprayacentes en 6 casos (16'6 por 100).

En cuanto al apoyo inferior, siempre hemos intentado localizarlo siguiendo el test de elongación y que coincidiera con aquella vértebra cuyo ángulo α de ONIMUS (21) estuviese lo más próximo o igual a los 90°.

Si la curva se prolongaba hasta las últimas vértebras lumbares, intentamos dejar uno o dos espacios discales como mínimo libres de la artrodesis, siempre y cuando que en el control radiográfico la barra de Harrington quedase paralela a una plomada tirada desde el occipucio.

En ningún caso la artrodesis fue por encima de la «vértebra límite» inferior.

Hemos recogido dos casos (5'5 por 100) en que la artrodesis no fue la correcta, dada la situación de la barra de Harrington, por haberse realizado una fusión mínima y comprobar en el control radiográfico postoperatorio la oblicuidad de la misma y la dislocación lateral del raquis en una de ellas (Fig. 6).

En nuestra opinión a pesar de los 5 años transcurridos desde la intervención y permanecer asintomática y con un tronco equilibrado, creemos que está indicada la reintervención prolongando la artrodesis hasta L_5 y sacrificar los discos libres lumbares en beneficio de un raquis en eje.

4. *Técnica de la artrodesis*

Las roturas del tallo de Harrington son debidas a un defecto del material o a un defecto de la técnica de artrodesis y suele sobrevenir en el término de 20 meses y particularmente en las cifoescoliosis.

Esta rotura suele acontecer en la unión del tallo con la espiga, siendo eliminado este punto por el material modificado por Cotrel, al cual le confiere una mayor solidez, 5'5 mm, así como la limitación del número de espigas a siete.

Las desinserciones de las uñas acontecen con una frecuencia doble en las superiores respecto a las inferiores y máxime si se

trata de cifoescoliosis. Merced a la fijación con el tornillo hexagonal y a la bifidez de la uña superior que abraza materialmente al pedículo este problema parece haber quedado resuelto o subsanado en gran medida.

Por último debemos valorar minuciosa y detalladamente las diferentes fases de la artrodesis que incluyen la vía de abordaje, el avivamiento del arco posterior y transversas, la destrucción de las articulares, el aporte de injerto autólogo bien de cresta ilíaca en pequeños «cigarrillos» de tejido es-

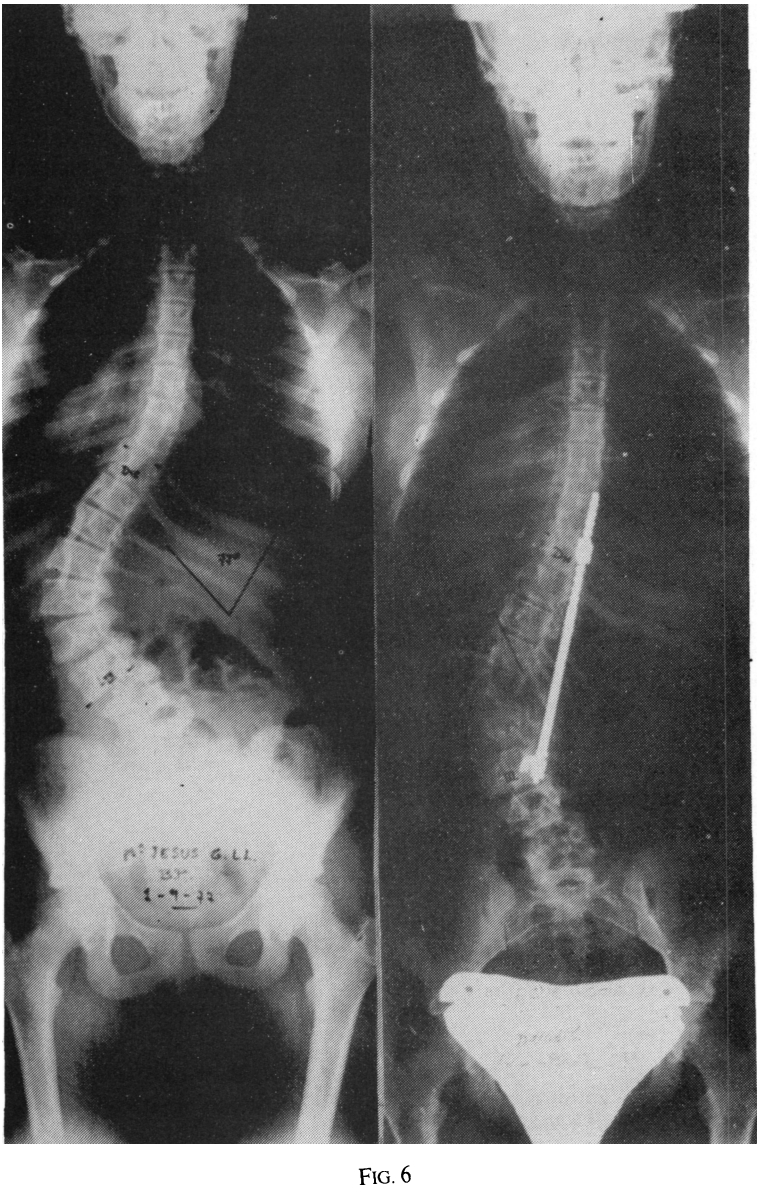

FIG. 6

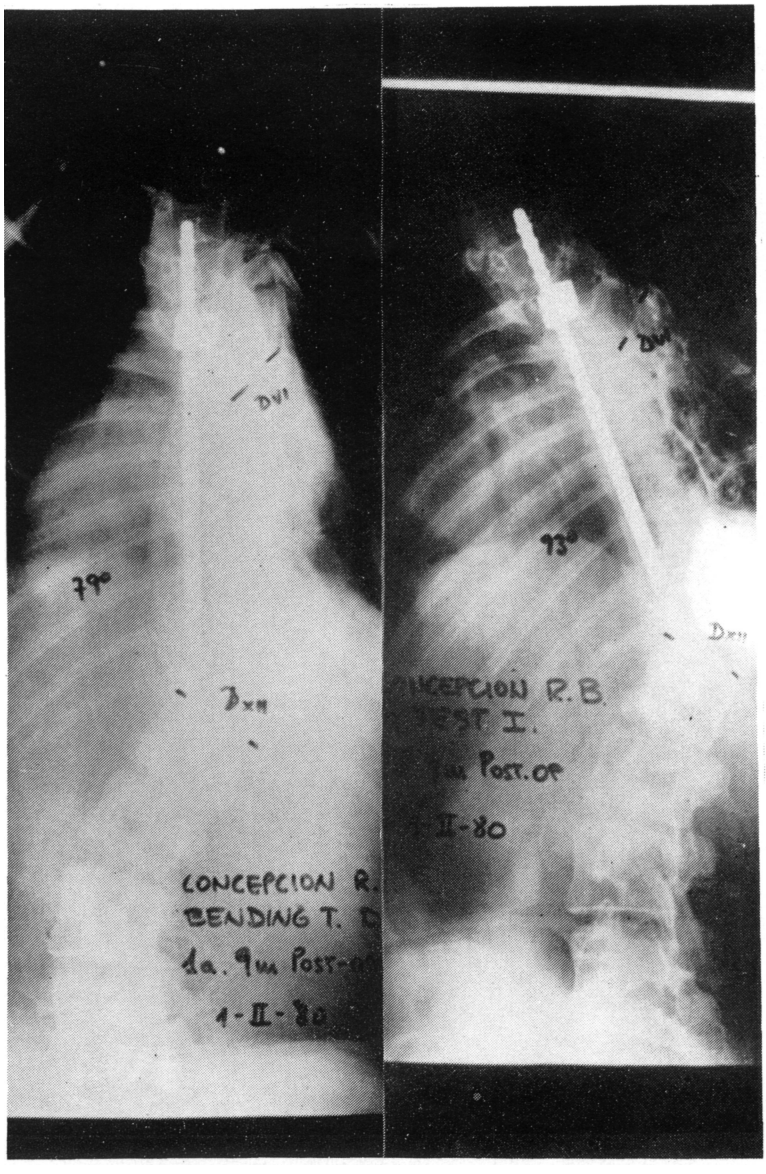

FIG. 7

ponjoso o córtico-esponjoso o bien de tibia cortical, lo que podría dar lugar a una seudoartrosis, caso de mala técnica con la consiguiente pérdida de corrección así como la fatiga del material de Harrington, lo que podría ocasionar su rotura.

En nuestra serie no hemos tenido ninguna rotura de la barra de Harrington y sí un D.T.T. en una escoliosis TLI de 88°. En otro caso hemos comprobado la dislocación de un D.T.T. en una escoliosis TLD de 45° al ponerla en bipedestación con un corsé

E.D.F. (6) pasando de 15° en el postoperatorio inmediato a 26° al año lo que se mantiene con controles sucesivos realizados. Esta eventualidad nos llevó a la sistemática de artrodesar colocando dos D.T.T. en cada curva escoliótica.

Al año de la intervención realizamos un «bending test» sistemáticamente y en general la diferencia angular en la inclinación derecha e izquierda no sobrepasa los 2°.

Nosotros recogimos un caso de franca seudoartrosis en la evaluación radiológica en una escoliosis infantil de 127° de localización torácica derecha. La pérdida angular al año de la intervención era de 9° manteniéndose posteriormente en los controles realizados, sin embargo existía una evidente diferencia entre el «bending test» derecho y el izquierdo (Fig. 7).

En la primera serie artrodesada, 30 curvas, la pérdida media al año fue de 6° sobrepasando en cuatro casos los 10°. Esta pérdida no se agravó en los controles posteriores que gradualmente realizamos.

En la segunda serie se revisó el 50 por 100 de las curvas, comprobándose una pérdida media anual de 5° que se mantenía en controles posteriores. En dos casos la pérdida fue superior a 10°.

5. Neurología derivada de la instrumentación con Harrington

Desde que se introdujo la instrumentación con material de Harrington (13) con la finalidad de corregir y mantener la deformidad vertebral mediante un tallo rígido colocado en distracción, debemos tener muy en cuenta el riesgo de lesión medular.

La medula, sometida a una elongación excesiva, sufrirá una isquemia de la circulación espinal, ya de por sí debilitada en las escoliosis y máxime en las de localización torácica.

DAWSON (7) en 1947 estudia los cambios aparecidos en los potenciales evocados somatosensoriales derivados de la estimulación de los nervios periféricos. Demuestra como la recuperación clínica de la función motora en animales, está relacionada con la recuperación temprana de los potenciales evocados somatosensoriales. La recuperación de los potenciales evocados en cuatro horas tras la lesión, indica buen pronóstico.

PEROT (22) en 1972 estudia la relación que existe entre hipotensión y potenciales evocados, comprobando la disminución de la función medular bajo el efecto de la hipotensión.

Importantes hallazgos se deben a los estudios llevados a cabo por DOMMISSE (8, 9) en relación con la circulación espinal.

Desde 1970 STAGNARA propone el control preoperatorio de la motricidad autónoma de los miembros inferiores, para lo cual es fundamental por un lado la preparación psicológica del enfermo, explicándole previamente lo que ha de hacer llegado el momento del control, la ausencia total de dolor en que se encontrará, restándole importancia al hecho en sí; por otro lado deberá existir una total interrelación entre cirujanos y anestesiólogos.

Esta técnica de control medular intraoperatoria fue publicada por VAUZELLE y cols. en 1973 (31).

Si tras la instrumentación apareciese una paraplejía, preconizan la inmediata extracción de todo el material constatándose casos de recuperación en 10-15 minutos y en otros casos períodos que oscilan entre tres y seis meses.

Otro método de control indirecto de la integridad medular fue propuesto por NACHEMSON y ELFSTROM (20) consistente en medir la presión a que se somete la uña superior durante la distracción, cuyo límite de seguridad no debe sobrepasar los 35-40 kilos. Zielke ha ideado una pinza distractora con control electrónico para esta finalidad.

En nuestro Departamento realizamos sistemáticamente el control de la función medular siguiendo la técnica de VAUZELLE y

cols. (31). Previamente a la intervención sometemos al paciente a un control de distracción en la mesa quirúrgica de Cotrel para valorar los kilos que resiste, sin sobrepasar la mitad del peso corporal. Esta cantidad, reflejada en un dinamómetro, nos servirá de guía en el momento de la intervención.

Una vez colocada toda la instrumentación de Harrington valoramos la motilidad autónoma de los miembros inferiores previamente al cierre de la herida operatoria.

En este sentido, hemos recogido dos casos con complicaciones neurológicas dentro de las artrodesis llevadas a cabo.

El primero de ellos, se trataba de una curva torácica infantil y que tras la instrumentación tuvo una paresia global del miembro inferior izquierdo con un balance muscular 4/5 y que sin retirar el material, tuvo una recuperación total en un espacio de cinco meses.

El segundo caso se refiere a una escoliosis del adolescente de localización toracolumbar, comprobándose tras la intervención la existencia de una paresia de peroneos izquierdos con balance muscular 1/5, no se retira la instrumentación, recuperándose totalmente en doce meses.

Conclusiones

1.– Edad de intervención.
2.– Límites de la artrodesis.
3.– Montaje y elección de apoyos.
4.– Técnica de la artrodesis.
5.– Neurología derivada de la instrumentación con Harrington.

Consideramos estos cinco parámetros como pilares fundamentales donde debe basarse el complejo tratamiento quirúrgico de las deformidades vertebrales, siendo difícil la coincidencia de dos casos, ya que la localización, edad de aparición, tipo de tratamiento realizado y grado de flexibilización de la escoliosis nos obligará a un concienzudo y detallado estudio de cada paciente para la aplicación del adecuado tratamiento.

BIBLIOGRAFIA

1. BEAUPERE-DUVAL, G.; DUBOUSSET, J.; QUENEAU, P. y GROSSIORD, A. (1970): Pour une théorie unique de l'évolution des scolioses. *Presse méd., 25,* 1141-1146.
2. COBB, J. R. (1948): Outline for the study of scoliosis. *Instruct. Course Lect. Am. Acad. Orthop. Surg., 5,* 261-275.
3. COLLIS, D. y PONSETI, I. V. (1969): Long-term follow-up of patients with idiopathic scoliosis not treated surgically. *J. Bone Jt. Surg., 51 A,* 425-445.
4. COTREL, Y. (1971): A new technique in the surgical treatment of scoliosis. *3rd Annual Post-graduate Course on the Management and Care of the Scoliosis Patients.* New York Orthopaedic Hospital, 2-4, 82-89.
5. COTREL, Y. (1976): Citado por Mahon, J. A propos de la scoliose idiopathique lombaire de l'adulte. *These pour le doctorat en Medicine,* 5.
6. COTREL, Y. y MOREL, G. (1964): La technique de l'E.D.F. dans la correction des scolioses. *Rev. Chir. Orthop., 50,* 59-75.
7. DAWSON, G. D. (1947): Cerebral Responses to Electrical Stimulation of Peripheral Nerve in Man. J. Neurol. *Neurosurg. and Psychiat., 10,* 137-140.
8. DOMMISSE, G. F. (1974): The blood supply of the spinal cord. *J. Bone Jt. Surg., 56 B,* 225.
9. DOMMISSE, G. F. (1975): *The Arteries and Veins of the Human Spinal Cord from Birth.* Edinburgh, Churchill. Livingstone.
10. DONALSON, W. F. (1957): In Fergunson, A.B., Jr.: *Orthopedic Surgery in Infancy and Childhood.* 159, Baltimore: The Willians & Wilkins Co.
11. DURIEZ, J. (1967): Evolution de la scoliose idiopathique chez l'adulte. *Acta Orthop. Scand. 51 A 3,* 446-455.
12. GREULICH, W. W. y PYLE, S. I. (1950): *Radiographic Atlas of Skeletal Development of the Hand and Wrist.* California: Standford University Press.
13. HARRINGTON, P. R. (1962): Treatment of scoliosis: correction and internal fixation by spine instrumentation. *J. Bone Jt. Surg., 40 A,* 591-610.
14. JAMES, J. I. P. (1967): Scoliosis. E. & S. Livingstone Ltd. Edinburgh & London.
15. LASNIER, A. (1976): La traction vertébrale

dans le traitement de la scoliose. *Kinésithérapie, 26305 A 10,* 29-32.

16. LIPPMAN, R. (1948): Citado por Cobb, J. R. en Outline for the study of scoliosis. *Instruct. Course Lect. Am. Acad. Orthop. Surg., 5,* 261-275.
17. MAHON, J. (1976): A propos de la scoliose idiopathique lombaire de l'adulte. *These pour le doctorat en Medicine.* Lille.
18. MOE, J. H. (1958): A critical analysis of methods of fusion for scoliosis. An evaluation of 266 patients. *J. Bone Jt. Surg., 40 A,* 529-554.
19. NACHEMSON, A. (1968): A long-term follow-up study of non treated scoliosis. *Acta Orthop. Scand., 39,* 446-476.
20. NACHEMSON, A. y ELFSTRÖM, G. (1973): Intravital wireles telemetry of axial forces in Harrington distraction rods in patients eith idiopathic scoliosis. *J. Bone Jt. Surg., 53 A,* 445.
21. ONIMUS, M. (1970): Les résultats éloignés de l'opération de Harrington dans le traitement chirurgical des scolioses. *Thèse.* Lyon.
22. PEROT, P. L. Jr. (1972): The Clinical Use of Somatosensory Evoked Potentials in Spinal Cord Injury. *Clin. Neurosurg., 20,* 367-381.
23. RISSER, J. C. (1948): Important practical facts in the treatment of scoliosis. *Instruct. Course Lect. Am. Acad. Orthop. Surg., 5,* 248-260.
24. RISSER, J. C. (1958): The iliac apophysis: an invaluable sign in the management of scoliosis. *Clin. Orthop., 11,* 111-119.
25. STAGNARA, P. (1971): *Scoliose de l'adulte. Chirurgie du rhumatisme. Rachis membre sepérieur.* Ed. Masson, 194-234.
26. STAGNARA, P. (1973): Le traitement orthopédique lyonnais pour les scolioses. *Communications de la Réunion Commune.* Groupe d'Etude de la Scoliose, 14-18.
27. STAGNARA, P. (1979): Traitement chirurgical des scolioses majeures de l'adulte. *Journées de la Scoliose. A.L.D.E.R.,* 375-389.
28. STEINDLER, A. (1950): Nature and Course of Idiopathic Scoliosis. *American Academy of Orthop. Surg. Instructional Course Lectures,* 157.
29. TELLIER, M. (1959): La scoliose de l'adulte. *Expanssion scientifique française.* 37-40.
30. VANDERPOOL, D.; JAMES, J.I.P. y WINNE-DAVIES, R. (1969): Scoliosis in the elderly. *J. Bone Jt. Surg., 51 A 3,* 446-455.
31. VAUZELLE, C.; STAGNARA, P. y JOUVINROUX, P. (1973): Functional monitoring of spinal cord activity during spinal surgery. *Clin. Orthop., 93,* 173-178.
32. ZAOUSSIS, A. L. y JAMES, J.I.P. (1958): The iliac apophisis and the evolution of curves in scoliosis. *J. Bone Jt. Surg., 40 B,* 442.