Revista Española de Cirugía Osteoarticular

Número 115
Año 20 - Tomo 20
Valencia, enero-febrero 1985

Rev. Esp. de Cir. Ost., 20, 1-9 (1985)

Análisis estructural de las lumbalgias. Fisiopatología de la espondilosis lumbar como degeneración del complejo triarticular

F. GOMAR

Un tratamiento racional de la lumbociática requiere un estudio de la fisiopatología evolutiva del proceso degenerativo espondilótico que se inicia como daño mínimo bien en el disco o en la articulación zigoapofisaria a un nivel segmentario para ir luego progresando a niveles inmediatos como una «espondilosis».

Hay una serie de hechos que conocemos bien, como son por ejemplo la aparición y secuestración de la hernia del núcleo pulposo del disco, la fragilidad del anulus discal a los «stress» rotatorios, la anatomía de las dimensiones del conducto raauideo y la existencia de una estenosis central anatómica que se pone en evidencia en el curso del desarrollo, pero hay otros hechos como son: «la estenosis lateral», que son de conocimiento más reciente merced al TAC. Es básico tener un esquema evolutivo de los acontecimientos desde que surgen bien en el disco o en las articulaciones zigoapofisarias y como progresan y se extienden a otros niveles y el raquis evoluciona progresivamente en una degeneración espondilótica.

El examen sistemático del raquis en una larga serie de autopsias nos permite observar el raquis en los distintos estadios del proceso de la evolución de la degeneración raquídea, junto a algunos datos de la experimentación animal, nos ha permitido concebir el «análisis estructural de la evolución de la espondilosis» como una alteración en conjunto de la unidad motora del raquis constituida como un «complejo triarticular».

En cada unidad motora del raquis hay tres articulaciones: el disco y las dos apófisis articulares o zigoapófisis, los tres forman el llamado «complejo triarticular», la función de estas tres «articulaciones» está tan íntimamente unido que los cambios en una repercuten en las otras dos y viceversa, por tanto, un trauma o una afección degenerativa que afecta a las articulaciones zigoapofisarias eventualmente afecta al disco y viceversa.

Los cambios degenerativos en las articulaciones zigoapofisarias o en el disco pueden de por sí causar síntomas, siempre hay en la espondilosis una degeneración combinada del «complejo triarticular» con una evolución progresiva en la que se sincroniza la lesión articular zigoapofisaria y la degeneración discal con distintos estadios evolutivos que constituyen a su vez distintos «síndromes clínicos» que se pueden esquematizar evolutivamente así:

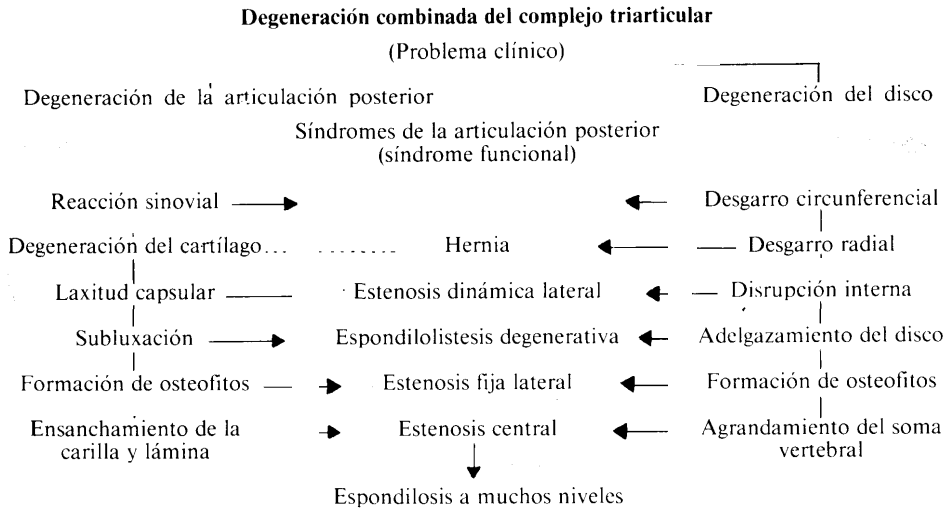

Producido a un nivel articular, se originan cambios mecánicos en los niveles raquídeos proximal y distal, el resultado es una «espondilosis de varios niveles.

Análisis estructural de los cambios espondilóticos en el «complejo triarticular». Articulaciones zigoapofisarias o posteriores

Son articulaciones diartrodiales, es decir, tienen cartílago articular, sinovial y cápsula. Un trauma mínimo reiterativo puede ser el daño inicial, pero su afectación degenerativa primaria es lo habitual en la vida activa del adulto.

La alteración patológica inicial es una «sinovitis», seguida de una degeneración progresiva del cartílago articular: alteración condromalácica → fibrilación → fragmentación y formación de cuerpos libres hasta su completa desaparición como cartílago articular. Como resultado del adelgazamiento del cartílago articular, la articulación capsular se hace laxa: posiblemente reiterados derrames articulares llevarán a la distensión de la cápsula. Como consecuencia se va a producir una inestabilidad y subluxación de las articulaciones posteriores.

Las dos articulaciones posteriores pueden ser afectadas de forma desigual, dando lugar a un componente rotatorio. Los osteofitos que se pueden formar alrededor de las apófisis articulares aumentan en tamaño, los de la apófisis articular superior de la V.I. alcanzan a hacer protusión anterior y medial y estrechar así el receso lateral del canal raquídeo (estenosis lateral). Por el contrario, los osteofitos de la apófisis articular inferior a la V.S. al protuir estrechan el canal central («estenosis central»).

Degeneración discal

Los cambios primitivos en el núcleo pulposo y en el anulo fibroso son probablemente bioquímicos como parte del envejecimiento. Los traumas sobreañadidos sobre estos discos modificados aceleran su degeneración. Los traumatismos con compresión causan fracturas de las plataformas cartilaginosas y reducen por expresión la turgencia del disco y con ello predisponen a los desgarros del anulus.

Las capas del anulus están separadas entre sí con disposición de sus fibras de colágena con una orientación alternante, no obstante bajo los «stress rotatorios» se producen desgarros circunferenciales, los cuales

pueden confluir y formar un desgarro radial y entonces a través del mismo puede escapar el material del núcleo pulposo y «herniarse» para producirse la típica hernia o prolapso. La diferente conformación de la sección transversal de las vértebras lumbares superiores y de las inferiores, así como la orientación diferente de sus carillas apofisarias determina que el sitio del desgarro radial sea posterolateral en los niveles superiores lumbares L3/L4 y en el L4 y L5 y central en los niveles inferiores, L5/S1.

Aún sin que se produzca la hernia del núcleo pulposo, los desgarros múltiples en el anulus producen debilitamiento y un abombamiento circunferencial del anulus lo cual lleva a una disminución de altura del mismo, un ulterior adelgazamiento del disco es consecuencia de las alteraciones en el núcleo pulposo con la edad que pierde su hidrofilia y se hace fibroso por la pérdida de agua y de mucopolisacáridos ácidos y de su grado de polimerización. La edad y los repetidos traumatismos dan como consecuencia la aparición de «fisuras en el plano horizontal», esta lesión es conocida como «disrupción interna», la cual tan sólo se evidencia en la discografía.

Se forman osteofitos circunferencialmente en los cuerpos vertebrales y en la inserción del anulus como consecuencia de la inestabilidad discal por disrupción interna. El cuerpo vertebral adyacente a las plataformas se hace esclerótico, si bien los cuerpos vertebrales aumentan lentamente circunferencialmente ya tan sólo con la edad, pero este ensanchamiento fisiológico se ve aumentado por la aparición de los osteofitos vertebrales. De éstos hay que distinguir los «osteofitos de desinserción» que son los descritos de los «osteofitos de tracción», consecuencia de la inestabilidad discal.

Las unidades motoras raquídeas más inferiores son las más comúnmente afectadas por el movimiento en el proceso degenerativo. La razón principal es su posición en una región de transición desde una zona rígida cual es el sacro a una movible, el raquis lumbar, y como las articulaciones zigoapofisarias lombosacras tienen una orientación menos sagital permiten más rotación, quedando así más vulnerables a los esfuerzos rotatorios. No obstante, el complejo rotatorio triarticular L5/S1 está protegido en los individuos en los que el nivel de la línea L5/S1 queda por debajo de la línea que une ambas crestas ilíacas, es decir, hay una cierta sacralización de L5 con unas apófisis transversas relativamente largas y unos ligamentos lumboilíacos cortos y robustos.

La evolución clínica de la espondilosis

Las progresivas alteraciones degenerativas en el «complejo triarticular» las podemos escalonar en tres estadios clínicos, si bien se mezclan uno con otro en su continuidad progresiva.

Primero.– Estadio de disfunción. No parece haber alteración anatomopatológica demostrable, la lesión no es posible detectarla en la exploración clínica y radiográfica. La sintomatología que refiere el paciente es ligera y esporádica. Los datos clínicos a la exploración no se encuentran o son escasos. La radiografía es prácticamente normal. Un tratamiento conservador suele ser suficiente y desde luego no hay indicación quirúrgica alguna. La manipulación puede ser útil en los casos agudos de aparición brusca.

Dentro de este estadio hay que incluir el «síndrome articular posterior o síndrome facetario», el llamado «lumbago» por contracción muscular a una reacción articular sinovítica y los «desgarros rotatorios del anulus», con o sin protusión discal.

Segundo.– Estadio de inestabilidad. Hay un movimiento anormal en la amplitud u orientación en un segmento raquídeo, es decir, hay una «inestabilidad». La sintomatología del paciente es más acusada y constan-

te. Hay datos a la exploración clínica y radiográfica. El tratamiento conservador busca con la aplicación de corsés o ejercicios de fortalecimiento de la musculatura hacer tolerable la inestabilidad. (Hoy sabemos que los ejercicios aumentan el nivel de endorfinas en el L.C.R.). El tratamiento quirúrgico cuando sea necesario, va dirigido a fusionar para estabilizar el segmento raquídeo inestable.

Dentro de este cuadro, encontramos como sustrato anatomoclínico la «estenosis lateral dinámica» o una «espondilolistesis degenerativa».

Tercero.– Estadio de estabilización. Como consecuencia de los progresivos cambios degenerativos en las articulaciones zigoapofisarias y en los discos se forman osteofitos como respuesta a la inestabilidad del estadio anterior, lo que lleva progresivamente a que se reduzca el movimiento pero también a que se pueda producir un atrapamiento fijo y mantenido de los nervios raquídeos comprometidos, originando un síndrome de ciatalgia con claudicación a los pocos metros. Pero son muchos los pacientes que experimentan una mejoría espontánea en sus síntomas y en cambio las radiografías son cada vez más «floridas». Como tratamiento en esta situación los corsés de inmovilización son innecesarios. Si el dolor se mantiene, la intervención a practicar es una descompresión únicamente pero suficiente de las raíces y la fusión en este estadio es innecesaria.

El sustrato anatomopatológico en este estadio puede ser la «estenosis lateral fija» y la estenosis central.

Pero todavía estamos esperando poder valorar el estado y alteraciones de los tejidos blandos no neurológicos, como son el músculo, cápsula, ligamentos y similares, que son las estructuras anatómicas más afectadas en la mayoría de los lumbagos y de las cuales parten numerosos estímulos nocivos que inciden sobre el sistema nervioso central provocando dolor.

Es de esperar que en el futuro, la nueva técnica de resonancia magnética nuclear horizontal tal vez nos dé datos de los mismos, pero desgraciadamente en el lumbago hay pocos datos clínicos precisos sobre la disfunción de los tejidos blandos, en contraste a los que nos proporciona la exploración del hombro o de la rodilla, dada la profundidad anatómica de la región lumbar.

Los síndromes lumbociáticos en la evolución del síndrome espondilótico

La anatomía patológica de la espondilosis conduce a los síndromes que hemos descrito. El ideal clínico es poder considerar cada síndrome específicamente y diagnosticarlo en su sintomatología clínica propia y exploraciones complementarias. Probablemente en la mayoría de los pacientes podemos hacer al menos un «diagnóstico de presunción» que en algunos que tienen indicación quirúrgica lo podemos comprobar en el acto quirúrgico; pero nos quedan otros en que el juicio clínico, el análisis de radiografías y del TAC y de su evolución nos llevan a que podamos hacer un diagnóstico en la epicrisis del caso y salir finalmente de la desorientación clínica.

Síndromes

Síndromes de disfunción:

Síndrome de disfunción articular posterior. (El síndrome facetario).

Sustrato anatomopatológico:

– Articulaciones apofisarias: Sinovitis reactiva y dolor capsular.

– Disco intervertebral: Desgarros circunferenciales sin posibilidad de expresión dolorosa.

El fracaso de las discectomías quirúrgicas practicadas en muchos síndromes lumbociáticos hacía pensar que en la lumbociática hay otras causas de dolor que no son únicamente la protusión discal pero en la

actualidad la importancia de las articulaciones apofisarias vuelve con los entusiasmos que despertó la técnica de denervación articular facetaria, bien percutánea «a ciegas» por RESS (1971) y supresión del dolor facetario, que yo viví y practiqué, y la denervación por electrocoagulación de SEALY (1975) practicados por BARCIA y BARBERÁ (1978). Los resultados fueron irregulares y pasajeros, eran enfermos con lumbalgias reiteradas y siempre nos quedó la duda de que lo que era eficaz era la acción ACTH de la anestesia general, el factor psicoterápico de una pequeña intervención y que el paciente creía causal y de la misma hospitalización y cicatrización. Pero llevó a profundizar el interés por un conocimiento más profundo de la inervación de la articulación zigoapofisaria que llevó a cabo PETERSEN y cols. (1956), LEWIN y cols. en Escandinavia (1962) y ELGAR (1973) en EE.UU.

El dolor referido de origen articular zigoapofisario

Que las articulaciones zigoapofisarias pueden ser causa de dolor lumbar no lo demostró el clásico trabajo de KELLGREN de 1938 que en EE.UU. practicaba la inyección irritante de una solución hipertónica de suero al 6 por 100 pero en los músculos de los canales o en los ligamentos interespinosos, por lo que producía un dolor lumbar y otro profundo referido a la pierna. Fue más tarde HIRSCH y cols. (1963) en Escandinavia, quienes inyectaban suero hipertónico en la vecindad de las articulaciones hipofisarias. Luego MOONEY y ROBERTSON (1976) inyectaron un contraste radiográfico isotónico (3 a 5 cc.) (COMRAY, 50 por 100) y por tanto no irritantes en una articulación apofisaria y obtenían una artrografía demostrativa, a los 5 segundos de la inyección la aparición de un dolor localizado de forma imprecisa a nivel de la inyección, pero que a los 20 segundos se localizaba en la región lumbar, trocanter mayor y se irradiaba a la cara posterolateral del muslo, aumentando la cantidad a inyectar aumentaba la irradiación del dolor. Si se inyecta la articulación L3/L4 el dolor es más lateral en la pantorrilla, pero hay diferencias de irradiación por inyectar en la L4/L5 o en la L5/S1. Si se inyecta en S1/S2 en caso de lumbarización de la primera sacra el dolor es más hacia el isquión y la nalga. En todos los casos el dolor provocado por el contraste desaparece inyectando novocaína 1 por 100 en 2 a 5 cc. Asímismo, MOONEY y cols. en otra experiencia con suero hipertónico inyectando en la articulación L4/L5 y L5/S1, previa localización precisa por artrografía de estas articulaciones, reproduce el dolor lumbar irradiado a la pierna. Pero es que además el examen electromiográfico de los músculos isquiotibiales muestra su actividad y la exploración clínica de los pacientes, elevando la pierna con la rodilla extendida como en una exploración de Lasegue, muestra que estaba disminuida al 70 por 100, por el espasmo de estos músculos. Tras el anestésico bloqueo de la articulación correspondiente con 2 cc. de novocaína al 1 por 100 se recupera la normal elevación pasiva del miembro. Pero es que además el reflejo Aquileo, abolido en la artrografía irritante, se recupera con la inyección anestésica intraarticular, como si la irritación intraarticular fuera capaz de inhibir las motoneuronas del asta anterior.

Por tanto existe:

– Un dolor lumbociático provocado por irritación de la articulación apofisaria.

– Un signo de Lasegue positivo o una arreflexia aquilea que no supone obligadamente que haya una compresión radicular por hernia discal.

Ahora bien, estos datos no son signos clínicos neurológicos de compresión radicular, pues como tales hemos de considerar como significativos:

– La anestesia dermatónica.

– La impotencia muscular causante y típica.

– El Lasegue contralateral.

pues todos los otros signos clínicos de la «lumbociática por protusión discal» pueden ser producidos tan sólo por la afectación articular apofisaria. La inyección de novocaína con corticoesteroides, no de una sino de tres articulaciones, L3/L4, L4/L5 y L5/S1 del lado doloroso hace desaparecer el dolor propio del síndrome facetario. La inyección de tan sólo una articulación podrá hacerse si se demuestra que ésta es la afectada mediante una exploración radiográfica previa, pues no hay una sintomatología propia de una u otra articulación apofisaria.

Síndrome de disfunción nerviosa

Corresponde a lo que incluimos como la sintomatología «sindrómica propia» de la hernia de disco o de núcleo pulposo que es la que origina el síndrome, las lesiones coincidentes con el complejo triarticular.

Substrato anatomopatológico:

– Disco: Desgarro radial del anulus y propulsión del núcleo pulposo.

– Articulación apofisaria: Degeneración cartilaginosa.

Sin embargo, ha sido cuando se han puntualizado las indicaciones de la quimionucleosis como alternativa de la discectomía quirúrgica cuando se han precisado los criterios estrictos de diagnóstico de irritación radicular compresiva que Mc CULLOGH (1977) ha codificado a 3 clínicos y 1 exploratorio.

1.º) Dolor unilateral a lo largo de la cara posterior de la extremidad inferior, pero que alcanza a extenderse distal a la rodilla (pierna y hasta el pie) y que esta ciatalgia sea más intensa que la lumbalgia.

2.º) Que la disfunción nerviosa sensitiva y motora sea de un sólo nervio raquídeo, referida a una dermatoma concreta y afecta a la musculatura fibrosa y extensora propia del dedo gordo. Hiporreflexia aquílea.

3.º) Una disminución por el dolor provocado de la elevación de la pierna estirada más allá de los 45° (Lasegue a 45°). Pero todavía tiene más valor la existencia del Lasegue contralateral.

4.º) Mielografía que muestre la imagen propia de la angulación del manguito dural o el «síndrome del trombrón» radicular. T.A.C. que muestre la imagen de la hernia poco visible en los TAC de la primera generación. En cambio, nos ha resultado muy demostrativo el TAC con mielografía.

Ahora bien, estos datos pueden ser positivos pero el núcleo pulposo puede provocar una compresión por propulsión y es indicación de quimonucleosis, pero puede estar extruido por completo y no es indicación de quimonucleosis sino de discectomía quirúrgica, por ello la quimonucleosis no debe practicarse si no va precedida de discografía.

Síndrome de inestabilidad

Estenosis lateral dinámica

El *substrato anatomopatológico es:*

Disco: Disrupción interna.

Articulaciones apofisarias: Laxitud capsular.

La «estenosis lateral dinámica» se expresa por un síndrome de atrapamiento intermitente del nervio raquídeo.

Se inicia con una subluxación de las articulaciones apofisarias consecuencia de la laxitud capsular y una disminución de altura del disco por la disrupción interna de su anulus e involución del núcleo pulposo. Debido a la orientación oblicua de las superficies articulares apofisarias, la apófisis articular superior de la vértebra inferior se desplaza hacia adelante y arriba, la articulación se subluxa con los movimientos de extensión y rotación del raquis, progresa la subluxación con mayor desplazamiento anterior de la ca-

rilla articular superior de la vértebra inferior y así estos movimientos provocan una compresión por atrapamiento que es por tanto intermitente, se produce una «estenosis lateral dinámica».

Radiográficamente no hay más que una disminución de la altura discal por una disrupción discal aislada, son las radiografías dinámicas laterales las que muestran la hipermovilidad de las carillas articulares.

Hay síntomas de un dolor lumbálgico y de un síndrome facetario con crisis de dolor «radiculoálgico» provocado por los movimientos de extensión y rotación del raquis.

El tratamiento es la inmovilización en corsé y un plan de potenciación de la musculatura lumbar y los abdominales.

Síndrome de inestabilidad por disrupción discal aislada

Suele haber una historia específica de un traumatismo raquídeo aunque no aparezca radiográficamente una afectación esquelética fracturaria. La exploración clínica es poco significativa, dolor lumbar al esfuerzo o dolor lumbar bajo mantenido, es un problema laboral con frecuencia. La exploración radiográfica es negativa, la mielografía, el T.A.C., el «scanning». El enfermo está deprimido, parece que quiera beneficiarse de su baja mantenida, su estado general parece hasta estar afectado. Nada le mitiga el dolor, ni el lumbostato mantenido, ni las inyecciones articulares apofisarias, ni el tratamiento con psicofármacos, tan sólo está bien en la cama. La única clave diagnóstica es practicarle una discografía de L2/L3, L4/L5 y L5/S1 y proceder, si la discografía reproduce el dolor y muestra cuál es el disco afectado, el tratamiento es la fusión intersomática anterior o posterior, mejor que la fusión interespinosa posterior.

Síndrome de incompetencia de las estructuras y ligamentos musculares, el llamado STISU

Es un diagnóstico de recurso e impreciso e imposible de precisar. Es producido por cambios en el régimen postural o ritmo de la vida ordinaria o profesional. A la exploración clínica no hay nada significativo más que un dolor lumbar sin irradiaciones. La radiografía es normal, la radiografía no muestra más que una protusión o abombamiento disal poco significativo. El T.A.C. es negativo, sus carillas están indemnes. Tan sólo la electromiografía muestra espasmos musculares. Son enfermos que se ponen bien sin que lleguemos a un diagnóstico.

En cuanto al tratamiento, todo les va bien: el lumbostato, las inyecciones facetarias, la rehabilitación de abdominales. Quizá lo mejor es que vuelven a su vida anterior, no hacer viajes largos en automóvil ni movimientos en rotación forzada. Se ponen bien en dos meses para NACHENSON (1976), pero la verdad es que los volvemos a ver años después ya con un cuadro de inestabilidad con manifestaciones espondilóticas o con una estenosis lateral fija y atrapamiento nervioso mantenido.

Síndrome de espondilolistesis espondilótica

El cuadro es de un atrapamiento nervioso con frecuencia bilateral por estenosis.

El substrato anatomopatológico es una estenosis espondilótica producida por la formación –osteofitaria desde la apófisis articular inferior de la vértebra superior– y un engrosamiento reactivo de las láminas, lo cual estrecha el diámetro anteroposterior del canal desde atrás, los osteofitos del reborde posterior del soma vertebral lo acortan desde delante, el canal toma la morfología en «hoja de trébol», bien visible en el T.A.C.

El síndrome es de «atrapamiento periférico de la raíz nerviosa» por la estenosis y listesis anterior de L4 sobre L5. Radiográfi-

camente hay disminución del espacio discal L4/L5, listesis de la vértebra L4, más acentuada en la radiografía con el enfermo erecto y disminución de la luz del doramen intervertebral.

Los síntomas son:

– Dolor difuso referido en la extremidad inferior con sensación de parestesias en el pie, si bien el dolor empieza por el muslo y con el tiempo se va extendiendo distalmente.

– El reposo no alivia el dolor, mejor cambiando de posición o colocándose un lumbostato en flexión del raquis lumbar.

– El Lasegue es negativo o muy discreto, lo cual indica que la afectación de la raíz es gradual.

– Es un síndrome de mayores de 40 años y más frecuente en las mujeres.

– Es una afectación autolimitante, con una clínica no obstante intermitente. Mejora siempre con un lumbostato en flexión. En los casos intensos es útil la anestesia epidural. Mejoran también con la inyección articular. En los casos selectivos la indicación operatoria es de descompresión.

Síndrome de estabilización

Estenosis lateral fija

El substrato anatomopatológico es:

Disco: Formación de osteofitos.

AA: Formación de osteofitos.

Es la consecuencia de una degeneración progresiva con formación de osteofitos alrededor de las articulaciones zigoapofisarias y del soma en la vecindad discal, a su vez la cápsula posterior se engruesa, con todo las apófisis articulares se agigantan en su tamaño por la formación osteofitaria. La movilidad del raquis disminuye, lo que se produce es un atrapamiento nervioso por la hipertrofia osteofitaria de la apófisis articular superior de la vértebra inferior.

La estenosis lateral lleva al atrapamiento mantenido a nivel del receso lateral del canal raquídeo en el foramen. Este atrapamiento es mantenido por lo que su sintomatología es:

– Fijo, no aumenta ni disminuye con los movimientos del raquis.

– Puede afectar a dos raíces, la L5 y la S1 de un lado, dando una ciatalgia con claudicación a poco de iniciar la marcha. La raíz L5 es comprimida entre la apófisis articular superior del sacro contra el pedículo de la vértebra L5 en el curso de su trayecto por el foramen L5/S1. La raíz S1 es comprimida por las excrecencias osteofitarias de la vertiente medial de la carilla articular superior sacra antes de entrar en el foramen la raíz.

El síntoma es una ciatalgia con claudicación con la estación erecta y la marcha. El Lasegue es negativo dada la cronicidad de la instauración. La mielografía es poco demostrativa, no así el TAC, que muestra la estenosis lateral. La lumbalgia es escasa. Las molestias son referidas a la pierna. El reposo en cama no alivia por completo el dolor. El paciente tiene más de 40 años.

Radiográficamente el disco L4/L5 o el L5/S1 no están muy disminuidos en su altura. No todos los pacientes a pesar de ello tienen molestias, más aún, una clínica de «estenosis lateral dinámica» de crisis de atrapamiento intermitente puede regresar cuando pasa a este estadio de «estenosis lateral fija».

El tratamiento conservador es de consejos sobre el tipo de vida que exija menos y que contribuya a estabilizar su raquis. El corsé no sólo no es necesario, es que el paciente no encuentra alivio.

El tratamiento puede ser la inyección epidural para comprobar el diagnóstico más que la infiltración de las carillas, y caso de persistencia, es la intervención para la descompresión quirúrgica de ambas raíces.

Estenosis central espondilótica:

El substrato anatomopatológico es:

– Articulaciones zigoapofisarias: Engrosamiento osteofitario de las apófisis y particularmente de la apófisis articular inferior de la vértebra superior y engrosamiento de las láminas y ligamentos amarillos.

– Disco: Aumento del diámetro somático por agrandamiento involutivo y formación de osteofitos.

La imagen en el T.A.C. es de un canal en «hoja de trébol». La radiografía lateral muestra la disminución del diámetro anteroposterior del canal, el engrosamiento y densificación de los pedículos. La mielografía muestra imágenes de estrechamiento segmentario que puede llegar casi a una interrupción en «stop».

La clínica de parestesias en ambos pies, la parestesia o el dolor comienzan en la raíz de los miembros inferiores y se van extendiendo distalmente con el tiempo. El dolor es referido a uno o los dos miembros inferiores con diferente intensidad, no se alivia en la cama, sí levantándose y dando algunos pasos por la habitación. El Lasegue es negativo en ambos miembros, no obstante el paciente puede mejorar a temporadas con un corsé en flexión y anti-inflamatorios corticoesteroides.

La afección puede, no obstante, compensarse y clínicamente comportarse como «autolimitante». El tratamiento antiálgico es la inyección epidural, pero el tratamiento definitivo es el quirúrgico de descompresión por laminectomía no sólo del canal sino de los cuatro forámenes L5 y S1 de cada lado; la descompresión quirúrgica es ante todo fundamentalmente una descompresión radicular, los fracasos son debidos a la práctica de una laminectomía medial tan sólo central.

BIBLIOGRAFIA

ARNOLDI, A. E. et al. (1976): Lumbar Spinal estenosis and nerve root entrapment syndromes. *Clin. Orthop.* 115: 4.

DORY, M. A. (1981): Arthrography of the lumbar facet joints. *Radiology*, 140: 23-27.

KIRKALDY-WILLIS, W. H.; WEDGE, J. H.; YONG-HING, K. (1978): Pathology and pathogenesis of lumbar spondylosis and stenosis. *Spine*, 3: 319.

KIRKALDY-WILLIS, W. H. and HILL, R. J. (1979): A more precise diagnosis for low back pain. *Spine*, 4: 102-109.

KIRKALDY-WILLIS, W. H.; WEDGE, J. H.; YONG-HING, K. et al. (1982): Lumbar spinal nerve lateral entrapment. *Clin. Orthop.* 169: 173.

KIRKALDY-WILLIS, W. H. and FARFAN, H. F. (1982): Instability of the lumbar spine. *Clin. Orthop.* 165: 110.

MIXTER, J. W. and BARR, J. S. (1934): Rupture of the intervertebral disc with involvement of the spinal canal. *N. Engl. J. Med.* 211: 210-215.

MOONEY, V. and ROBERTSON, J. (1976): The facet syndrome. *Clin. Orthop.* 115: 149-156.

NACHEMSON, A. (1979): A critical look at treatment for low back pain. *Scand. J. Rehab. Med.* 11: 143-147.

REES, W. E. S. (1971): Multiple bilateral subcutaneous rhizolysis of segmental nerves in the treatment of the intervertebral disc syndrome. *Ann. Gen. Prac.* 26: 126.