Revista Española de Cirugía Osteoarticular

Número 118
Año 20 - Tomo 20
Valencia, julio-agosto 1985

Rev. Esp. de Cir. Ost., 20, 193-198 (1985)

HOSPITAL «LA FE». VALENCIA

Aportaciones de los radionúclidos al diagnóstico precoz de las complicaciones de las prótesis de cadera

O. CABALLERO CARPENA* y J. PARDO MONTANER**

Introducción

La gammagrafía ósea se ha convertido en un método de rutina en la investigación de las lesiones osteoarticulares. El propósito de este trabajo ha sido analizar la utilidad de los radionúclidos en el diagnóstico precoz y diferencial de las complicaciones de los implantes protésicos de cadera y de forma especial la diferenciación entre los fracasos de tipo mecánico y aquellos de naturaleza infecciosa.

Los métodos diagnósticos disponibles: radiografía, artrografía, aspiración y V.S.H., presentan conocidas limitaciones para el diagnóstico precoz de estas complicaciones. La aparición de dolor en estos pacientes, tras la implantación de la prótesis, es con frecuencia, la única expresión clínica común en dichas complicaciones, planteándose el problema diagnóstico de su etiología, ya que a la limitación de la clínica se añade la de los otros medios de exploración. La Medicina Nuclear ofrece en la actualidad, la posibilidad de estudiar con radionúclidos estos pacientes, con la finalidad de valorar el éxito de implantación de la prótesis y seguir la evolución posterior, para la detención precoz de las complicaciones. Los radiofármacos disponibles útiles en estos enfermos son, por una parte, los complejos fosfatados-99 m Tc., que permiten estudiar la vascularización y la actividad metabólica ósea de una determinada área del esqueleto, y que presentan especial afinidad por los focos de infección (4, 11, 14).

* Servicio de Medicina Nuclear.
** Servicio de Cirugía Ortopédica.

Técnica de exploración

1. *Gammagrafía ósea con 99 m Tc - Metil-Difosfonato (MDP)*

El radiofármaco empleado es el Metil-Difosfonato, marcado con 99 m. Tc.-Perteonetato (99 m Tc. MDP), a dosis de 555 MBQ (15 milicurios), administrado vía i.V. Como sistema de detección se utiliza una gammacámara provista de colimador divergente de baja energía y alta resolución, con osciloscopio de persistencia; conectada a un ordenador, que permite almacenar la actividad registrada y cuantificarla, para ob-

tener índices de captación, que relacionan mediante la selección de áreas de interés, los focos de hipercaptación con las áreas homólogas contralaterales, o con otras estructuras óseas tomadas de forma sistemática como punto de referencia.

Los pacientes son estudiados tres horas después de la administración del radiotrazador, previa evacuación de la vejiga urinaria, obteniendo imágenes gammagráficas de ambas caderas y fémures, en proyecciones anterior (AP) y posterior (PA), acumulando 400.000 c.p.m. Es muy importante tener en cuenta el momento de realización de la exploración, respecto a la implantación de la prótesis, ya que durante el período de adaptación del implante, los fenómenos reactivos del hueso y de los tejidos blandos van a dar lugar a hipercaptación del radiofármaco, por ello es preciso conocer el intervalo implantación exploración gammagráfica.

2. *Gammagrafía con 67 Ga.*

Se utiliza como radionúclido el 67 Ga. citrato a dosis de tres milicurios, administrados vía endovenosa, y como sistema de detección la gammacámara con colimador de alta energía. Las imágenes gammagráficas de caderas y fémures se obtienen en las proyecciones AP y PA a las 48 h. y 72 h.

Criterios de positividad

Los criterios seguidos para valorar la positividad de la gammagrafía ósea siguen siendo los mismos que describimos en anteriores estudios: presencia de un foco de hipercaptación del radiotrazador, claro y evidente en relación con su área homóloga contralateral y con la captación normal de los huesos vecinos. Respecto a la cuantificación de la captación del radionúclido, se consideran índices altos aquellos que se desvían de los valores normales del grupo control y son estadísticamente significativos (1, 2, 3).

Resultados

Los resultados informados por distintos autores en casuísticas que oscilan entre 10 y 30 pacientes con prótesis de cadera y complicación comprobada: aflojamiento o infección, el porcentaje de positividad de la gammagrafía oscila entre 85 por 100 y 100 por 100, y el indicativo de la elevada sensibilidad de la exploración para la detección de los disturbios histopatológicos del hueso, que se producen ante la aparición de una complicación en la evolución del paciente.

La positividad de la gammagrafía con 99 m Tc-MDP, es similar en un aflojamiento e infección de una prótesis, debido a su escasa especifidad, mientras que el 67 Ga es más específico de la infección, como se desprende de los resultados obtenidos en distintas casuísticas de pacientes con prótesis de cadera infectada, en los que la positividad del galio es prácticamente del 100 por 100, aportando así una mayor especificidad y convirtiéndose en una valiosa exploración complementaria de la gammagrafía ósea convencional, cuya positividad unida a la sospecha clínica de infección, constituye la indicación del estudio con galio (6, 7, 8, 9, 10, 14) (Fig. 1).

Patrones gammagráficos

En el área de hipercaptación de la gammagrafía, en la vecindad de la prótesis, se pueden distinguir tres componentes claramente delimitados: acetabular, trocantéreo y femoral: su identificación, intensidad, similitud o diferencias, y su relación con el tiempo de evolución, tras la implantación de la prótesis, ha llevado a algunos autores a describir tres patrones gammagráficos distintos, que aunque sólo de forma aproximada, ayudarán a diferenciar la hipercaptación normal de la patológica.

1. *Patrón normal*

Viene definido por la hipercaptación del radionúclido en la vecindad de la prótesis que afecta a acetábulo, trocanter y diáfisis, y traduce la reacción de los tejidos al implante, sobre todo el incremento de la vascularización y la osteogénesis, decreciendo progresivamente hasta la estabilización de la prótesis. Sin embargo, se pueden observar importantes diferencias, particularmente en el tiempo de duración de la hipercaptación, según el tipo de prótesis; siendo menor en las cementadas: ocho a diez meses, y más prolongada en las prótesis no cementadas, mayor de 12 meses (5, 12) (Fig. 2).

2. *Patrón focal*

Está relacionado con la aparición de aflojamiento de la prótesis, la hipercaptación del radiotrazador es localizada y refleja el punto de aflojamiento del implante. Este incremento de actividad está estrechamente relacionado con el grado de aflojamiento y el tiempo de evolución de dicha complicación, de forma que la hipercaptación será más focal cuanto menor sea el tiempo de aflojamiento, señalando además la localización del mismo: diáfisis o trocanter.

3. *Patrón difuso*

La aparición de infección en el curso evolutivo de un paciente portador de artroplastia total de cadera, tiene su expresión gammagráfica en una hipercaptación difusa, que afecta a todas las estructuras que rodean la prótesis: acetábulo, trocanter y diáfisis. También es posible que existan diferencias en función del grado de infección, tiempo de evolución: aguda o crónica o tratamiento previo (7, 13) (Fig. 3).

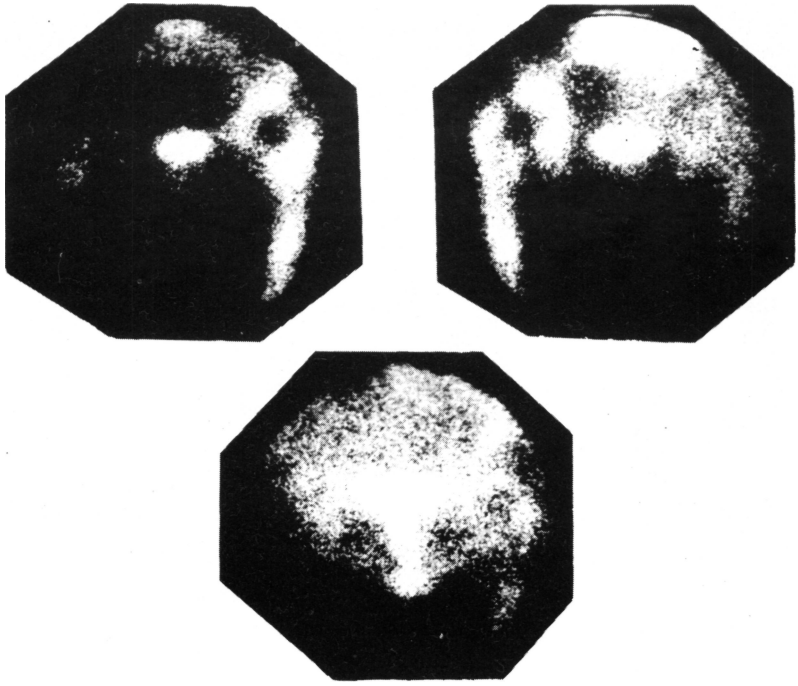

FIG. 1.– Prótesis de cadera izquierda complicada con infección dos años después de ser implantada. Las dos exploraciones gammagráficas: convencional con 99 m Tc-MDP (arriba) y la realizada con galio, son positivas.

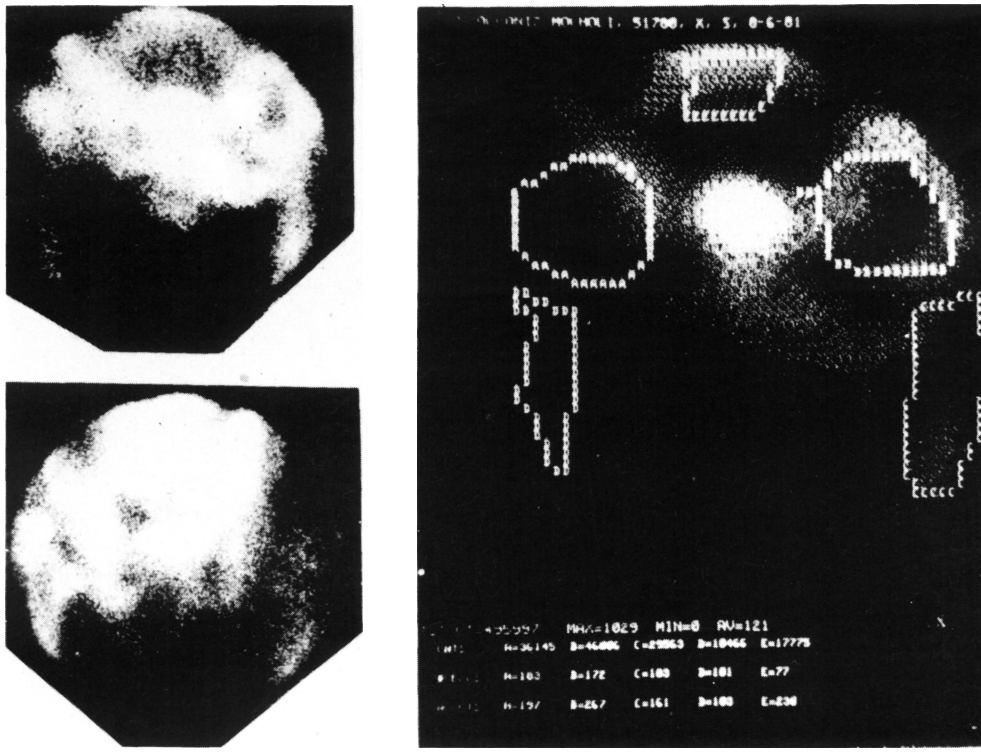

FIG. 2.– Imágenes gammagráficas: analógicas y digital de un paciente portador de una prótesis no cementada. La hipercaptación del radiotrazador en la vecindad del implante no tiene significación patológica, por ser el intervalo implantación-exploración = tres meses.

FIG. 3.– Estudio gammagráfico de una paciente de 72 años, portadora de una prótesis cementada en cadera derecha, implantada 20 meses antes de la exploración isotópica y complicada con infección. El área de hipercaptación patológica afecta a: acetábulo, trocanter y diafisis.

Conclusiones

1.– La gammagrafía ósea con 99 m Tc. MDP (G O), es un método útil para el seguimiento de pacientes con prótesis total de cadera.

2.– La G.O. detecta hipercaptación anormal en relación con las alteraciones histopatológicas de huesos y tejidos blandos, que se producen como respuesta al implante, siendo de duración variable en relación con el tipo de prótesis.

3.– Una vez estabilizada la prótesis, la G.O. normal descarta una complicación importante, mientras que su positividad es indicativa de posible complicación.

4.– La expresión gammagráfica de una complicación es una hipercaptación del radionúclido, más localizada en el aflojamiento y difusa en los casos de infección.

5.– La positividad de la gammagrafía con 67 Ga, es específica de la infección, siendo un valioso complemento de la G.O. en los casos con sospecha de esta complicación.

Resumen

El número de pacientes portadores de prótesis total de cadera se ha incrementado en los últimos años y, en consecuencia, ha aumentado el riesgo de aparición de complicaciones, que requieren un diagnóstico precoz, ya que algunas de ellas, como el aflojamiento y la infección, precisan un tratamiento quirúrgico. La clínica y los métodos diagnósticos disponibles: radiología, aspiración y V.S.H., presentan conocidas limitaciones para el diagnóstico precoz de dichas complicaciones.

La Medicina Nuclear ofrece dos posibilidades complementarias para el estudio de estos pacientes y detección precoz de sus complicaciones: la gammagrafía ósea con 99 m Tc - Metil-Difosfonato y la gammagrafía con 67 Ga. citrato. Los resultados obtenidos por distintos autores, demuestran un elevado índice de positividad, que viene definida por un área de hipercaptación del radiotrazador en la vecindad de la prótesis, durante el período de adaptación de la prótesis, la hipercaptación refleja los fenómenos reactivos del hueso, siendo su duración variable según el tipo de prótesis, hasta 10 meses en las cementadas y más prolongado en las no cementadas. Una vez estabilizada la prótesis, la aparición de captación anormal es indicativa de complicación.

BIBLIOGRAFIA

1. CABALLERO CARPENA, O. y PARDO MONTANER, J. (1979): La gammagrafía ósea con 99 m Tc-metil-difosfonato en el estudio de las necrosis idiopáticas de cabeza de fémur. *Rev. Esp. Cir. Osteoartic.* 14: 389-393.
2. CABALLERO CARPENA, O. (1980): Gammagrafía ósea de cuerpo completo. Técnica de exploración, criterios de valoración y patrón de normalidad. *Radiología* 24: 501-508.
3. CABALLERO CARPENA, O. and PARDO MONTANER, J. (1983): Contribution to the diagnosis of idiopathic femoral head necrosis by scintigraphy with 99 m Tc-MDP assessed quantitutively by computer. *Nuclearmedizin* 22: 232-236.
4. FEITH, R.; SLOOFF, T. J.; KAZEN, J. et al. (1976): Strontium 87 m Sr. bone scanning for the evelvetion of total hip replecement. The *J. Bone Joint Surg.* 58-B: 79-83.
5. GELMAN, M. I.; COLEMAN, R. E.; STEVENS, P. M. and DAVEY, B. (1978): Radiography, Radionuclide imaginy, and arthrography in the evaluation of total hip and knee replacement. *Radiology* 128: 677-682.
6. HOROSZOWSKI, H.; GANEL, A.; KAMHIN, M. et al. (1980): Sequential use of technetium 99 m MDP and gallium 67 citrate imaginy in the evaluation of painfol total hip replacement. *Brit. J. Radiol.,* 53: 1169-1173.
7. McINERNEY, D. P. and HYDE, I. D. (1978): Technetium 99 m Tc Pyrophosphate scanning in the essessment of the peinful hip prosthesis. *Clin. Radiol.* 29: 513-517.
8. McKILLOP, J. H.; CUTHBERT, G. F.; GRAY, H W. et al. (1982): A comparison of Gallium-67 citrate scintigraphy and indium - 111 labelled leucocyte imaginy for the diagnosis of prothetic joint infection. Preliminary results. Proceeding 111 WCNMB, I: 877-880. París.
9. ROBILLARD, J.; COUETTE, J. E. and BRUNE, D. (1982): Quantitative scanning using Gallium-67 citrate and technetium-99 m pyrophosphate in 51 total hip prosthesis reoperetiuns. Proceeding 111 WCNMB, 1: 870-872. París.
10. ROSENTHALL, L.; LISBONA, R.; HERNÁNDEZ, M. (1979): 99m Tc-PP and 67 Ga imaginy following insertion of orthopedic devices. *Radiology* 113: 717-721.
11. TEHRANZADEZ, J.; SCHNEIDER, R. and FREIBERGER, R. (1981): Radiological evaluation of painful total hip replecement. *Radiology* 141: 355-362.
12. WEISS, P.; MALL, J. and HOFFER, P. (1979): 99m Tc-Methylene-Diphosphonate bone imaginy in the evaluation of total hip prostheses. *Radiology* 133: 727-729.
13. WILLIAMSON, B.; McLAUGHLIN, R. and WANG, G. (1979): Radionuclide bone imaginy as a means of differentiating loosening and infection in patiens with a painful total hip prosthesis. *Radiology* 133: 723-725.
14. WILLIAMS, E.; TREGONNING, R. and HURLEY, P. (1977): 99m Tc-dihophonate secanning as an aid to diagnosis of infection in total hip joint replecements. *Brit. J. Radiol.* 50: 562-566.