Revista Española de Cirugía Osteoarticular

Número 120
Año 20 - Tomo 20
Valencia, noviembre-diciembre 1985

*Rev. Esp. de Cir. Ost.*, 20, 311-320 (1985)

# La osteopetrosis

J. JAVIER BERJON, J. ANTONIO COMIN, F. GUTIERREZ DE LA FUENTE, M. CRUZ BERJON y L. ANGEL FERNANDEZ

La osteopetrosis es una rara enfermedad del tejido óseo, caracterizada principalmente por hiperdensificación esquelética, de forma uniforme y generalizada, que además de presentarse en humanos, ha sido descrita en varias especies animales, como ratones, ratas, conejos o gallinas, con similares manifestaciones a las de los humanos (17, 36), en los que se dan dos variedades clínicas según su mecanismo genético de transmisión; una de ellas es la forma congénita o maligna y la otra la forma tarda o benigna. Esta última es la que describió el radiólogo alemán Albers-Schönberg, en 1904 (1), al observar en un joven con una fractura de fémur, unos huesos altamente radioopacos (17).

El término de osteopetrosis se debe a Karshner, quien así la denominó en 1926 (20), por el aspecto radiológico que muestran los huesos. Esta enfermedad también ha sido denominada como «enfermedad marmórea de los huesos», «osteosclerosis fragilis generalisata», «ostopetrosis generalisata» y «enfermedad de Albers-Schönberg». Hay que aclarar que esta última denominación, indica exclusivamente la forma tarda o benigna de la osteopetrosis, la cual no debe confundirse con la osteopetrosis congénita o maligna.

La osteopetrosis es una enfermedad ósea constitucional, del tipo de las displasias óseas, de etiología desconocida (idiopática), de carácter hereditario, de base histogénica, por fallo en el sistema celular osteoblástico-osteoclástico (osteoblasto-clastodisplasia) (10), cuyo resultado final consiste en el fracaso de la normal transformación del tejido óseo primitivo en tejido óseo adulto, por un desequilibrio entre la reabsorción y la formación, en la que predomina esta última fase (8), lo cual determina la aparición de la sintomatología: fragilidad ósea, osteomieloesclerosis, obstrucción craneal de orificios nerviosos y vasculares, así como la obstrucción de senos paranasales. Su traducción radiológica principal consiste en: hiperdensificación esquelética de carácter uniforme y generalizado y en la alteración del modelado metafisario.

La osteopetrosis es una rara enfermedad ósea, de la que se han descrito cerca de 400 casos en la literatura médica mundial, desde su primera descripción en 1904 (6). No presenta incidencia sexual o racial, afectando por igual a ambos sexos y a cualquier raza (30). Respecto a la edad de diagnóstico, existe un predominio juvenil: el 75 por 100 se diagnostica antes de la pubertad y de éstos, el 20 por 100 antes del primer año, pero también se llega a diagnosticar la osteopetrosis desde la vida intrauterina hasta la vida adulta e incluso también en ancianos (31). Esta enfermedad también incide en

animales tales como ratones, ratas, conejos o gallinas, con similares manifestaciones a las de los humanos (17, 36).

La etiología de la osteopetrosis es desconocida (10, 31, 33). Recientes investigaciones apuntan hacia una teoría celular, por la que la enfermedad se relaciona con alteraciones morfofuncionales del osteoclasto. SHAPIRO en 1980 (32), observó la ausencia de las microvellosidades del borde en cepillo, del margen metabólicamente activo de dicha célula. También ha sido notada la falta de respuesta lisosomal de los osteoclastos a la hormona paratiroidea. Otras especulaciones consideran la posibilidad de que exista un factor, aún sin identificar, que inhiba la fase celular de la reabsorción ósea (21), mientras que otros afirman, basándose en modelos experimentales en ratones recién nacidos, que existe un factor osteoblastoestimulante responsable de la osteopetrosis, proveniente de las células parafoliculares del tiroides (23).

El principal mecanismo patogénico lo constituye la defectuosa reabsorción osteoclástica durante el crecimiento pre y postnatal y durante el remodelado óseo (34). Además también existe gran desorganización en el mecanismo de depósito del tejido óseo durante el desarrollo, crecimiento y conservación de los huesos (17).

La osteopetrosis se transmite genéticamente mediante herencia mendeliana autosómica, dominante en la forma benigna o tarda y recesiva en la forma maligna o congénita (11, 15, 16). En ratones, ratas y conejos, la enfermedad parece transmitirse de forma autosómica recesiva (23). En esta enfermedad existe un alto porcentaje de consanguinidad entre los padres (33), habiéndose constatado que en el 20 por 100 de los casos existe este factor (25).

La osteopetrosis afecta al tejido óseo de forma generalizada, incluyendo tanto los huesos de osificación endocondral como intramembranosa, siendo los primeros los más afectados (17, 33).

a) Los huesos largos presentan un abultamiento a nivel metafisario como consecuencia de un defecto en el modelado óseo.

b) El corte transversal a nivel de la diafisis muestra una sección de color blanco-grisáceo (13), de extremada dureza por el aumento de la densidad ósea (14), la cual contrasta sorprendentemente con un incremento paralelo en la fragilidad del hueso, que explica la tendencia a las fracturas ante traumatismo mínimo.

c) El incremento de densidad y grosor es debido a que aumenta el espesor de la cortical, que estenosa u oblitera la cavidad medular. Este fenómeno que se da en los huesos largos es similar al que ocurre en los huesos planos, en los que el aumento de las tablas externa e interna produce disminución o desaparición del espacio diploico. Este fenómeno tiene transcendencia de clínica neurológica, por la posibilidad de afectación de los agujeros de salida de los nervios craneales a nivel de la base del cráneo.

d) Las articulaciones son macroscópicamente normales (32).

a) *Estructura histológica del tejido óseo y médula ósea:* Las trabéculas están aumentadas en número y espesor (6), presentando una disposición irregular, que condiciona la disminución de la resistencia biomecánica, y por lo tanto, una mayor frecuencia en la aparición de fracturas (25). Los conductos de Havers escasean, tras haber sido éstos estenosados u obliterados por el tejido óseo neoformado (12). En los huesos de osificación endocondral aparecen focos de matriz cartilaginosa rodeados por hueso nuevo (13), que persisten toda la vida al no ser reabsorbidos (17). En los restos de médula ósea se observa gran cantidad de fibras y fibroblastos, así como escaso tejido hematopoyético y grasa medular, como resultado

de la total o casi total desaparición de la cavidad medular (29).

b) *Celularidad ósea:* Por microscopía óptica, SHAPIRO en 1980 (32), observó aumento en el número de osteoclastos y mediante microscopía electrónica, descubrió la ausencia de las microvellosidades del borde en cepillo.

c) *Alteraciones anatomopatológicas a otros niveles:* La casi completa anulación de la hematopoyesis medular, se compensa mediante hematopoyesis extramedular, por metaplasia mieloide en hígado, bazo y ganglios linfáticos (17). Las articulaciones son histológicamente normales (32).

## Formas clínicas de presentación

*Forma tarda o benigna:* Constituye el tipo más frecuente (16), y se transmite genéticamente mediante herencia mendeliana autosómica dominante (11). Presenta buen pronóstico y su instauración es tardía, diagnosticándose casualmente en la segunda infancia o en la adolescencia tras una exploración radiológica por fractura, por osteomielitis de un maxilar (complicación no muy rara en la osteopetrosis) o por otros motivos (31). Así fue como ALBERS-SCHÖNBERG descubrió en 1904 la forma benigna de la osteopetrosis, al radiografiar una fractura de fémur de un joven de 26 años, el cual vivió aún hasta los 49 años (17), falleciendo a causa de su anemia, tras haber sufrido 18 fracturas (6). Aunque muchos pacientes puedan permanecer asintomáticos, la osteopetrosis en raras ocasiones pasa completamente desapercibida (24).

*Forma congénita o maligna:* Se transmite genéticamente por herencia mendeliana autosómica recesiva (11). Como su nombre indica presenta mal pronóstico. Su instauración es precoz, pudiendo diagnosticarse en las primeras semanas de vida, por alteración del estado general, excesiva palidez o problemas oculares (24) o puede ser descubierta más adelante presentando ya una intensa sintomatología.

## Manifestaciones clínicas

La sintomatología se debe directa o indirectamente a las alteraciones óseas, dependiendo la intensidad de sus manifestaciones, de la forma clínica de que se trate (17). Como ya se dijo anteriormente, existe una forma benigna y otra maligna.

### Forma benigna

a) *Fracturas:* La sintomatología de esta forma clínica es bastante discreta, constituyendo las fracturas macroscópicas o las microfacturas, su manifestación más frecuente (24). Suelen ser muy numerosas, producirse ante traumatismo mínimo (5) y afectar transversalmente a la diáfisis de los huesos largos. Como ejemplo, vale el descrito por HASENHUTTL en 1962 (14), quien aportó el caso de una joven de 27 años, que llevaba ya contabilizadas a esa edad 33 fracturas, la primera a los 3 años, apareciendo 30 en huesos largos y 3 en huesos planos. La consolidación suele ser normal, aunque la repetición de las fracturas sobre la misma zona puede retardar la formación del callo óseo.

b) *Otras manifestaciones menos frecuentes:* La *estenosis de los agujeros de salida de nervios craneales,* puede llegar a producir su parálisis (15). El más frecuentemente afectado es el nervio óptico, que puede presentar desde la disminución de la agudeza visual, hasta la ceguera total (uni o bilateral). Otros nervios craneales más raramente afectados son el facial, cocleovestibular o el motor ocular común. La *caries dentaria* afecta aproximadamente al 10 por 100 de los pacientes y puede complicarse con os-

teomielitis de maxilares (3, 24). *Anemia discreta,* generalmente sin hepatoesplenomegalia, talla normal y metabolismo fosfocálcico normal (28), son otras posibles manifestaciones de la forma tarda de osteopetrosis.

**Forma maligna**

a) *Alteraciones hematológicas:* Constituyen las manifestaciones clínicas más frecuentes de la forma maligna (31). La palidez de piel y mucosas indican la existencia de anemia, que es secundaria a la progresiva extinción de la médula ósea por la obliteración de la cavidad medular, debido al depósito de hueso nuevo. La médula ósea es hipoplásica, pudiendo llegar a la pancitopenia con equimosis, púrpura o hemorragias, como consecuencia de la trombocitopenia (24). El desarrollo de hepatoesplenomegalia y adenopatías, son la expresión de la hematopoyesis extramedular.

Infrecuentemente en algunos pacientes, la anemia por insuficiencia medular puede asociarse a anemia hemolítica, secundaria a secuestro esplénico, lo que agravaría significativamente el pronóstico (29). En otras ocasiones, la metaplasia mieloide extramedular compensadora, que es un proceso benigno crónico, puede degenerar en leucemia aguda (29).

b) *Alteraciones neurológicas:* Se producen como resultado de la compresión de nervios craneales. Por campimetría y oftalmoscopia puede diagnosticarse una reducción progresiva del campo visual, la cual puede evolucionar hacia la amaurosis por atrofia del nervio óptico. En una serie de 26 pacientes se observó ceguera en el 15 por 100 (22). Pueden darse también: parálisis facial, sordera o parálisis de la motilidad extrínseca del ojo.

c) *Otras alteraciones:* Fracturas ante traumatismo mínimo, posibles alteraciones del metabolismo fosfocálcico (24, 28), caries dental, osteomielitis de maxilares (3), exoftalmos, hidrocefalia, dolor óseo (frecuentemente localizado en región lumbar) y más raramente calcificaciones ectópicas (15).

## Complicaciones

Las complicaciones con mayor trascendencia clínica son las derivadas de alteraciones hematológicas o neurológicas. Las alteraciones morfológicas óseas y las fracturas aunque son más llamativas, tienen menor importancia (9).

El conjunto de las posibles complicaciones con las que nos podemos encontrar en un paciente osteopetrótico, varían según la forma clínica y son: fracturas ante traumatismo mínimo, hemorragias, infecciones de repetición, leucemia aguda por degeneración maligna de una metaplasia mieloide crónicamente mantenida, parálisis de pares craneales (ceguera, sordera, parálisis facial, parálisis de la motilidad extrínseca del ojo), osteomielitis de maxilares y necrosis óseas (por obliteración del agujero nutricio óseo) (34).

## Exploraciones complementarias

**Bioquímica de sangre y orina**

La calcemia, fosforemia, calciuria, fosfaturia y fosfatasas alcalinas, son normales en la forma benigna, pudiendo estar alterado el metabolismo fosfocálcico en la forma maligna (31).

**Hematología**

a) *Sangre periférica:* Existe anemia normocítica normocrómica con poiquilocitosis (29). En la forma maligna también puede aparecer trombocitopenia, leucopenia, eritroblastosis, mieloblastosis y reticulocitosis (24, 29, 34).

b) *Médula ósea:* El aspirado resulta imposible y sólo puede estudiarse por punción biópsica.

**Exploraciones complementarias: radiología**

Los signos radiológicos son similares en ambas formas clínicas, aunque más intensos en la forma maligna. Las manifestaciones radiológicas más características de la osteopetrosis son (31):

a) *Esclerosis ósea:* Es intensa, homogénea, de carácter generalizado y de afectación simétrica, con ausencia de la imagen trabecular normal del hueso esponjoso (25).

b) *Alteraciones del modelado óseo:* Aparece abultada la región metafisaria.

c) *Imágenes de fractura:* Son frecuentes y pueden encontrarse en cualquiera de sus estadios evolutivos de curación.

Estas características generales, tienen expresiones locales variables según el hueso de que se trate:

**Huesos largos**

a) *Diáfisis*

– Ensanchamiento diafisario por *aumento de la cortical* (índice córtico-diafisario=1), con *estenosis u obliteración de la cavidad medular,* sin clara demarcación entre ambas (31).

– Lesiones secundarias a fracturas: callos de fractura y deformidades por defectuosa reducción o inmovilización.

b) *Metáfisis y diáfisis*

– Las *metáfisis* presentan típicamente *engrosamiento en forma de «matraz de Erlenmeyer».*

– En *metáfisis y epífisis* se observan frecuentes *líneas radiotransparentes transversales y longitudinales,* a las que se dan dos interpretaciones patogénicas: microfracturas en distintos estadios de curación (8) o defectuoso desarrollo óseo (14).

– Frecuentemente los *cuellos femorales* aparecen deformados, mostrando *coxa vara* (25). Esto se interpreta como el resultado de microfracturas sobre el cuello femoral ante pequeños, pero repetidos traumatismos por cizallamiento durante el apoyo, al transmitirse el peso corporal por el hueso osteopetrótico, el cual presenta disminuida su resistencia biomecánica, no siendo interpretada esta deformidad como el resultado de mala consolidación de fracturas macroscópicamente visibles (4, 13, 14, 18).

**Huesos cortos**

a) *Vértebras:* el cuerpo vertebral aparece completamente esclerosado en la forma maligna, mientras que la forma benigna presenta osteosclerosis en ambos platillos vertebrales, con hueso de aspecto menos denso entre ambos (imagen en «sandwich») (10, 35).

b) *Huesos carpianos y tarsianos:* pueden presentar bandas concéntricas esclerosadas, alternando con bandas hipodensas, o estar completamente afectados.

**Huesos planos**

a) *Cráneo y cara:* se produce mayor afectación en los huesos de la base del cráneo y de la cara (osificación endocondral), que en los huesos de la calota craneal (osificación intramembranosa).

– *Engrosamiento y osteosclerosis en la base* de mayor intensidad que en la bóveda (25) (imagen en «antifaz»). Cuando la calota craneal está afectada desaparece su estructura diploica.

– *Disminución o ausencia de la neumatización de los senos paranasales y de las celdas aéreas mastoideas* (13, 21).

– *Disminución del tamaño de la silla turca del esfenoides,* con engrosamiento de

las apófisis clinoides posteriores, en «palillo de tambor» (13).

– Ausencia de afectación primaria de maxilares, pero sí como complicación de la enfermedad por osteomielitis.

b) *Costillas y esternón:* presentan osteosclerosis de forma homogénea.

c) *Ilíaco:* puede presentar un aumento homogéneo de la densidad ósea o aparecer con bandas esclerosas paralelas a la cresta ilíaca, alternando con otras de menor densidad radiológica, lo que da el aspecto de «arco iris». Esto que también suele ocurrir en el calcáneo, es debido a la evolución que puede ser intermitente.

## Diagnóstico

Está basado en los datos clínicos y sobre todo en los radiológicos (13, 22).

## Diagnóstico diferencial

En el capítulo de *enfermedades óseas constitucionales,* se encuentran las *displasias óseas,* y dentro de éstas, el grupo de las *osteoblasto-clasto displasias tipos I y II.* En las de tipo I pueden predominar alteraciones en el modelado o en la *densidad ósea (aumentada).* Entre estas últimas con osteocondensación se presentan dos formas: la localizada y la *generalizada* (10). Llegados a este punto de *osteoblasto-clastodisplasias tipo I con osteosclerosis generalizada,* es donde la osteopetrosis plantea un diagnóstico diferencial con otra enfermedad de su mismo subgrupo y tipo: la *picnodisostosis* (esta enfermedad presenta características comunes entre las displasias y las disostosis) (ver tablas I y II).

La osteopetrosis también plantea otros diagnósticos diferenciales (25):

**TABLA I**

**Datos coincidentes entre osteopetrosis y picnodisostosis**

1.– Etiología desconocida.
2.– Aumento de la densidad ósea de forma generalizada y uniforme.
3.– Frecuentes fracturas ante traumatismo mínimo.
4.– Senos paranasales no neumatizados.

a) *En niños* deben descartarse: hipercalciuria idiopática de la infancia, intoxicación por metales pesados (principalmente el flúor), y raras formas esclerosantes de leucemia.

b) *En adultos* el diagnóstico diferencial ofrece menos dudas, pudiendo llegar a plantearse en casos como: otras causas de mielofibrosis con metaplasia mieloide, fluorosis y algunos tipos de linfomas y metástasis esclerosantes.

## Evolución y pronóstico

El pronóstico de la osteopetrosis depende de la forma clínica de que se trate, siendo el cuadro hematológico el rasgo más influyente. La forma congénita evoluciona rápidamente hacia la muerte en pocos meses o años, siendo excepcional una supervivencia mayor de 10 a 15 años (31). Las causas desencadenantes de la muerte pueden ser: hemorragias, infecciones intercurrentes (33) o muchísimo más raro la instauración de una leucemia (29).

La forma tarda se diagnostica generalmente en la edad adulta. Su curso evolutivo es lento y sin graves complicaciones, pudiendo evolucionar de forma intermitente, alternando unas fases con inhibición de la reabsorción ósea, con otras en las que ésta es normal (8), por lo que el pronóstico es bueno. Muchos pacientes pueden permanecer casi asintomáticos, siendo raro que la enfermedad pase completamente desapercibida (24).

**TABLA II**

**Características diferenciales entre osteopetrosis y picnodisostosis**

| Parámetros clínicos, analíticos y radiológicos | Osteopetrosis | Picnodisostosis |
|---|---|---|
| 1. Eje diáfisis huesos largos | Normal | Incurvados |
| 2. Canal medular | Estenosado u obliterado | Normal |
| 3. Modelo metafisario | Alterado (aumento de la metáfisis) | Normal |
| 4. Clavícula | Normal | A veces hipoplásica |
| 5. Orificios de salida de pares craneales | Posible estenosis | Normal |
| 6. Suturas y fontanelas craneales | Normal | Abiertas (incluso en adultos) |
| 7. Maxilar inferior | Normal | Hipoplasia con:<br>– micrognatia<br>– retrognatia<br>– ángulo mandibular romo (obtuso) |
| 8. Morfología de las falanges distales | Normal | Hipoplasia de la extremidad distal |
| 9. Aspecto de los dedos de las manos y pies | Normal | Cortos |
| 10. Estatura | Normal | Baja |
| 11. Datos hematológicos | En la forma congénita: ANEMIA, a veces trombocitopenia e incluso pancitopenia | Normal |
| 12. Genética (herencia autosómica) | Forma:<br>Tarda: dominante<br>Congénita: recesiva | Tipo:<br>I: recesiva<br>II: dominante |

(Modificado de: Eami-Ahariz, Z.; Zarabi, M. y Javid, B. «Pycnodysostosis». J. Bone Join Surg., 51-B, 307-312, 1969).

## Tratamiento

### Tratamiento sintomático

La anemia grave es susceptible de transfusiones repetidas y en cuanto a la trombocitopenia con hemorragias, pueden transfundirse concentrados de plaquetas (29). Ante una sintomatología compresiva del nervio óptico, se procederá a su liberación neuroquirúrgica a nivel del foramen óptico (27). También deberán tratarse otras complicaciones tales como la osteomielitis de maxilares, otras infecciones o las fracturas (34). En estas últimas se prefiere, siempre que se pueda, el tratamiento incruento (28), debido a las peculiares características anatomopatológicas de los huesos largos afectos de osteopetrosis, en los que la cavidad medular está prácticamente obliterada, siendo muy difícil su enclavado. Otros tipos de osteosíntesis se ven también entorpecidos por la extremada dureza del hueso, que a la vez contrasta con una gran fragilidad (19) y con una deficiente vascularización, que compromete el resultado quirúrgico al aumentar el riesgo de infección (28). Por otro lado BRECK y col. en 1957 (5), corroboraron la dificultad del enclavado intramedular, pero afirman haberlo empleado al operar en tres ocasiones a un mismo paciente afecto de osteopetrosis con fracturas subtrocantéreas, en la que una de ellas presentó refractura con rotura del clavo, insertándose nuevamente otro clavo de mayor diámetro. El paciente curó a los 6 meses al igual que la fractura previa.

### Tratamiento profiláctico

Está destinado únicamente a prevenir la pérdida de piezas dentarias y la complicación de la osteomielitis de maxilares, para lo cual se deberá aconsejar una adecuada higiene bucal.

CUADRO I.- FISIOPATOLOGIA DE LA OSTEOPETROSIS CONGENITA

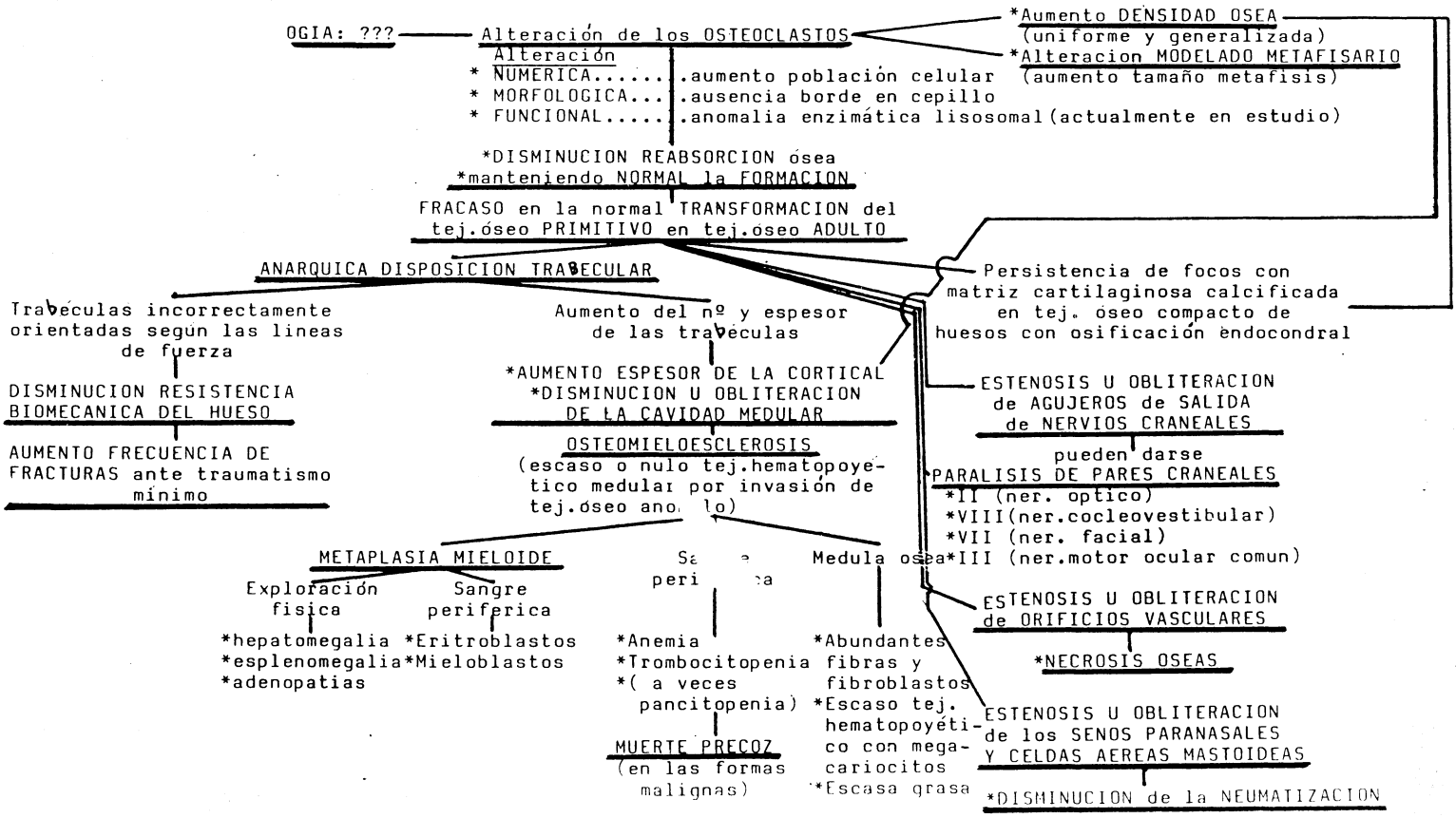

**Tratamiento etiológico**

Sólo se ha propuesto para la forma congénita de la osteopetrosis, en base a modelos experimentales sobre ratones osteopetróticos, en los que se transfirieron intravenosamente células de médula ósea (26, 38) o mediante circulación cruzada con un animal sano de la misma camada (37), obteniéndose remodelación ósea normal, con regresión de la enfermedad.

Basados en estos hechos, BALLET y col. en 1977 (2), intentaron en un niño, el primer trasplante de médula ósea procedente de un hermano HLA compatible, obteniendo normalización del cuadro óseo y hematológico, aunque sin conseguir la regresión de las complicaciones neurológicas ya instauradas, por compresión de pares craneales. En 1980, COCCIA y col. describen el caso de otro paciente con excelentes resultados (7). Aún no se conocen resultados a largo plazo (27), pero parece ser el procedimiento terapéutico de elección en la actualidad ante enfermos afectos de la forma maligna de osteopetrosis (34).

## BIBLIOGRAFIA


1. ALBERS-SCHÖMBERG, H. (1904): «Rontgenbilder erner seltenen knochenerkrankung», München. *Med. Wschr.*, 51: 365.
2. BALLET, J. J.; GRISCELLI, C.; COUTRIS, C.; MILHAUD, G. y MAROTEAUX, P. (1977): «Bone-marrow transplantation in osteopetrosis». *Lancet*, 26: 1137.
3. BEIGHTON, P. (1975): «Dik Kop disease: a bariety of osteopetrosis». *J. Bone Joint Surg.*, 57-B: 260.
4. BLOCKEY, N. J. (1969): «Observations on infantile coxa vara». *J. Bone Joint Surg.*, 51-B: 106-111.
5. BRECK, L. W.; CORNELL, R. C. y EMMETT, J. E. (1957): «Intramedullary fixation of fractures of the femur in a case of osteopetrosis». *J. Bone Joint Surg.*, 39-A: 1389-1394.
6. CLAVER, M. (1965): «Osteopetrosis. Estudio anatomoclínico y citogénico de un nuevo caso. Revisión de la bibliografía y de su problemática actual». *Rev. Ortop. Traumatol.*, 9-IB: 467-480.
7. COCCIA, P. F.; KRIVIT, W.; CERVENKA, J.; CLAWSON, C.; KERSEY, J. H.; KIM, T. H.; NESBIT, M. E.; RAMSAY, N. K. C.; WARKENTIN, P. I.; TEITELBAMM, S. L.; KAHN, A. J. y BROWN, D. M. (1980): «Succesful bone marrow transplantation for infantile malignant osteopetrosis». *N. Emgl. J. Med.*, 302: 701-708.
8. COHEN, J. (1951): «Osteopetrosis. Case report, autopsy findings and pathological interpretation: failure of treatmen with vitamin A». *J. Bone Joint Surg.*, 33-A: 923-938.
9. COLLADO, F.: «Osteopatías condensantes constitucionales generalizadas». *Butll. Soc. Cat. Pediatr.*
10. COLLADO, F. (1983): «Displasias óseas». Medicine (Madr.), 47-3.ª serie: 3045-3063.
11. EMAMI-AHARI, Z.; ZARABI, M. y JAVID, B. (1969): «Pycnodysostosis». *J. Bone Joint Surg.*, 51-B, 307-312.
12. ENTICKNAP, J. B. (1954): «Albers-Schönberg disease (marble bones). Report of a case with a study of the chemical and phisical characteristics of the bone». *J. Bone Joint Surg.*, 36-B: 123-129.
13. FAIRBANK, H. A. T. (1948): «Osteopetrosis. Osteopetrosis generalisata, marble bones, Albers-Schönberg's disease, osteosclerosis fragilitas generalisata». *J. Bone Joint Surg.*, 30-B: 339-359.
14. HASENHUNTTL, K. (1962): «Osteopetrosis. Review of the literature and comparative studies on a case with a twentyfour year follow-up». *J. Bone Joint Surg.*, 44-A: 359-370.
15. HAWKE, M.; JAHN, A. F. y BAILEY, D. (1981): «Osteopetrosis of temporal bone». *Arch. Otolaryngol.*, 107: 278-282.
16. HORTON, W. A.; SCHIMKE, R. N. y IYAMA, T. (1980): «Osteopetrosis: further heterogeneity». *J. Pediatr.*, 97: 580-585.
17. JAFFE, H. L. (1978): «Osteopetrosis», en Enfermedades metabólicas, degenerativas e inflamatorias de los huesos y articulaciones, 1.ª ed., Ed. La Prensa Médica Mexicana. México, 190-205.
18. KING, R. E. y LOVEJOY, J. F. (1973): «Familial osteopetrosis with coxa vara. A case report». *J. Bone Joint Surg.*, 55-A: 381-385.
19. KLEIMBERG, S. (1954): «Osteopetrosis». *Am. J. Surg.*, 87: 50-62.
20. KRASHNER, R. J. (1926): «Osteopetrosis». *Am. J. Roentgenol.*, 16: 405-414.
21. KROOK, L.; WHALEN, J. P.; DORFMAN, H. D.; NORMAN, A. y NÚÑEZ, E. A. (1981): «Osteopetrosis: an interpretation of its pathogenesis». *Eskeletal Radiol.*, 7: 185-189.
22. LORIA-CORTÉS, R.; QUESADA, E. y CORDERO, C. (1977): «Osteopetrosis in children: a report of 26 cases». *J. Pediatr.*, 91: 43-47.

23. MARKS, S. C. (1969): «The parafollicular cell of the tiroid gland as the source of an osteoblast-stimulating factor. Evidence fron experimentally osteopetrotic mice». *J. Bone Joint Surg.*, 51-A: 875-890.

24. MAROTEAUX, P. (1982): «Les desordres de la transparence osseuse». *Encycl. Med. Chir.*, Paris, Appareil Locomoteur, 14023 B[10], 4.7.09.

25. MURRAY, R. O. y JACOBSON, H. G. (1982): «Osteopetrosis», en Radiología de los trastornos esqueléticos, tomo I, 2.ª ed., Ed. Salvat, Barcelona, 80.

26. NISBET, N. W.; MENAGE, J. y LOUTIT, J. F. (1977): «Bone marrow transplantation in osteopetrosis». *Lancet*, 10: 1236.

27. NORMAN, M. E. (1985): «Huesos y articulaciones», en: Tratado de pediatría, por: Beherman, R. E.; Vaughan, V. C. y Nelson, N. E., tomo II, 9.ª ed., Ed. Interamericana, México, 1677-1727.

28. PEÑA, G.; GALINDO, R. E. y GONZÁLEZ, J. J. (1983): «Enfermedad de Albers-Schönberg», Fines de Semana Traumatológicos, 783-796.

29. RAPAPORT, S. I. (1974): «Mielofibrosis con metaplasia mieloide», en: Introducción a la Hematología, Ed. Salvat, Barcelona, 200, 207.

30. ROBBINS, S. L. (1962): «Osteopetrosis», en Texbook of pathology, with clinical aplication, 2.ª ed., Ed. Saunders, London, 1068.

31. ROIG, D. (1982): «Osteosclerosis», en: Enfermedades Oseas Metabólicas. Ed. Erisa, 105-132.

32. SHAPIRO, F.; GLIMCHER, M. J.; HOLTROP, M. E.; TASHJIAN, A. H.; BRICKLY-PARSONS, D. y KENZORA, J. E. (1980): «Human osteopetrosis. A histological, ultraestructural and biochemical study». *J. Bone Joint Surg.*, 62-A: 384-399.

33. TACHDJIAN, M. O. (1976): «Osteopetrosis», en: Ortopedia Pediátrica, tomo I, 1.ª ed., Ed. Interamericana, México, 309-311.

34. VILALTA, R.; ORTEGA, J. J.; HERRERA, M.; TORÁN, N. y BROSSA, F. (1983): «Osteopetrosis infantil maligna. Estudio clínicorradiológico de 7 casos». *An. Esp. Pediatr.*, 19: 33-40.

35. WACKENHEIM, A. (1983): «Osteopetrosis (comentario 96)», en: Radiodiagnóstico de las Vértebras en el Adulto. Ed. Medici, Barcelona, 161.

36. WALKER, D. G. (1973): «Experimental osteopetrosis». *Clin. Orthop.*, 97: 158-174.

37. WALKER, D. G. (1974): «Reversal of osteopetrosis by the serialtransfer of osteolytic stem cells». *J. Bone Joint Surg.*, 56-A: 864.

38. WALKER, D. G. (1975): «Control of bone resorption by myelogenous cells». *J. Bone Joint Surg.*, 57-A, 581.