

# El transporte óseo: una alternativa en el tratamiento de los defectos óseos segmentarios masivos

A. DE JUAN CARRASCO\* y M. MARTINEZ MUÑOZ\*\*

*Servicio de Traumatología y Cirugía Ortopédica. Hospital de la S.S. Son Dureta. Palma de Mallorca\*.  
Servicio de Traumatología y Cirugía Ortopédica. Hospital General. Palma de Mallorca.\*\**

**Resumen.**—Se presentan 3 casos de pseudoartrosis infectada de tibia y 2 de necrosis óseas postraumáticas, en las que tras la resección radical del fragmento infectado o desvitalizado quedó un masivo defecto óseo segmentario. Fueron tratadas mediante transporte óseo según la técnica de Ilizarov. En todos los casos se consiguió la consolidación en el defecto óseo segmentario. Uno de los casos presentó una infección a nivel del regenerado óseo que se trató con drenaje del absceso, relleno de hueso esponjoso homólogo y posterior recubrimiento con un colgajo por rotación de gemelo interno e injerto de piel libre. Se concluye que el transporte óseo es un método seguro, con el que se consigue un hueso de gran calidad y es relativamente rápido en el tratamiento de defectos óseos segmentarios de etiología traumática o infecciosa.

**Palabras clave:** Tibia. Pseudoartrosis. Fijador externo. Defecto óseo segmentario.

## BONE TRANSPORT: AN ALTERNATIVE IN THE TREATMENT OF SEVERE BONE DEFECTS

**Summary.**—We present 3 cases of infected pseudoarthrosis of the tibia and 2 post-traumatic bone necrosis in which after radical resection of the infected or necrotic bone fragment, a severe bone defect remained. The treatment consisted of transporting a fragment of the same bone using the external fixator according to the Ilizarov technique. In all cases consolidation and new bone formation were achieved. In one case, and infection of the regenerated bone occurred, which was treated with drainage and grafting with homologous cancellous bone, and posterior covering with a flap of rotated medial gastrocnemius and skin graft. We conclude that bone transport is a safe method, that the new formed bone is of great quality and that it is a relatively rapid treatment for severe bone defects due to a traumatic or infectious aetiology.

**Key Words:** Tibia. Pseudoarthrosis. External fixator. Bone defect.

## INTRODUCCIÓN

El tratamiento de los defectos óseos segmentarios viene siendo desde antiguo un problema difícil de solventar, prueba de ello son las numerosas técnicas que han ido surgiendo para obtener una solución satisfactoria: peroné pro-ti-

bia (1), injertos intertibioperoneos, relleno con esponjosa siguiendo la técnica de Papineau (2,3), injertos óseos vascularizados o miocutáneos descritos primeramente por Taylor (4). Todos ellos requieren la realización de varios gestos quirúrgicos tardando, en caso de éxito, mucho tiempo en consolidar.

Desde el conocimiento de la idea del transporte óseo, promovida por Ilizarov (5) y difundida inicialmente en Europa por Bianchi (6) y otros autores (7,8,9,10) no son pocos los pacien-

### Correspondencia:

Dra. Dña. AMPARO DE JUAN CARRASCO  
Font y Monteros, 18-4ª.  
07003 Palma de Mallorca.

tes que se han visto beneficiados de su aplicación. Esta técnica consiste en la corticotomía percutánea y subperióstica de un fragmento óseo de uno de los extremos del defecto, que es transportado de forma longitudinal, a lo largo de la pérdida de sustancia hasta la toma de contacto con el otro extremo, mientras se va produciendo una osificación espontánea, progresiva, en la zona de distracción, de forma similar a la que observamos en los alargamientos óseos.

Tiene la ventaja de conseguir una buena consolidación sin necesidad de aporte óseo ni fijación interna (11,12).

Las finalidades de este estudio ha sido valorar los casos resueltos por nosotros con este método de distracción-compresión.

## MATERIAL Y MÉTODO

Este trabajo es una recopilación de nuestros 5 primeros casos, tratados desde el mes de Junio de 1988 a junio de 1990.

Tres de los pacientes eran portadores de una pseudoartrosis infectada de tibia con una antigüedad media de 17.6 meses (rango: 24-12) y 2 padecían una fractura reciente ampliamente expuesta de la tibia con desvitalización ósea. En tres casos existía pérdida cutánea a nivel del foco de pseudoartrosis y en otro, nos encontramos con pérdida de la piel, tejido celular subcutáneo y aponeurosis superficial de la zona anteroexterna de la pierna en una superficie de 15 x 8 cm.

Las acciones previas aplicadas fueron: en el caso 1 se utilizó el fijador externo de Hoffmann, primer y segundo tiempos de Papineau, fracasados en dos ocasiones, seguidos de un peroné protibia y triple artrodesis de tobillo; en el caso 2, se usó el fijador externo de Hoffman; en el caso 3 llevó una placa AO acanalada en peroné y un fijador monolateral Unifix<sup>®</sup>, el caso 4 llevó una placa AO en tibia, extracción de la misma por infección colocándose un fijador monolateral Unifix<sup>®</sup>. primer tiempo de Papineau y un ro-

sario de gentamicina; al caso 5 se le colocó un fijador externo de Ilizarov de entrada, del que nos servimos para efectuar el transporte.

Todos ellos presentaban, tras la resección del hueso patológico, un defecto óseo segmentario cuya longitud media era de 62.8 milímetros (rango 76-48 mm). Ver más detalles en la Tabla I.

La edad media de los pacientes fue de 26 años (rango 12-46), y el tiempo medio de seguimiento desde la consolidación hasta la última revisión fue de 30.2 meses (rango 45-13).

Para el transporte óseo, en todos los casos, hemos utilizado el fijador externo de Ilizarov, la "corticotomía percutánea" y el principio de la compresión-distracción (5,6).

El fijador externo de Ilizarov se basa en la fijación del hueso por agujas de Kirschner transfixiantes, sometidas a tensión, fijadas por bulones a unos anillos circulares interconectados por barras roscadas o telescópicas (13).

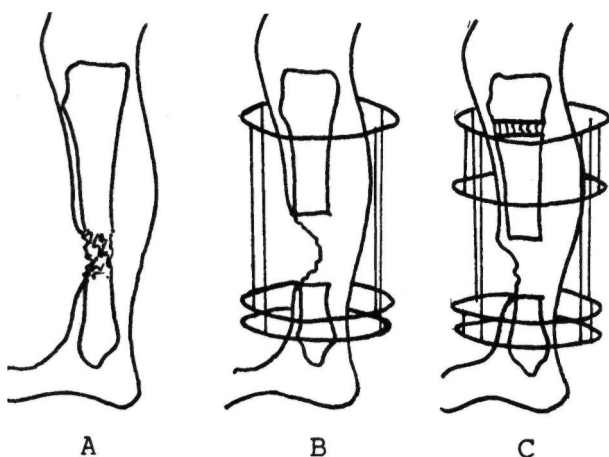
La "corticotomía percutánea" se realiza mediante una pequeña incisión cutánea, incisión longitudinal del periostio que se despega lateralmente. Con un escoplo de 1 cm. de ancho se secciona la cortical de forma circular hasta los ángulos posteriores, teniendo cuidado de no dañar la circulación medular. Terminamos de fracturar la cortical posterior por osteoclasia apoyándonos en los anillos montados previamente (14).

La técnica empleada ha consistido en la colocación del fijador externo de Ilizarov, según la técnica descrita por el autor (5,6), realizándose, en el mismo acto quirúrgico, la escisión amplia de todo el hueso afecto. A la semana se practicó la corticotomía percutánea tibial infratuberositaria, iniciándose la distracción del fragmento óseo desprendió una semana más tarde, a una velocidad de 1 mm. diario, a razón de 0.25 mm cada seis horas. El montaje empleado ha sido el de uno o dos anillos en el fragmento proximal y dos en el fragmento distal, mantenidos a una distancia fija entre sí, dejando un anillo intermedio colocado a nivel del segmento a transportar que podía

TABLA I.

CASO	SEXO	EDAD	DEFECTO MM.	TIEMPO TRANSP.	TIEMPO FIJADOR
1	V	21	55	75 días	146 días
2	V	22	75	94 días	329 días
3	V	46	76	120 días	378 días
4	V	30	60	80 días	300 días
5	H	12	48	52 días	163 días

desplazarse distalmente empujado por las barras distractoras (Fig. 1).



**Figura 1.** Distintas fases del tratamiento: a) lesión, b) escisión amplia, c) inicio del transporte y d) consolidación distal.

La hospitalización fue de 15 días salvo en el caso 5 de la gran pérdida de partes blandas.

Completado el transporte, se mantuvo a compresión el fragmento distal, retirando el fijador una vez conseguida la consolidación, pasando después a un yeso funcional tipo PTB hasta la consecución de una reconstrucción radiográfica que nos garantizase la posibilidad de poder soportar la carga.

El seguimiento radiológico se efectuó mediante radiografía simple en proyección anteroposterior y lateral cada semana mientras duró el transporte y posteriormente cada tres semanas. En dos casos realizamos TAC para comprobar la "medularización" del regenerado óseo.

## RESULTADOS

En los 5 casos conseguimos la consolidación entre el fragmento transportado y el segmento distal (zona de compresión) sin que en dicha zona se presentasen los problemas descritos por otros autores (7).

La zona de distracción fue rellenada por un tejido óseo neoformado que radiográficamente evolucionó de la siguiente forma: a los 30-40 días se observaba una opacificación desorganizada en el espacio intermedio, en donde, transcurridas 8 ó 10 semanas, aparecían unas líneas longitudinales más densas, paralelas entre sí, orientadas en la dirección de la distracción y que se interrumpían en la zona anterior, adoptando la forma de una "C" de concavidad anterior en la proyección lateral.

Posteriormente se iniciaba la calcificación de las mismas quedando "vacía" la zona anterior lo

que en ningún caso nos impidió retirar el aparato. Esta zona anterior tardó una media de 6 meses en rellenarse tras la retirada del fijador.

El tiempo medio desde el inicio del transporte hasta la retirada del fijador fue de 7 meses (rango 4.8-12.6 meses).

En ningún caso se presentó supuración en el callo distal.

Al arrastrarse en su camino las partes blandas circundantes al fragmento transportado, se fue cubriendo progresivamente la falta de cobertura hasta su cierre total, haciendo innecesario el uso de injertos de piel.

Como complicaciones encontramos la infección cutánea a nivel de la entrada de 8 agujas. Un paciente sufrió una dermatitis estafilocócica, resuelta con antibioterapia. Otro caso tuvo una infección a nivel del regenerado óseo a los tres meses de iniciado el transporte. Se trató mediante drenaje del absceso, relleno de hueso de esponjosa homólogo y posterior recubrimiento con un colgajo por rotación de gemelo interno e injerto libre de piel.

Tres casos se reincorporaron de nuevo al trabajo y la paciente joven hace vida normal sin secuelas valorables.

El paciente de más edad, que sufrió la infección del hueso neoformado, obtuvo una incapacidad laboral total por anquilosis del tobillo.

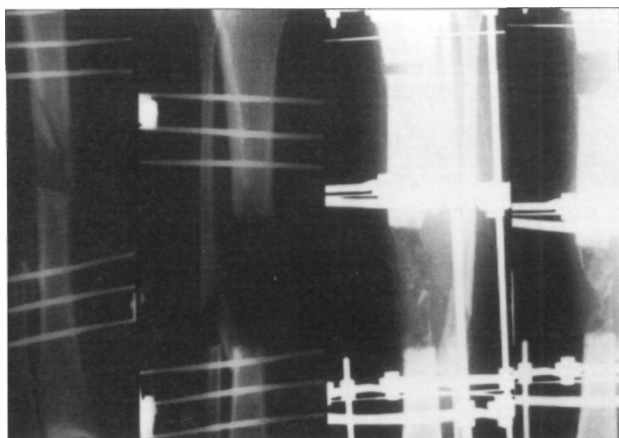
## DISCUSIÓN

A pesar de que nosotros consideramos que el aparato de Ilizarov es el de elección para la realización de transportes óseos en la tibia, pensamos que su colocación es compleja por los riesgos que entraña la transfixión de la extremidad y la gran cantidad de piezas necesarias para cada montaje.


Mantuvimos la carga durante todo el tratamiento, lo que pensamos que conlleva un mejor trofismo de la extremidad, mayor autonomía del paciente y el mantenimiento de la sensibilidad propioceptiva.

A pesar de su volumen, fue bien aceptado por los pacientes y les resultó fácil su manejo durante el período de transporte.

La técnica utilizada en la realización del transporte es una modificación de la original de



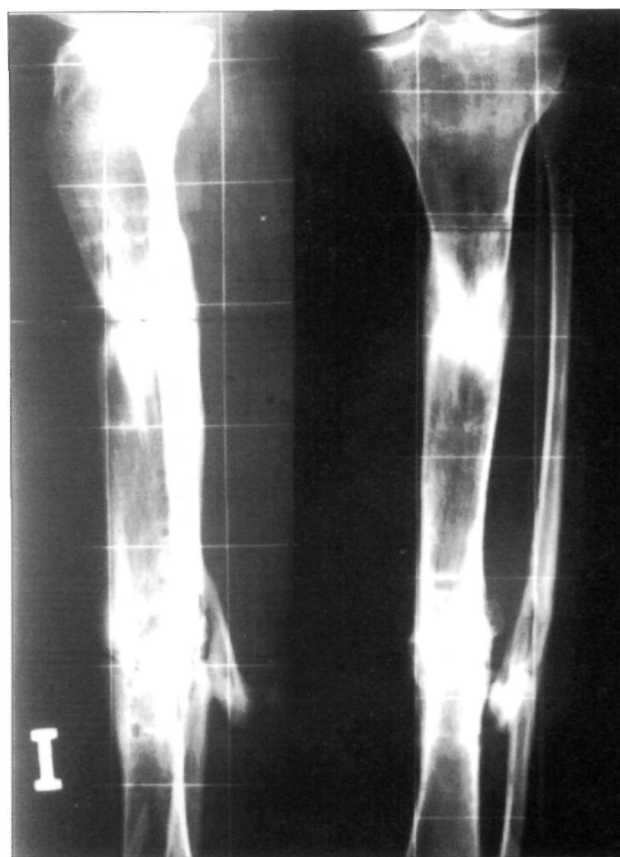**Figura 2.** Paciente del caso 2. Tratamiento inicial con F.E. de Hoffman, resección ósea e inicio del transporte.



**Figura 3.** Paciente del caso 2. Finalización del transporte y retirada del fijador externo.

Ilizarov en la que se realiza el mismo transfiriendo el segmento a transportar con dos agujas con oliva y traccionando de las mismas. Nosotros hemos solidarizado un anillo al fragmento a transportar, deslizándolo sobre barras fijas mediante barras distractoras. Con ello conseguimos un mejor control del fragmento evitando las desviaciones axiales y rotacionales. Posteriormente hemos tenido ocasión de ver descrita esta modificación por otros autores (15).

Pensamos que no hemos logrado en ninguno de los casos la "corticotomía" percutánea sin lesión de la medula, como preconiza Ilizarov (16). No parece tener mucha importancia ya que, como demuestran Kojimoto (17) y Arrien y cols. (18), la circulación sanguínea endomedular se recupera a nivel de la osteotomía a los diez días de haber sido realizada. Si hemos sido muy cuidadosos en la reconstrucción perióstica porque como demuestran los mismos autores (17,18), la osteogénesis durante el proceso de elongación o transporte se realiza principalmen-



**Figura 4.** Paciente del caso 2. Resultado final.

te a partir del periostio con mucha menor importancia de la circulación endóstica.

Hemos retrasado la distracción del foco de osteotomía en 7-10 días realizando así la distracción del callo primitivo o "callotaxis" preconizada por De Bastiani (19).

En todos nuestros casos, el defecto óseo se situaba a nivel del tercio medio-distal de la tibia, por lo que en ninguno de ellos hemos practicado la doble osteotomía (proximal y distal) que utilizan algunos autores (20), si bien, la encontramos una técnica muy interesante, por cuanto acorta el proceso de curación del paciente.

Carecemos de datos histológicos a largo plazo del hueso neoformado, pero por su aspecto radiológico pensamos que no debe diferir en alto grado del normal, siendo este proceso de osteogénesis a distracción muy lento como señala Shearer (21), quien ha tenido la oportunidad de estudiar la histología de un transporte óseo de 15 cm en tibia a los 7 meses después de finalizada la distracción.

El hecho de que radiológicamente la calcificación del regenerado sea más abundante y rápida en la zona posterior, nos sugiere, como a otros autores (18), que al encontrarse en la parte

opuesta al lugar de abordaje para realizar la osteotomía y ser rota por osteoclasia se mantiene la integridad del periostio por lo que la osteogénesis se ve favorecida.

Según Maffulli (22) el seguimiento por ecografía del transporte óseo sería útil para la medición más exacta de la zona a distracción y la detección precoz de la formación del foco de osificación, necesitando menor número de radiografías. Sin embargo, no sirve para detectar las desviaciones axiales por lo que no debemos abandonar el uso de las radiografías.

En los dos casos más antiguos hemos tenido la oportunidad de realizar una TAC comprobando la corticalización de la periferia y la tubulización de la zona central como el hueso diafisario.

No observamos cambios radiológicos que nos indiquen alteraciones vasculares del fragmento transportado.

No hemos podido valorar si hay diferencias en la capacidad osteogénica reparativa dependiendo de la edad ya que la serie es muy pequeña y el paciente de más edad fue el que tuvo la infección del regenerado.

La infección cutánea a nivel de la entrada de las agujas es casi inevitable cuando se lleva el fijador externo mucho tiempo, pero no supone ningún problema importante siempre que se trate tópicamente y, si es necesario, con antibioterapia por vía oral.

No hemos observado desviaciones axiales ni los pacientes han tenido dolor mientras se realizaba la distracción.

Consideramos que el tiempo de consolidación es razonablemente corto dada la patología inicial. En este sentido mencionaremos que algunos de los casos llevaba más de 2 años de tratamientos previos.

### Bibliografía

1. **Weber BG, Cech O.** ed. Pseudoartrosis. Barcelona: Editorial Científico Médica. 1986.
2. **Papineau LJ.** L'excision-greffe avec fermeture retardée délibérée dans l'osteomyélite chronique. *Nouv Presse Med* 1973; 2: 753-5.
3. **Papineau LJ, Alfageme A, Dalcourt JP et al.** Osteomyélite chronique: excision et greffe de spongieux a l'air apres vises a plat extensives. *Int Orthop* 1979; 3: 165-76.
4. **Taylor GI, Miller GD, Ham FJ.** The free vascularized bone graft. *Plat Reconstr Surg* 1975; 55: 533-44.
5. **Ilizarov GA.** The main principles of transosseous compression and distraction osteosynthesis. *Orthop Traumatol Protez* 1971; 11: 7-15.
6. **Bianchi-Maiocchi A.** L'osteosintesi transosea secondo G.A. Ilizarov. *Aspetti sperimentali, teorici e clinici.* Milan: Ed. Medi Surgical Video, 1985.
7. **Cañadell J, De Pablos J.** El transporte óseo con fijadores monolaterales en el tratamiento de los defectos óseos segmentarios masivos: estudio experimental. En: Guillen P, editor. *Pseudoartrosis, quince años después.* Madrid: Editorial Mapfre S.A. 1989; 281-93.
8. **Días Peletier R.** Pseudoartrosis infectadas. En: *Días Peletier R, editor. Fracturas abiertas.* Madrid: Aran Ediciones S.A. 1988; 151-7.
9. **Ceballos Mesa A editor.** Fijación externa de los huesos. La Habana: Editorial Científico-Técnica, 1983.
10. **Martí González JC.** Nuestra experiencia con el método. En: Ilizarov GA, Bianchi Maiocchi A, Martí Gonzalez JC editores. *Osteosíntesis. Técnica Ilizarov.* Madrid: Ediciones Norma S.A. 1990.
11. **Martí González JC.** Transporte óseo con el fijador circular de Ilizarov. En: Pablos J, Cañadell J, editores. *Elongación ósea. Estado actual y controversias.* Pamplona; 1990; 421-3.
12. **De Pablos J, Cara JA, Cañadell J.** El transporte óseo con aparatos monolaterales en la reconstrucción de defectos óseos segmentarios masivos. En: De Pablos J, Cañadell D. editores. *Elongación ósea. Estado actual y controversias.* Pamplona; 1990; 427-33.
13. **Bianchi Maiocchi A.** Descripción del aparato. En: Ilizarov GA, Bianchi Maiocchi A, Martí González JC editores. *Osteosíntesis. Técnica Ilizarov.* Madrid: Ediciones Norma S.A. 1990.
14. **Catagni M, Villa A.** Técnica de la corticotomía. En: Ilizarov GA, Bianchi Maiocchi A, Martí González JC editores. *Osteosíntesis. Técnica Ilizarov.* Madrid: Ediciones Norma S.A. 1990.
15. **Palacios J, Martí JC.** Nuestra experiencia con el método Ilizarov. En: Ilizarov GA, Bianchi Maiocchi A, Martí González JC editores. *Osteosíntesis. Técnica Ilizarov.* Madrid: Ediciones Norma S.A. 1990.
16. **Ilizarov G, Shereiner AA.** A new method of closed flexion osteoclasia. *Orthop Traumatol Protez* 1979; 40: 9-21.
17. **Kojimoto H, Yasui N, Goto T, Matsuda T, Shimomura Y.** Bone lengthening by means of subcutaneous osteotomy. *J Bone Joint Surg* 1968; 50A: 851-65.
18. **Arrien A, De Pablos J, Cañadell J.** Estudio experimental comparativo de la osteotomía a cielo abierto y percutánea en la elongación ósea. *Rev Esp Cir Osteoart* 1992; 27: 59-68.
19. **De Bastiani G, Aldegheri R, RenziJirivio L, Trivella G.** Limb lengthening by callus distraction (Callotaxis). *J Pediatr Orthop* 1987; 7: 129-34.
20. **Dagher F, Roukoz S.** Compound tibial fractures with bone loss treated by the Ilizarov technique. *J Bone Joint Surg* 1991; 73B: 316-21.
21. **Shearer JR, Roach HI, Parson SW.** Histology of a lengthened human tibia. *J Bone Joint Surg* 1992; 74B: 39-44.
22. **Maffulli N, Hughes T, Fixsen J.** Ultrasonographic monitoring of limb lengthening. *J Bone Joint Surg* 1992; 74B: 130-2.