

CLÍNICA QUIRÚRGICA UNIVERSITARIA DE TRAUMATOLOGÍA Y CIRUGÍA
ORTOPÉDICA. VALENCIA

Prof. GOMAR

Utilización de los implantes de fibra de carbono en las lesiones de ligamentos cruzados de la rodilla

T. JOLIN, A. PATIÑO y M. TINTÓ

RESUMEN

Se presentan 18 casos utilizando implantes de fibra de carbono en lesiones de ligamentos cruzados de la rodilla.

Indicados sólo en lesiones inveteradas y en agudas localizadas en el tercio medio.

El implante presenta adecuadas propiedades mecánicas, buena biocompatibilidad e induce la formación de colágeno.

Los resultados obtenidos a los 2 años son excelentes, pero es importante hacer una nueva evaluación a los 5 años.

Descriptores: Implantes de fibra de carbono. Ligamentos cruzados de la rodilla.

SUMMARY

Eighteen ruptures of the Anterior and Posterior Cruciate Ligaments were treated by carbon-fibre implants.

Carbon-fibre has been used in chronic and acute injuries of the cruciate ligaments of the knee.

These implants were well tolerated by the patients and they show excellent biocompatibility and good biomechanical properties.

The follow-up was two years. The results show that Carbon-fibre implants are excellent except in four cases only. It is necessary to make a new evaluation after five years.

Key words: Carbon-fibre implants. Chronic and Acute injuries of the Cruciate ligaments of the knee.

Introducción

Las lesiones ligamentosas de la rodilla suponen un continuo reto para el cirujano ortopédico, porque el fracaso en la función de éstos repercute, en forma importante, en la biomecánica de la rodilla, que puede conllevar a un posterior desarrollo de lesiones de tipo degenerativo que afectan de forma ostensible la armonía articular. Hace algunos años, se preconizaba el tratamiento conservador para las lesiones de los ligamentos cruzados de la rodilla, pero afortunadamen-

te este tipo de proceder se ha abandonado casi por completo, por presentar, como es obvio, malos resultados. Posteriormente se ensayó la sutura directa del ligamento con resultados también poco alentadores. Autores como O'DONOGHUE y cols. (1971) (1), VIDAL y cols. (1977) (2) y GOUTALLIER y cols. (1985) (3) dan como porcentajes de fracaso el 30, 80 y 60 por 100 respectivamente.

Estos autores aducen el fracaso de la sutura directa del LCA entre otras razones, a la pobre vascularización, que condiciona una mala cicatrización, a la situación in-

traarticular, que hace que esté inmerso en el ambiente sinovial y no tenga una vía de aporte vascular secundaria, y al hecho de estar situado entre dos puntos fijos, por lo que todas las sollicitaciones de stress se localizan en el cuerpo del ligamento, que es la localización más frecuente de la rotura (80 por 100 de los casos, WAARREN, 1978) (4). Por último, al hecho de que la rotura esté con gran frecuencia dislacerada, lo cual dificulta técnicamente una sutura firme y confiable.

Las técnicas clásicas de utilización de elementos autólogos para sustituir o apoyar al ligamento roto, utilizadas hasta hoy con gran profusión en diferentes centros, obliga a prescindir de grupos musculares o de estructuras tendinosas importantes en conjunto para la estabilidad de la rodilla, lo que lleva a producir, secundariamente, inestabilidades que pueden ser importantes en jóvenes y en deportistas de competición. Todo esto ha traído de la mano la utilización de una serie de materiales, los materiales aloplásticos, que ahora pasamos a comentar.

Materiales aloplásticos

En la actualidad hay varios tipos de estos materiales, destacando entre los más importantes: la fibra de carbono, el teflon (PTFE), dacron (poliéster) y el polipropileno; cada uno de ellos con unas características mecánicas y biológicas propias.

En líneas generales, todos estos materiales deben reunir una serie de condiciones que se aproximan a las del implante ideal: biocompatibilidad, propiedades mecánicas adecuadas y bioespecificidad.

1. *Biocompatibilidad*. JENKINS y cols. (1977) (5) y (1980) (6), HALBING y cols. (1980) (7) y CLAES (1983) (8) demostraron que la fibra de carbono producía menos reacción y menos sinovitis que el teflon y que el dacron. De todas formas, algún otro

autor como AMIS y cols. (1984) (9) niegan que la fibra de carbono sea tan inerte y encuentran que la biocompatibilidad del poliéster es mayor.

2. El implante debe tener unas *propiedades mecánicas* que le hagan semejante a la estructura que va a sustituir y se ha demostrado que la fibra de carbono tiene una resistencia superior a la del acero, a la de las aleaciones metálicas y es tres veces mayor que la del LCP. Así mismo, el carbono se ha demostrado más resistente a la fatiga que los demás biomateriales (10).

Dentro de las propiedades físicas es importante considerar el módulo de elasticidad de los biomateriales. Este es uno de los datos negativos con que los anglosajones cuestionan a la fibra de carbono, pues consideran que el LCA es capaz de elongarse de 2 a 3 mm., lo que le permitiría adaptarse a las diferentes condiciones de stress. CLAES y cols. (1983) (8) (1985) (11) demostraron que la elasticidad de otros materiales era menor que la de la fibra de carbono, 12 semanas después del implante, y que este aumento en la extensibilidad y elasticidad de la fibra llega a ser igual a la del ligamento original por el gradual crecimiento del tejido conectivo entre las fibras de carbono. El módulo de elasticidad del carbono con 4.000 Kg/mm² es intermedio entre el vitalio, 24.000 Kg/mm² y el polietileno, 1.000 Kg/mm² (10).

3. La *bioespecificidad*, que es la capacidad de inducir la formación de colágeno, fue estudiada por JENKINS (1977) (5) y FORSTER y cols. (1978) (12), demostrando experimentalmente que la fibra de carbono actúa como un andamiaje en el que crecen los fibroblastos que depositan colágeno de tipo I para formar el nuevo ligamento.

CLAES (1983) (8) demostró que la fibra de carbono es el material aloplástico que presenta mejor permeabilidad al tejido conectivo.

A la vista de todas estas propiedades y características de los implantes, junto al

costo de los mismos, nos llevó a utilizar, desde hace aproximadamente dos años, la fibra de carbono para la reconstrucción de los ligamentos cruzados de la rodilla. De las cuatro variedades que existen de materiales de carbono —vitreos, pirolíticos, silicados y compuestos—, son estos últimos los que utilizamos. Contienen un 99 por 100 de carbono puro y están formados por fibras de 5-10 μ s de diámetro.

Las fibras de carbono fueron inicialmente utilizadas por BACON y YAMADA (1960) e introducidas en el campo quirúrgico por BOKROS (1967) como constituyentes de válvulas cardíacas. Las primeras aplicaciones ortopédicas fueron realizadas por JENKINS (1972) para reparar lesiones ligamentosas (13).

Indicaciones

La indicación de la fibra de carbono, a nuestro juicio, se reduce a casos muy concretos, y sólo para los ligamentos cruzados de la rodilla, que podemos reducirlas a dos supuestos:

1. Lesiones inveteradas.
2. Lesiones agudas localizadas en el cuerpo del ligamento.

En las lesiones inveteradas lo consideramos un método útil porque es capaz de inducir la formación de un nuevo ligamento sin necesidad de sacrificar estructuras autógenas, necesarias biomecánicamente para la buena función de la rodilla.

La necesidad de llegar a tener que realizar una sustitución del ligamento lesionado, bien con materiales autógenos o con materiales aloplásticos es bien evidente cuando en el acto operatorio encontramos que o no existe el ligamento inicial o sólo hay restos de lo que en su día fue ligamento.

En las lesiones agudas localizadas en el tercio medio del ligamento hay una evidente necesidad de asociar, a la reparación del li-

gamento, cualquier método de aumentación para proteger la sutura o para inducir la formación de un nuevo ligamento, o ante el fracaso ya comentado de la sutura directa.

No lo indicamos en las desinserciones proximales o distales, pues en estos casos la reinserción transósea creemos que es suficiente.

Material y métodos

En los últimos dos años hemos utilizado la fibra de carbono en 18 pacientes con lesiones de ligamentos cruzados de la rodilla.

La fibra que utilizamos consta de 32 hilos de 3.000 fibras cada uno. Los hilos están trenzados en un ángulo de 43°. Toda la fibra está recubierta por una capa de ácido poliláctico y se recubrió la fibra en su parte articular con duramadre humana liofilizada. La capa de ácido poliláctico mejora el manejo operatorio de la fibra, al disminuir su fragilidad, y la utilización de duramadre liofilizada previene las roturas del implante en los puntos de flexión o en ángulos agudos, al disminuir la rigidez de la fibra.

Las indicaciones de utilización del implante han sido exactamente las descritas anteriormente. Lo hemos utilizado en 18 casos —16 hombres y 2 mujeres—, de los cuales 13 corresponden a lesiones agudas (72 por 100) y 5 a lesiones crónicas (28 por 100); éstas oscilan entre los 13 años y los 6 meses de evolución desde el accidente inicial.

En cuanto a la etiología predominan los accidentes deportivos (Fig. 1).

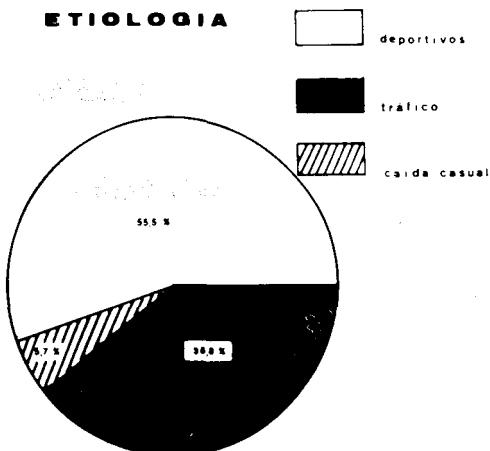


FIG. 1.— Los accidentes deportivos predominaron en más de la mitad de los casos.

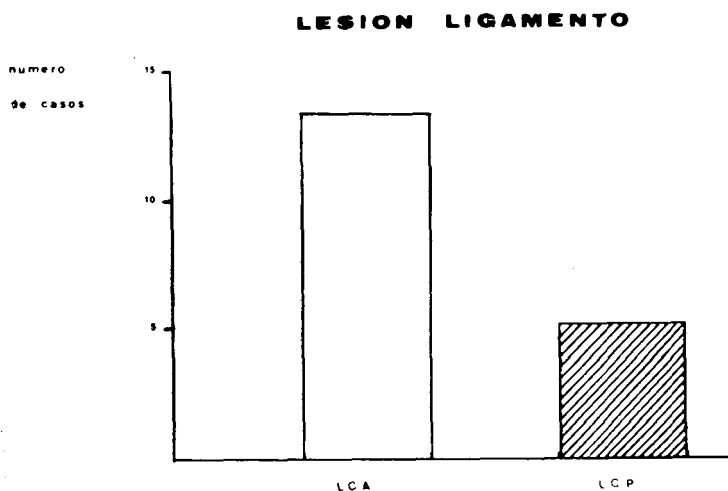


FIG. 2.—El LCA se lesionó en 13 casos.

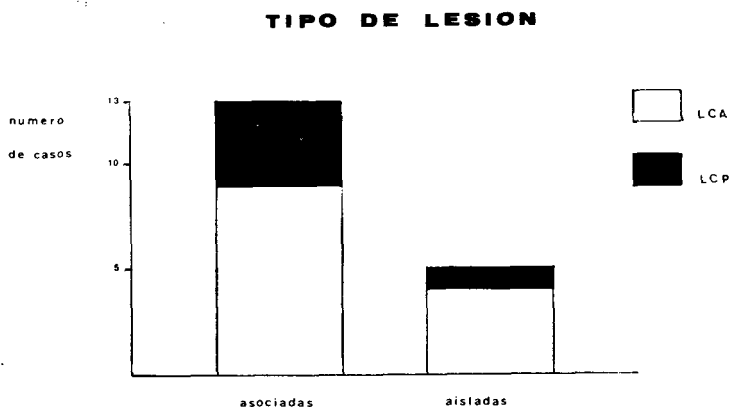


FIG. 3.—La mayoría de los casos fueron lesiones asociadas —13 casos—.

El promedio de edad fue de 25'9 años, con un mínimo de 17 y un máximo de 43.

Las lesiones correspondían, 13 al LCA y 5 al LCP (Fig. 2).

De todas las lesiones sólo 5 eran aisladas y las demás eran asociadas (Fig. 3).

La sistemática de tratamiento fue en todos los casos similar, operándose las lesiones agudas dentro de los primeros tres días del accidente y las crónicas en el momento del diagnóstico. En todos los casos se utilizó la Fibra de Carbono y sólo en un caso de lesión inveterada del LCP se asoció con un trasplante del semitendinoso por presentar una inestabilidad de gran magnitud como consecuencia de una luxación de rodilla no tratada ini-

cialmente de forma quirúrgica por la gravedad de los traumatismos asociados.

La técnica operatoria no ofrece ninguna particularidad especial: la vía de abordaje a utilizar depende de las lesiones asociadas encontradas, pero siempre teniendo en cuenta que en la sustitución del LCP con la fibra de carbono, el abordaje tiene que ser medial. Practicada la artrotomía, se realiza una perforación en el cóndilo correspondiente y en la cara antero-interna de la tibia; levantando previamente una pestaña ósea (Fig. 4), la que luego servirá para realizar el anclaje de la fibra, fijándola con un tornillo de esponjosa o con una grapa dentada (Fig. 5).

Recubierta la fibra en su trayecto articular con

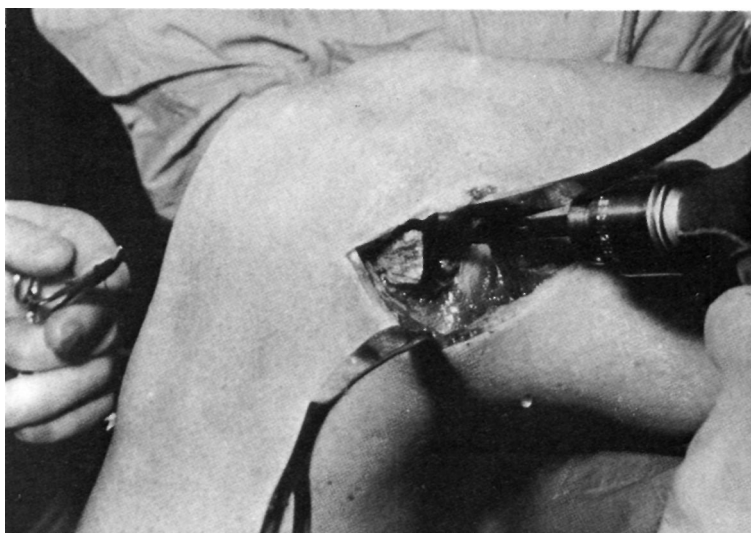


FIG. 4.— Perforación proximal, previo levantamiento de una pestaña ósea.

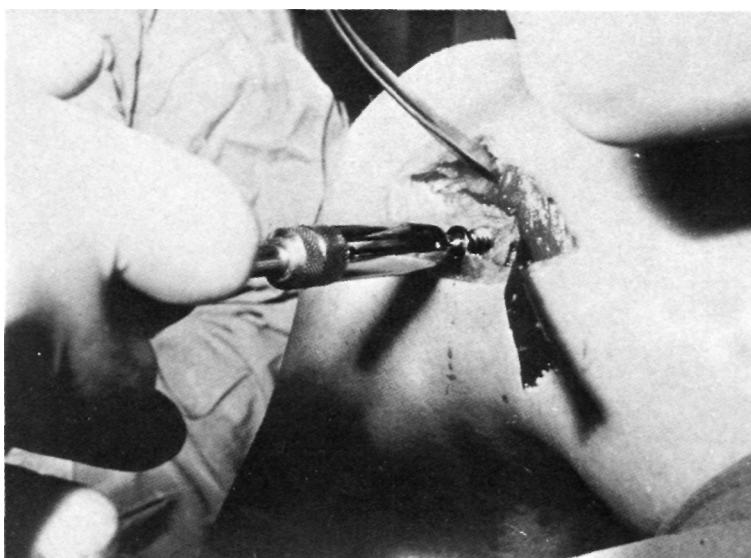


FIG. 5.— Anclaje proximal con tornillos de esponjosa.

duramadre humana liofilizada, se la pasa por los túneles óseos, fijándola seguidamente a nivel proximal. Con la rodilla en 30° de flexión se tensa el implante y se fija la pestaña distal (Fig. 6 y 7). Siempre y cuando fue posible se realizó una sutura directa del ligamento o de los restos que de él quedaban, y alrededor del conjunto de la fibra y

el ligamento se sutura en forma envolvente la sinovial, para iniciar el aporte vascular en los primeros estadios de la fibrogénesis (GOUTALLIER, 1985) (3).

Posteriormente se inmoviliza con yeso durante 6^o semanas, al cabo de las cuales comienza la rehabilitación activa de la rodilla.

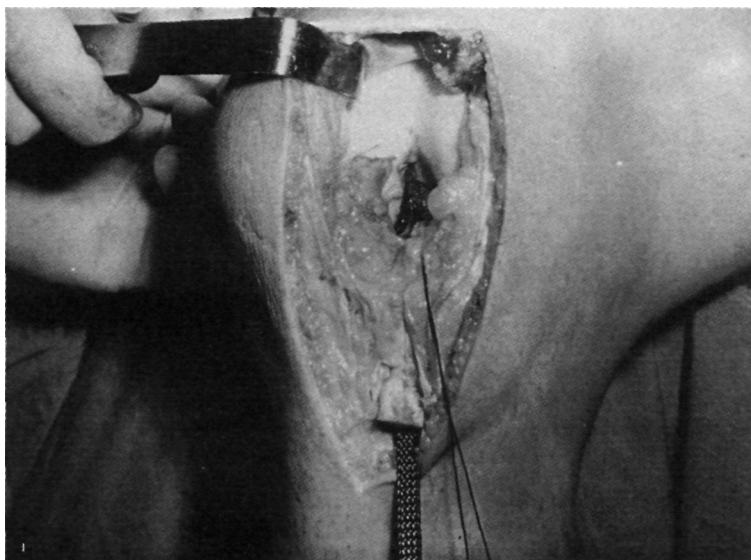


FIG. 6.—Implante en situación intraarticular.

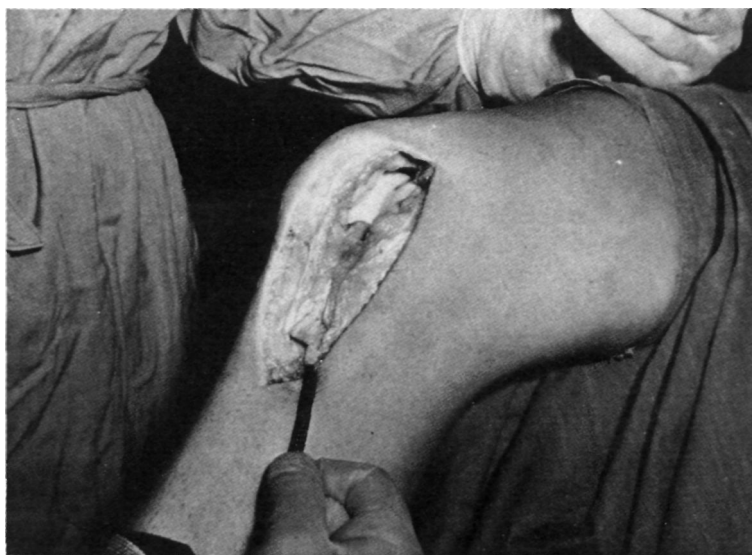

FIG. 7.—Se tensa la fibra a 30° de flexión.

Resultados

Para evaluar los resultados hemos utilizado la clasificación propuesta por LERAT (1977) (14) de la Escuela de Lyon, que evalúa la estabilidad, la resistencia a la fatiga, la movilidad y la potencia del cuádriceps. La puntuación máxima es de 40 puntos.

Hemos intervenido 18 rodillas con lesiones de ligamentos cruzados y los resultados que presentamos corresponden a 16 casos, ya que los dos casos restantes están actualmente en fase de inmovilización.

El tiempo de seguimiento de estos pacientes varía desde 2 años a 6 meses. En todos los casos fueron cuidadosamente reparadas las lesiones aso-

RESULTADOS

LESIONES AGUDAS			LESIONES CRONICAS	
27	38		36	
32	40		27	
25	31	↘	34	↘
35	33		35	
30	32			
39	30			
		32,66		33

FIG. 8.— Los resultados son uniformes y dentro de la categoría de excelentes.

ciadas, ya que consideramos que este es un punto fundamental para el buen resultado post-operatorio y para preservar la integridad del ligamento cruzado reparado a mediano y largo plazo.

La evaluación de los resultados se puede apreciar en la Figura 8.

Discusión

Hemos estudiado 18 pacientes con roturas de los ligamentos cruzados anterior y posterior con una edad promedio de 25'9 años.

Etiológicamente predominaron los accidentes deportivos (55'5 por 100), seguidos

de los accidentes de tráfico (38'8 por 100) y sólo un caso correspondió a caída casual.

Todos los casos fueron intervenidos lo más precozmente posible y tratados con un implante de fibra de carbono, utilizando la técnica operatoria ya comentada anteriormente.

En general los resultados obtenidos son uniformes con muy pocas variaciones entre ellos. Todos ellos se agruparon dentro de la categoría de excelentes, excepto 2 casos buenos y 2 regulares.

No hubo diferencia en los resultados correspondientes a lesiones agudas y crónicas, ni en las lesiones aisladas y combinadas, ni entre lesiones del LCA y LCP.

La tolerancia de la fibra del carbono es excelente, no encontrando sinovitis reaccional en ningún caso, señalando únicamente que un caso explorado al año de la intervención para retensar el ligamento colateral externo, se encontró una articulación con sinovial amarillenta; macroscópicamente se observó una neoformación fibrosa en el

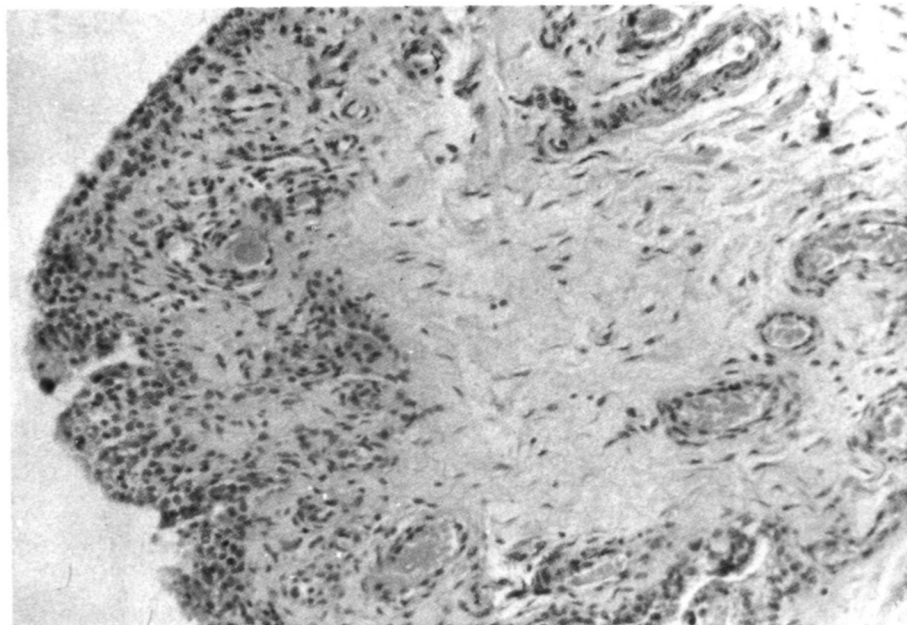


FIG. 9.— Aspecto del neoligamento inducido por la fibra. Se observa tejido fibroso, vasos sanguíneos, y una moderada reacción inflamatoria. H. E. 100X.

LCA con algunos restos puntiformes de fibra de carbono, la histología se observa en la Figura 9.

A pesar de los buenos resultados funcionales, en ninguno de los casos se ha conseguido que el cajón anterior fuera totalmente negativo en rotación neutra, que es el punto en que el cajón anterior no depende exclusivamente del LCA. Este cajón anterior desaparece al explorarlo en rotación interna; esta conclusión es idéntica a la obtenida por LEMAIRE (1983) (15). Al explorar el cajón anterior en rotación interna, la especificidad para evaluar el LCA es mucho mayor y la persistencia de un cajón anterior en rotación interna sería prueba de inestabilidad residual consecutiva a un fracaso de la técnica quirúrgica, que llevaría a un mal resultado funcional.

La persistencia de un cajón anterior de (+) puede ser debida a la poca tensión inicial del implante o a la pérdida de tensión de la fibra por un fallo en el anclaje, ya que la evaluación postoperatoria inmediata no muestra cajón anterior en rotación neutra.

Los pacientes intervenidos de lesiones

del LCP no presentaron inestabilidad posterior en la exploración subsiguiente, aunque la casuística estudiada es bastante corta.

Conclusiones

1. A la vista de los resultados obtenidos, podemos concluir que hay una perfecta tolerancia al implante de fibra de carbono.
2. Todas las lesiones de los ligamentos cruzados deben repararse quirúrgicamente.
3. La indicación de reparación utilizando fibra de carbono se limita a lesiones inveteradas y a lesiones agudas localizadas en el cuerpo del ligamento.
4. Los resultados operatorios a corto y mediano plazo son uniformemente buenos y será necesario realizar una nueva revisión a los 5 años.
5. Persiste un cajón anterior de (+) en rotación neutra, que desaparece en rotación interna y que no interfiere con la normal función de la rodilla, incluso en la actividad deportiva de competición.

BIBLIOGRAFIA

1. O'DONOGHUE, D. H.; FRANK, G. R.; JETER, G. L.; JOHNSON, W.; ZEIDERS, J. W.; KENYON, R. (1971): Repair and reconstruction of the anterior cruciate ligament in dogs. Factors influencing long-term results. *J. Bone Joint Surg.* (A), 53-A, 710-718.
2. VIDAL, J.; BUSCAYRET, CH.; FASSIO, B. y ESCARE, P. (1977): Traitement chirurgical des entorses graves récentes du genou. Le ligament croisé antérieur du genou, mérite-t-il d'être suturé? *Revue de Chirurgie Orthopédique.* 63, 271-283.
3. GOUTALLIER, D. y STERKERS, Y. (1985): La cicatrization des ruptures du ligament croisé antérieur du genou traitées par suture simple. Possibilité, utilité; appréciation clinique. *Revue de Chirurgie Orthopédique.* 71, 41-50.
4. WARREN, R. F. y MARSHAL, J. C. (1978): Injuries of the anterior cruciate and medial ligaments of the knee. *Clin. Orthop.* 136, 191-203.
5. JENKINS, D. H. R.; FORSTER, I. W.; MCKIBBIN, B. y RÁLIS, A. (1977): Induction of tendon and ligament formation by carbon implants. *J. Bone Joint Surg.* (B), 59-B, 53-57.
6. JENKINS, D. H. R. y MCKIBBIN, B. (1980): The role of flexible carbon fibre implants as tendon and ligament substitutes in clinical practice. A preliminary report. *J. Bone Joint Surg.* (B), 62-B, 497-499.
7. HELBING, G.; BURRI, C.; MOHR, W.; NEUGEBAUER, R. y WOLTER (1980): The reaction of tissue to carbon particles. In: Evaluation of Biomaterials. Ed. G.D. Winter, J. L. Leray, K. de Groot. John Wiley and sons LTD., 373-380.
8. CLAES, L. y NEUGEBAUER, R. (1983): Mechanical properties of ligament replacement with carbon fibres. In: Burri, C. and Claes, L. Eds. Alloplastic ligament replacement. Aktuelle probleme in chirurgie und Orthopaedie. Bern, Stuttgart, Vienna. Hans Huber publisher. 58-62.

9. AMIS, A. A.; CAMPBELL, J. R.; KEMPSON, S. A. y MILLER, J. H. (1984): Comparison of the structure of neotendons induced by implantation of carbon or polyester fibres. *J. Bone Joint Surg.*, (b), 66-B, 131-139.
10. MEYRUEIS, J. P.; LERAY, J. L. y Le Groupe Biocarb (1980): Les matériaux Carbonés. Perspectives d'utilisation en chirurgie osseuse et articulaire. Etude expérimentale. *Rev. Chir. Orthop.*, 66, Supl. II, 58-64.
11. CLAES, L.; NEUGEBAUER, R. (1985): In vivo and in vitro investigation of the long-term behavior and fatigue strength of carbon fiber ligament replacement. *Clinical Orthopaedics and Related Research*, Vol. 186, 99-111.
12. FORSTER, I. W.; RALIS, Z. A.; McKIBBIN, B.; JENKINS, D. H. R. (1978): Biological Reaction to carbon fiber implants. The formation and structure of a carbon-induced «neotendon». *Clinical Orthopaedics and Related Research*, Vol. 131, 299-307.
13. GOUTALLIER, D.; BERCOVY, M.; BLANQUAERT, D. et als. (1983): Remplacement du ligament croisé antérieur par des fibres de carbono. Etude Expérimentale. *Revue de Chirurgie Orthopédique*, 69, 187-194.
14. LERAT, J. L. (1977): L'examen du genou. In: Simep Eds. Chirurgie du genou. 3^{èmes} Journées Lyon. 36-38.
15. LEMAIRE, M.; MIREMAD, C. (1983): Les instabilités chroniques antérieures et internes du genou. Etude théorique, diagnostic, clinique et radiographique. *Rev. Chir. Orthop.*, 69, 3-16.