

Fracturas supracondíleas sobre prótesis total de rodilla

Supracondylar fractures after total knee replacement

F. E. NAVARRETE FAUBEL, V. TORRÓ BELENGUER, E. BAIXAULI PERELLÓ, D. LÓPEZ-QUILES GÓMEZ, J. ARACIL SILVESTRE.

SERVICIO DE CIRUGÍA ORTOPÉDICA Y TRAUMATOLOGÍA. HOSPITAL UNIVERSITARIO LA FE. VALENCIA.

Resumen. Presentamos 7 casos de fractura del extremo distal del fémur en pacientes con sustitución total de rodilla. El propósito del estudio consiste en valorar las distintas opciones terapéuticas y los resultados obtenidos a medio plazo. Los enfermos fueron tratados quirúrgicamente mediante un clavo intramedular u ortopédicamente con un sistema de tracción de Neufeld seguido de una férula de tipo Q.T.B. El método de tratamiento se decidió en función del grado de desplazamiento de la fractura, tiempo transcurrido desde la misma y estado general del paciente. Todos alcanzaron un nivel de actividad similar al que poseían previo a la fractura.

Summary. We present 7 cases of supracondylar fracture of the femur in patients with total knee arthroplasty. The purpose of this study was to assess the different options of treatment and their results at mid-term. Fractures were treated with an intramedular nail or with a Neufeld traction system followed by a Q.T.B. cast. The method of treatment depended on the grade of fracture displacement, period of time since the fracture and patient health. All of them reached similar level of activity like before the fracture.

Correspondencia:

F. E. Navarrete Faubel
Joaquín Ballester 8 pta.5
46009 Valencia.

Introducción. Las fracturas en el extremo distal del fémur, en enfermos con una prótesis total de rodilla (P.T.R.) son infrecuentes, con una prevalencia del 0.3% al 2.5%. Sin embargo, es de esperar que la incidencia de tales fracturas aumente, debido al mayor número de implantes protésicos que se realizan y a que la población general alcanza edades más avanzadas (1-5).

Presentamos una serie de 7 pacientes con fractura supracondílea desplazada tipo II de Engh (6), sobre P.T.R. que fueron tratados con una técnica poco referenciada en la literatura, y con la que obtuvimos buenos resultados. Exponemos los criterios seguidos para adoptar un tratamiento quirúrgico u ortopédico, así como los resultados obtenidos.

Pacientes y método. Se presentan 7 casos de fracturas supracondíleas desplazadas de fémur próximas a P.T.R.. Todos los pacientes habían sido intervenidos previamente en nuestro centro, siendo mujeres todas ellas con

una edad media de 64 años. La gonartrosis fue la causa más frecuente, seguida de la artritis reumatoide. El tipo de implante colocado fue en 4 casos la prótesis total de rodilla de Miller-Galante tipo I, en 2 casos de Insall-Burstein II, y un caso de Miller-Galante tipo II. El miembro afecto fue el derecho en 5 casos y el izquierdo en los 2 restantes. El intervalo medio transcurrido entre la colocación del implante y la fractura fue de 32 meses.

El mecanismo productor de la fractura fue en todos los casos una caída casual. El trazo de fractura fue espiroideo en 3 casos, oblicuo corto en 2, transverso en 1 y espiroideo largo en 1.

Como patología asociada se encontró un caso de osteoporosis avanzada. Se observó el efecto hachazo en 2 casos. Se apreció una gran incidencia de lesiones asociadas del aparato extensor, entre las que se citan una rotura del tendón cuadriceps, una rotura del tendón rotuliano y una luxación recidivante de rótula.

El tratamiento definitivo fue no quirúrgico en 3 y quirúrgico en 4 casos. En 3 de los 4 pacientes en que se empleó el tratamiento quirúrgico, se procedió a la colocación de un clavo endomedular anterógrado encerrojado mediante la siguiente técnica: Primero se efectuó una radiografía del fémur sano con un clavo adosado al muslo, lo cual nos permitió calcular el grosor y la longitud aproximada del clavo a emplear, siendo la correcta aquella que va desde trocánter mayor a la interlínea articular, ya que luego se cortarían los 15 mm distales a fin de que los tornillos de cerrojo queden lo más bajo posible. Para tener un margen de seguridad en el momento de la cirugía, se preparan 3 clavos, uno de la longitud exacta y los números inmediatos superior e inferior.

Durante la intervención se procede de forma similar a un enclavijado de Grosse-Kempff estándar para fracturas distales de fémur. Aconsejamos el decúbito supino para evitar la tendencia al valgo, y con un apoyo en hueso poplíteo para evitar el desplazamiento posterior del fragmento distal. Se colocaron siempre los dos tornillos distales, y si la fijación endomedular proximal no parecía suficiente, también el bloqueo proximal (Fig. 1 y 2). En el postoperatorio los pacientes llevaron una férula inmovilizadora de rodilla en extensión que se la podían retirar para su aseo y para las sesiones de rehabilitación. La movilidad se inició a los pocos días, y la carga se autorizó cuando consideramos que la fractura había consolidado clínica y radiográficamente.

En uno de los casos quirúrgicos no pudo aplicarse el procedimiento anterior por motivos técnicos, empleándose un clavo de endomedular tibial que se colocó invertido, realizando el abordaje desde el cóndilo interno.

Los tres casos restantes fueron tratados ortopédicamente con una tracción de Neufeld durante 3 a 6 semanas seguido de un yeso funcional de tipo Q.T.B., permitiendo la carga parcial inmediata con el mismo (Fig. 3 y 4) (Tabla 1).

Resultados. El seguimiento medio fue de 46 meses desde la fractura. Se consiguió la

consolidación con un tiempo medio de 3.3 meses. El arco medio de movilidad fue de 98°. Se apreció una discreta tendencia al desplazamiento en valgo con un rango de -6° a 10° de valgo. Igualmente objetivamos una tendencia al recurvatum con un rango de -1° a 14° de recurvatum. Finalmente vimos una tendencia al acortamiento de la fractura, con una media de 0.8 cm (Tabla 1).

No hubo morbilidad importante en ninguno de los casos expuestos. No se observaron diferencias en los resultados entre los 2 grupos de tratamiento. Los pacientes recuperaron un grado de actividad similar al que tenían previamente a la fractura. En ningún caso hubo afectación ni aflojamiento de los componentes protésicos.

Discusión. Entre los factores de riesgo para padecer una fractura de fémur próxima a una prótesis total de rodilla se encuentran: la osteoporosis, artritis reumatoide, tratamiento crónico con esteroides, alteraciones neurológicas, intervenciones previas en la misma articulación y el efecto hachazo en la cortical anterior del fémur durante la artroplastia (7-13). Respecto a la importancia que el efecto hachazo pueda tener como factor de riesgo para este tipo de fracturas, es un tema que permanece sujeto a controversia. Aaron y Scott describieron en 1987 que de 12 casos revisados sobre fracturas supracondílea en pacientes con P.T.R. en 5 se encontraba presente el efecto hachazo (1). Por otra parte, Ritter sólo encontró un caso de fractura supracondílea con hachazo en una serie de 180 casos de P.T.R. (14). Esto nos lleva a concluir que el efecto del hachazo sobre la cortical anterior del fémur cobraría importancia en pacientes con algún otro factor de riesgo asociado, como sucede en nuestra serie, donde dicho efecto se encontró en dos pacientes, una de ellas con una artritis reumatoide severa y la otra con una artroplastia de Girdlestone en la cadera contralateral, lo cual ocasionó un marcado déficit motor.

Un factor de riesgo no publicado explícitamente en la literatura y que hemos encontrado en nuestra serie es la lesión del aparato extensor (Fig. 1). Probablemente

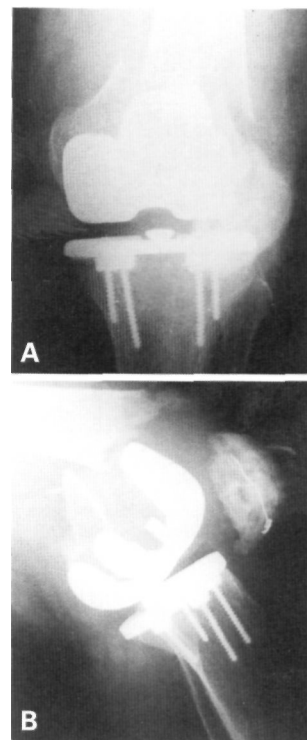


Fig. 1. Imagen radiográfica anteroposterior (A) y lateral (B) del caso 2 a su ingreso. La paciente tenía como antecedente una fractura antigua de rótula.

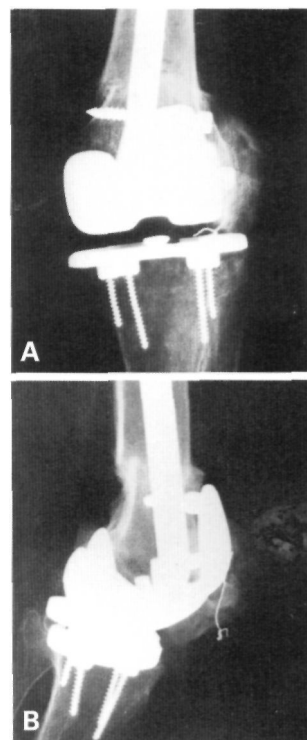


Fig. 2. Imagen radiográfica antera-posterior (A) y lateral (B) del caso 2 tras tratamiento con un clavo endomedular anterógrado encerrojado. La fractura consolidó a los 4 meses de evolución.

Tabla 1.

Materiales y métodos empleados, así como los resultados obtenidos

	Caso 1	Caso 2	Caso 3	Caso 4	Caso 5	Caso 6	Caso 7
Edad	59	73	68	67	61	61	65
Diagnóstico	A. Reumatoide	A. Reumatoide	Gonartrosis	Gonartrosis	Gonartrosis	A. Reumatoide	Gonartrosis
Tipo P.T.R.	M.-Galante I	M.-Galante I	Insall II	M.-Galante I	M.-Galante II	Insall II	M.-Galante I
Intervalo RT.R.- fractura (Mes)	3	38.5	24	7	48	98	9
Fact. riesgo y lesión asociada	Fractura tendón rotuliano	Fractura rótula Rotura tendón cuadricepsital	Notching + Girdlestone contralateral	Luxación rótula	Osteoporosis Coventry	Notching +	Coventry
Tratamiento	Clavo Grosse	Clavo Grosse	Grosse invertido	Clavo Grosse	Neufeld+Q.T.B.	Neufeld+Q.T.B.	Neufeld+Q.T.B.
T. segto. (Mes)	64	49	19	81	16	15	79
Movilidad (gr)#	0/100(-25/100)	0/90	0/90	0/120	0/105	0/90	0/90
T. carga (Mes)	3	4	3	2	4	3	3
T. consol. (Mes)	3	4	3	4	4	2.5	3
Varo/valgo(gr)*	2	-3	10	2	2	0	-6
Ante/recur.(gr)*	2	7	10	2	14	2	-1
Dismetría (cm.)	-1.5	-0.5	-1.5	-0.5	-0.5	-0.5	-0.6

#gr: Indica los grados de movilidad desde la extensión a la flexión máxima. En el caso 1 hay una disparidad entre movilidad pasiva y movilidad activa, debido a la lesión del tendón rotuliano.

*gr: Se especifican en grados negativos o positivos las distintas angulaciones tras la consolidación de la fractura en varo/valgo o en antecurvatum/recurvatum respectivamente, partiendo de la angulación femoro-tibial previa a la fractura.

Fig. 3. Imagen radiográfica antero-posterior (A) y lateral (B) del caso 5 a su ingreso. La fractura asienta sobre un hueso muy osteoporótico.

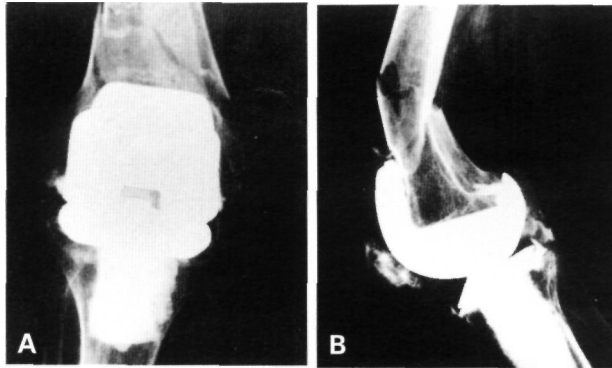
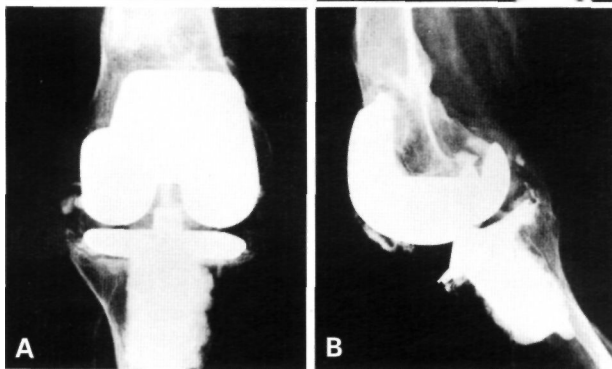


Fig. 4. Imagen radiográfica antero-posterior (A) y lateral (B) del caso 5 tras tratamiento ortopédico. Nótese la buena consolidación de la fractura a los 4 meses, y la mínima angulación de la misma.



estos pacientes tengan con frecuencia problemas de rodilla y sufran caídas con mayor facilidad.

En cuanto al tratamiento de las fracturas periprotésicas en la rodilla, este sigue siendo controvertido. Cuando la fractura aparece desplazada, inestable o la reducción conseguida no sea suficiente, se debe de proceder a realizar un tratamiento quirúrgico. Nosotros aconsejamos la osteosíntesis mediante un clavo endomedular anterógrado encerrojado distalmente, y proximal-

mente cuando sea preciso. Dicho clavo será recortado de manera que permita penetrar en el fragmento distal sin interferir con la prótesis y, además, pueda ser encerrojado.

El hecho de usar esta técnica y no la propuesta por otros autores (15-17) que recomiendan el uso de clavos supracondíleos encerrojados introducidos retrógradamente desde la escotadura intercondílea, o bien el uso de placas condilares, nos permitió evitar la sobreinfección o la alteración de los componentes protésicos, al no abordar directamente la articulación.

Engh y cols. (6) exponen un caso de emigración intraarticular de un clavo supracondíleo encerrojado introducido retrógradamente, y que tuvo que ser retirado. Esta complicación puede ser evitada con la técnica que proponemos ya que la fijación distal se realiza con tornillos de bloqueo y apoyo del clavo sobre una escotadura íntegra, característica que resulta de gran importancia en huesos muy osteoporóticos.

La osteosíntesis intramedular presenta también ventajas respecto a la fijación con placas laterales, tanto desde el punto de vista biomecánico como desde el de evitar la exposición del foco de fractura.

En pacientes con fracturas estables y no desplazadas, y en casos en que esté contraindicada la colocación de un clavo encerrojado, recomendamos un tratamiento ortopédico. En nuestra serie, la aplicación de una tracción de Neufeld mantenida unas

6 semanas y posterior aplicación de un yeso tipo Q.T.B. ha proporcionado resultados clínico-radiológicos satisfactorios, siendo mínimos los desplazamientos finales gracias a la propia estabilidad de la fractura.

En conclusión, el clavo intramedular acerrojado vía anterógrada, nos ha dado muy buenos resultados, con escasa morbilidad, y lo consideramos como tratamiento

de elección para el tratamiento de las fracturas desplazadas por encima de una P.T.R. El tratamiento ortopédico funcional debe reservarse para aquellas fracturas poco desplazadas y en las que esté contraindicado un tratamiento quirúrgico.

Es muy importante la búsqueda de lesiones asociadas ante toda fractura por encima de una P.T.R. ■■■■■

Bibliografía

- Aaron R K, Scott R.** Supracondylar fracture of the femur after total knee arthroplasty. *Clin Orthop* 1987; 219:136-9.
- Rolson L, Christ DJ, Halpern A, O'Connor PL, Ryan TG, Uggen WM.** Treatment of supracondylar fractures of the proximal to a total knee arthroplasty. A report of four cases. *J Bone Joint Surg* 1995; 77A: 924-31.
- Cain PR, Rubash HE, Wissinger HA, McClain EJ.** Periprosthetic femoral fractures following total knee arthroplasty. *Clin Orthop* 1986; 208:205-4.
- Culp RW, Schmidt R G, Hanks G, Mark A, Esterh JL, Heppenstall RB.** Supracondylar fractures of the femur following prosthetic knee arthroplasty. *Clin Ortho* 1987; 222:212-22.
- Figgie MP, Goldberg VM, Figge HE, Sobel M.** The results of treatment of supracondylar fracture above total knee arthroplasty. *J Arthroplasty* 1990; 5:267-76.
- Gerard A, Engh MD, Deborah J, Ammeen BS.** Periprosthetic fractures adjacent to total knee implants. *J Bone Joint Surg* 1997; 79A:1100-13.
- Hanks GA, Mathews HH, Routson GW, Loughran TP.** Supracondylar fracture of the femur following total knee arthroplasty. *J Arthroplasty* 1989; 4:289-92.
- Short WH, Hootnick DR, Murray DG.** Ipsilateral supracondylar femur fractures following knee arthroplasty. *Clin Orthop* 1981; 158:111-6.
- Hirsh DM, Bhalla S, Roffman M.** Supracondylar fracture of the femur following total knee replacement. Report of four cases. *J Bone Joint Surg* 1981; 63A: 162-3.
- Sisto DJ, Lachiewicz PF, Insall JN.** Treatment of supracondylar fractures following prosthetic arthroplasty of the knee. *Clin Orthop* 1985; 196:265-72.
- Merkel KD, Johnson EW.** Supracondylar fracture of the femur after total knee arthroplasty. *J Bone Joint Surg* 1986; 68A:29-43.
- Nielsen BF, Petersen VS, Yvarmarken J E.** Fracture of the femur after knee arthroplasty. *Acta Orthop Scand* 1988; 59:155-7.
- Ritter MA, Stiver F.** Supracondylar fracture in a patient with total knee arthroplasty. A case report. *Clin Orthop* 1985; 193:168-70.
- Ritter MA, Faris PM, Keating EM.** Anterior femoral notching and ipsilateral supracondylar femur fracture in total knee arthroplasty. *J Arthroplasty* 1988; 3:185-7.
- Ayers DC, Denis DA, Johanson NA, Pellegrini VD.** Supracondylar fracture of the distal part of the femur. *J Bone Joint Surg* 1997; 79A:298-303.
- Healy WL, Siliski JM, Incavo SJ.** Operative treatment of distal femoral fractures proximal to total knee replacements. *J Bone Joint Surg* 1993; 75A:27-34.
- McLaren AC, Dupont JA, Schroeber DC.** Open reduction internal fixation of supracondylar fractures above total knee arthroplasties using the intramedullary supracondylar rod. *Clin Orthop* 1994;302:194-8.