

CLÍNICA QUIRÚRGICA UNIVERSITARIA DE TRAUMATOLOGÍA Y ORTOPEDIA. VALENCIA.
DEPARTAMENTO DE CIRUGÍA.

Prof. GOMAR

Enucleación aislada del astrágalo

F. ARGÜELLES SANGUINES, T. JOLIN SANCHEZ Y A. PATIÑO BRAVO

RESUMEN:

Se presenta un caso de enucleación aislada del astrágalo de variedad interna, interesante por la rareza de este tipo de lesión. Se comenta el tratamiento y se discuten las complicaciones.

Descriptores: Astrágalo, enucleación aislada.

SUMMARY:

Isolated enucleation of the talus is reported. It is an uncommon injury. The management and complications are analysed; emphasizing the indication of an early reduction.

Key Words: Talus, Isolated enucleation of the talus.

Introducción

La organización del pie normal responde a dos imperativos funcionales de primérisima importancia: un sistema de PROPULSION, que se realiza básicamente en la articulación tibio-tarsiana, donde los movimientos se hacen en el mismo sentido del desplazamiento, y un sistema de ADAPTACION en el sentido transversal, formado por el complejo subastragalino y medio-tarsiano.

Estos complejos mecanismos permiten que el pie desempeñe su doble función: ESTÁTICA, manteniendo el equilibrio de la estación bipodal, y DINÁMICA, porque es el principal motor de la locomoción, siendo importante para ello la utilización

de un mecanismo pendular, realizando una sucesión de apoyos mono y bipodales.

En la biomecánica del pie juega un papel decisivo el astrágalo, por constituir la articulación indispensable entre la pierna y el pie, transmitiendo y repartiendo la carga entre las demás estructuras, especialmente a los arcos plantares.

La luxación del astrágalo tiene gran trascendencia, porque además de suponer una completa alteración de la biomecánica del tobillo, es una fuente de complicaciones en la evolución posterior. Aunque puede presentarse bajo los tres aspectos básicos de luxación tibio-astragalina, medio-tarsiana y luxación total o enucleación, será a esta última a la que nos referiremos en el pre-

sente trabajo, aprovechando la circunstancia de haber podido revisar un caso tratado en esta clínica.

El astrágalo es un hueso particularmente predispuesto a la luxación, porque es el único de la extremidad inferior que no tiene inserciones musculares, y las superficies articulares constituyen 3/5 partes del total de su superficie.

La luxación completa del astrágalo representa una situación en la que éste pierde por completo sus conexiones ligamentosas y vasculares, perdiendo todo contacto con los elementos anatómicos que con él se articulaban.

Fue FABRICIUS, en 1608, el primero que describió una luxación completa del talus tratada mediante talectomía. Después fue necesario esperar hasta el siglo XIX para encontrar nuevos estudios sobre lesiones astragalinas. En 1820 Sir ASTLEY COOPER cita un caso de enucleación abierta del astrágalo, y le practica una astragalectomía con éxito.

La presentación de la lesión es rara. Supone el 1-2% de todos los casos de luxaciones astragalinas, en contraposición al 5% de las tibio-astragalinas y el 10% de las medio-tarsianas. Ello fue enunciado por DESTOT (1937), señalando que representaban un caso por cada doce luxaciones.

Hasta 1975 sólo se habían aportado 30 casos en la literatura inglesa. Para WATSON JONES la frecuencia es de 5 por cada 75 accidentes astragalinos. Las lesiones traumáticas del astrágalo se incrementaron en los años 50 con los accidentes de aviación, hecho que ya había sido observado por ANDERSON (1919), y a él se debe el término de «Astrágalo de Aviador», que se ha venido utilizando ampliamente en trabajos posteriores relacionados con el tema.

Mecanismos

En general son mecanismos difíciles de precisar, puesto que además de tratarse de

lesiones poco frecuentes, son consecuencia de traumatismos muy graves.

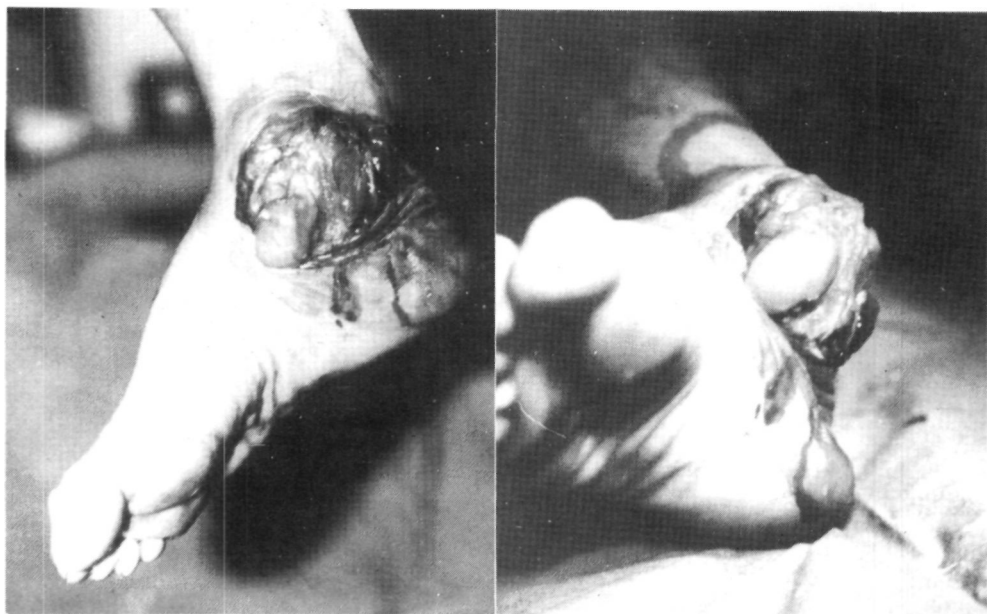
Para WATSON JONES es el resultado de una inversión forzada, y para ROQUETA (1833) de una flexión plantar forzada. GOMAR (1980) considera que se trata de una inversión y flexión plantar forzadas, con lo cual se produce una rotura completa de los ligamentos laterales y de los astrágalocalcáneos BUTEL y WITWOET (1962). El astrágalo, completamente liberado de sus conexiones ligamentosas y vasculares, es «lanzado» fuera de la mortaja tibio-peronea. Cuando la fuerza traumática se ha agotado, el pie vuelve a su posición primitiva por la contracción de los peroneos laterales y del tríceps, situándose el astrágalo, en la mayoría de los casos, en una posición anterior y externa, bloqueándose por delante del maleolo externo.

En el caso que presentamos, el astrágalo se ha luxado medialmente, por lo que el mecanismo de producción es diferente al señalado clásicamente, hecho que será comentado en la discusión.

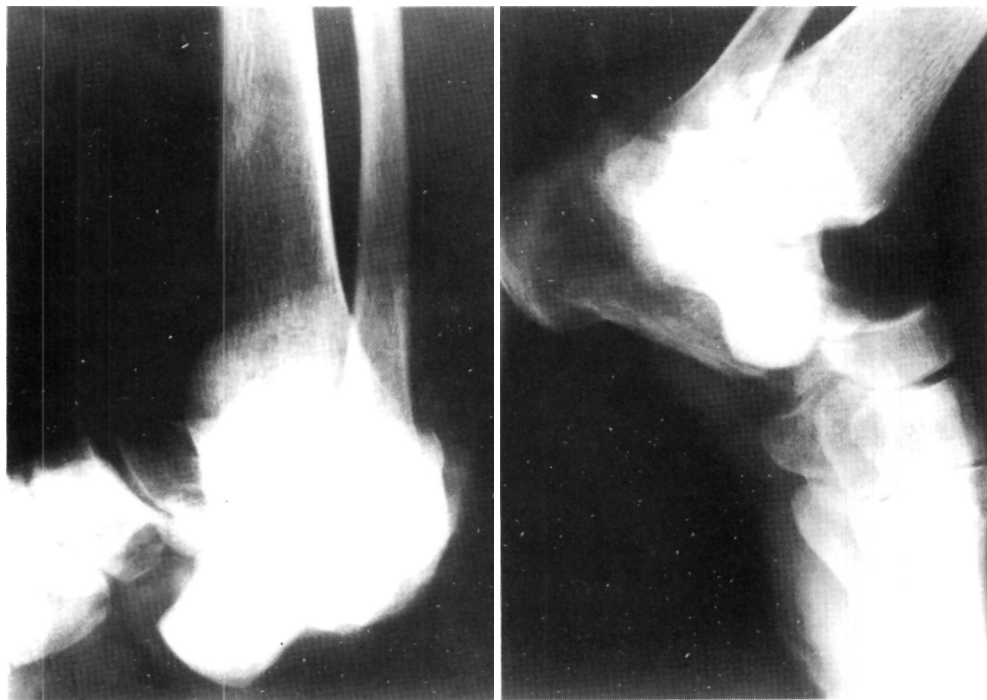Caso clínico

J. G. A. Varón de 45 años de edad, que ingresa en el Servicio de Urgencias de Traumatología del Hospital Clínico de Valencia tras haber sufrido una caída desde una escalera.

A la exploración presentaba una gran deformidad del tobillo derecho, con una amplia herida en la región medial, a través de la cual se exponía el astrágalo fuera de la mortaja (Figs. 1 y 2). Tras comprobar radiográficamente la enucleación total de astrágalo (Figs. 3 y 4) se procedió a su tratamiento quirúrgico de urgencia. Se practicó limpieza quirúrgica cuidadosa, y tras comprobar la integridad vascular de los troncos tibiales, se redujo la luxación después de ampliar la herida inicial y seccionar los tendones del tibial posterior y del flexor propio del primer dedo, que se interponían impidiendo la reducción (Fig. 5). A continuación se repararon las estructuras capsuloligamentosas mediales, que estaban rotas en su totalidad. Se mantuvo la reducción mediante dos agujas de Kirschner e inmovilización enyesada (Figs. 6 y 7).



FIGS. 1 Y 2.—Se observa una amplia herida en región medial y el astrágalo completamente fuera de la mortaja tibio-peronea.



FIGS. 3 Y 4.—Proyecciones laterales de tobillo donde se aprecia la enucleación del astrágalo en la vertiente medial del tobillo.

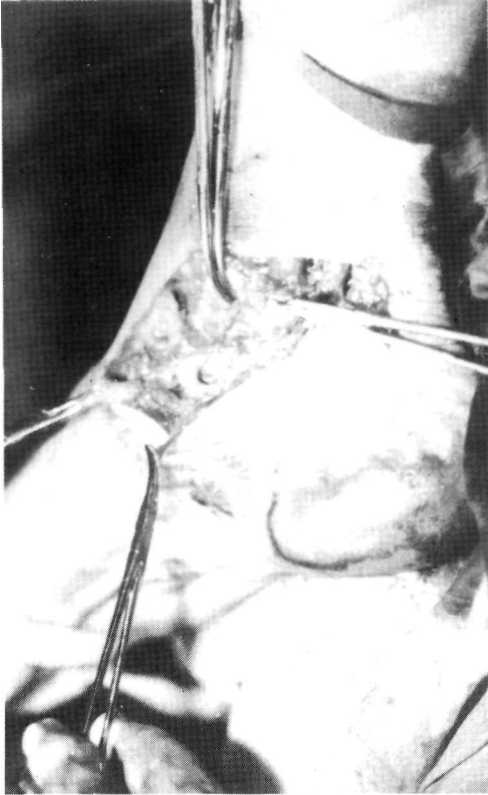


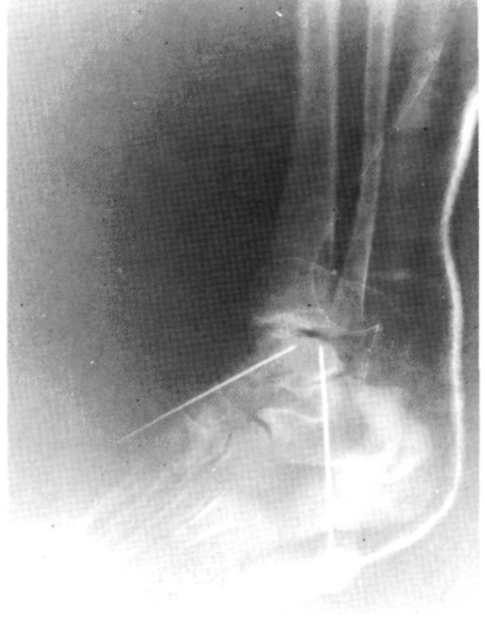FIG. 5.—Se aprecian referenciados los extremos seccionados de los tendones del flexor propio del primer dedo y del tibial posterior que impedían la reducción del astrágalo.

Discusión

Se presenta un caso de enucleación abierta y aislada del astrágalo, interesante desde nuestro punto de vista porque se ha luxado medialmente, variedad que sólo la encontramos reseñada en la literatura por BAUDET y cols. (1979), RODRÍGUEZ y cols. (1981), y COPIN y cols. (1983).

Pensamos que el mecanismo de producción en este caso es una eversion forzada con ruptura de las estructuras capsulo-ligamentosas mediales, tal como se comprobó en el acto operatorio.

Son lesiones difíciles de tratar y con frecuentes complicaciones, como la necrosis



FIGS. 6

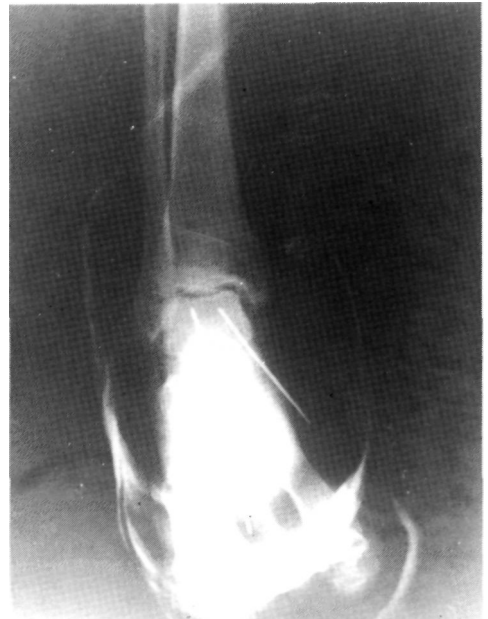

FIG. 7

FIGS. 6 Y 7.—Proyecciones AP y Lateral, observándose el astrágalo dentro de su mortaja y perfectamente reducido.

de la piel en las luxaciones cerradas, la infección subsiguiente en las abiertas y la necrosis avascular del astrágalo en cualquiera de los dos casos.

Las dificultades y las complicaciones acompañantes de esta lesión ya fueron citadas en 1832 por Sir ASTLEY COOPER, quien describió un caso que se complicó con una severa infección y al que se le practicó una astragalectomía.

La necrosis avascular, que casi siempre acompaña a las lesiones astragalinas del tipo enucleación, es para autores como DETENBECK (1969) de un 100% de los casos. Para otros autores la aparición de esta complicación no sería del 100%, sino que oscilaría entre el 73'8% (BUTEL y WITWOET) y el 69% (COPIN y cols.), la razón de estas cifras residiría en la integridad del ligamento lateral interno, cosa que no sucede en el caso que presentamos.

Teniendo en cuenta todas estas importantes complicaciones se han instaurado con frecuencia tratamientos iniciales agresivos, ya sean astragalectomías o una triple artrodesis (COPIN y cols.), esta última con el fin de obtener una buena compresión que favorezca la revascularización del astrágalo.

Nosotros mantenemos una posición más ecléctica, puesto que consideramos ambos procedimientos excesivamente radicales; además, la astragalectomía es con frecuencia un proceder poco satisfactorio debido al progresivo dolor, y a que posteriormente se desarrolla una deformidad del tobillo en varo. Por esta razón algunos autores aconsejan realizar, en el mismo tiempo o poco después de la astragalectomía, algún tipo de artrodesis entre la tibia y el calcáneo.

En consecuencia, nuestra posición es expectante y alerta tras reducir inmediatamente la luxación por maniobras ortopédicas, si ello es posible, o quirúrgicamente en caso contrario.

Bibliografía

1. BAUDET, J.; VELASCO, A., y SURDÍAZ, F.: «Luxación aislada del astrágalo». *Rev. Esp. de Cir. Ost.* 1979. 14: 73-76.
2. BUTEL, J., y WITWOET, J.: «Les fractures et les luxations de l'astragale». *Revue de Chirurgie Orthopaedique.* 1967. 53 (6): 494-624.
3. COPIN, G.; BOUAYED, S., y KEMPF, I.: «Les Traumatismes graves de l'astragale. Fractures luxations, fractures comminutives et énucléations». *Acta Orthopaedica Belga.* 1983. 49 (6): 698-710.
4. DETENBECK, L. C., y KELLY, P. J.: «Total dislocation of the talus». *J. Bone and Joint Surg.* 1969. 51 A: 283-288.
5. GOMAR, F.: «Traumatología». Primera edición. Editorial García Muñoz. Valencia. 1980. 935.
6. KENWRIGHT, J., y TAYLOR, R. G.: «Major injuries of the talus». *J. Bone and Joint Surg.* 1970. 52 B: 36-48.
7. RODRÍGUEZ HERNÁNDEZ, S.; HERNÁNDEZ CABRERA, F., y OLIVARES HERNÁNDEZ, M.: «Luxación aislada y cerrada del astrágalo». *Rev. Esp. de Cir. Ost.* 1981. 16: 123-127.
8. SCHUIND, F., y cols.: «Fractures et luxations de l'astragale. Revue de 359 cas». *Acta Arthopaedica Belga.* 1983. 49 (6): 652-689.
9. SEGAL, D., y WASILEWSKI, S.: «Total dislocation of the talus». *J. Bone and Joint Surg.* 1980. 62 A: 1.370-1.372.